

LUCRARE A INSTITUTULUI DE ANATOMIE TOPOGRAFICĂ ȘI CHIRURGIE EXPERIMENTALĂ
DE SUB DIRECȚIUNEA
Prof. THOMA IONESCU

MANUAL
DE
ANATOMIE CHIRURGICALĂ

DE

E. JUVARA

PROFESOR DE CLINICĂ CHIRURGICALĂ LA UNIVERSITATEA DIN BUCUREȘTI
CHIRURG AL AȘEZĂMINTELOR BRÂNCOVENEȘTI
MEMBRU CORESPONDENT AL SOCIETĂȚII NAȚIONALE DE CHIRURGIE DIN PARIS

CU O PREFAȚĂ DE

Profesorul J. L. FAURE

VOL I.
CAPUL - GÂTUL
cu 245 fig.



BUCUREȘTI

EDITURA „CARTEA ROMÂNĂSCĂ”

1924

7236
1829

CAPUL

Capul, segmentul superior al corpului, este unit prin gât cu vârful toracelui. De forma unui glob, capul depășește din toate părțile dimensiunile gâtului, dar mai cu seamă înainte și pe lături.

Craniul articulându-se cu coloana vertebrală prin treimea posterioară a bazei lui, centrul său de gravitate fiind așezat înaintea acestei articulații, capul reprezintă o pârghie de gradul întâiu.

Limita dintre cap și gât este determinată de planul care trece: înainte sub marginea maxilarului inferior; înapoi, la o lărgime de deget, dedesubtul protuberanței occipitale externe. Acest plan în-

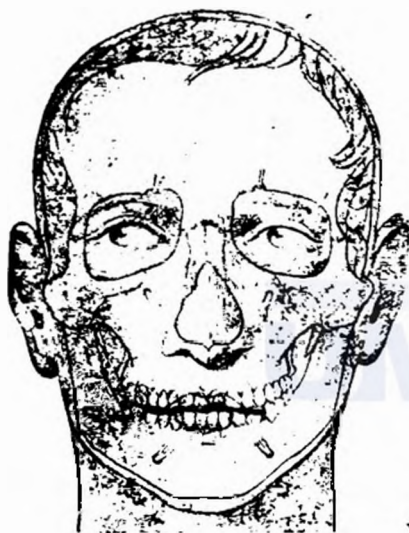

Fig. 1. Capul văzut de față. Scheletul îmbrăcat cu părțile moi.

tâlnește un număr de regiuni intermediare între cap și gât.

Înfățișarea capului variază, după cum este privit. Văzut pe la partea posterioară, capul poate fi înscris într'un patrat, mărginit în jos de linia orizontală care unește apofizele mas'oides. Privit de sus sau de laturi, capul are

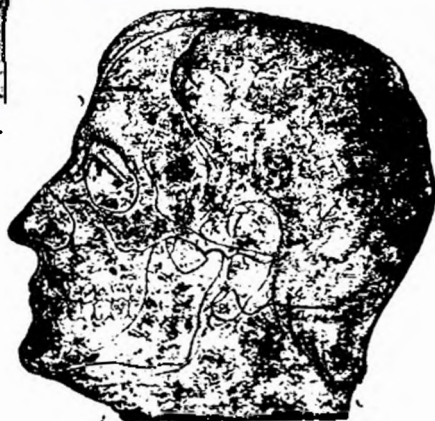

Fig. 2. Capul văzut de lături.

forma unui ovoid cu extremitatea mare înainte și înapoi. Privit de față, capul poate fi înscris: fie într'un patrat sau

într'un dreptunghiu; fie într'un cerc sau într'un ovoid cu vârful în jos; fie într'un triunghiu; de aci, trei tipuri: *tipul pătrat*, *tipul rotund sau ovoid* și *tipul triunghiular*.

Forma capului variază după rasă și dela individ la individ. Capul este împărțit în două mari regiuni: craniul și fața.

CRANIUL

Craniul, așezat la partea postero-superioară a capului, este cutia osteomembranoasă care conține creerul.

Craniul osos.—Craniul osos de formă ovoidală prezintă: un perete inferior, *baza*, puțin accesibilă, și un acoperământ în formă de boltă, *calota*, accesibilă din toate părțile.

Forma craniului.—În mod general, craniul are forma unui ovoid cu extremitatea mare în jos și înapoi. Forma ovoidului cranian variază cu raportul dintre diferitele lui diametre, cari pot fi variabil dezvoltate, antero-posterior, transversal și vertical.

Oasele cari constituiesc craniul sunt: frontalul, parietalii, occipitalul, sfenoidul, temporalii și la partea anterioară a bazei, pe o mică porțiune, pe mijloc, etmoidul.

Baza craniului este constituită: înainte, de porțiunea orizontală a frontalului, complectată la mijloc de etmoid; la mijloc, de sfenoid și de porțiunile stâncoase ale temporalilor; înapoi, de porțiunea orizontală a occipitalului.

În craniul *dolichocefal* (craniul lungăreț) diametrul antero-posterior este cu mult mai lung; în craniul *brachicefal* (craniul rotund) diametrele sunt aproape egale. Cînd diametrul vertical este peste măsură de lung, craniul ia forma unei căpățâni de zahăr, craniul *orthocefal* (craniul țuguiaț). În craniul *platycefal* (craniul turtit) diametrul vertical este scurtat. Craniul cu diametrele mijlociu dezvoltate, intermediar între dolichocefal și brachicefal, poartă numele de *mesaticefal*.

Deformațiunile craniului pot fi determinate artificial sau patologic.

Deformațiunile artificiale. În mod artificial se pot obține modificări în forma capului comprimând, prin diferite mijloace, anumite părți. Așa de ex. în capul *tulusan*, compresiunea părților laterale, lungeste diametrul antero-posterior al craniului.

Deformațiunile patologice, sunt în legătură fie cu dezvoltarea creerului, micro și hidro-cefalia, fie cu leziuni ale scheletului sau ale părților moi; așa în craniul sifilitic sau în tumori. Sub expansiunea

crecerului, părțile osoase se pot dezvoltă inegal, atunci când o osificare

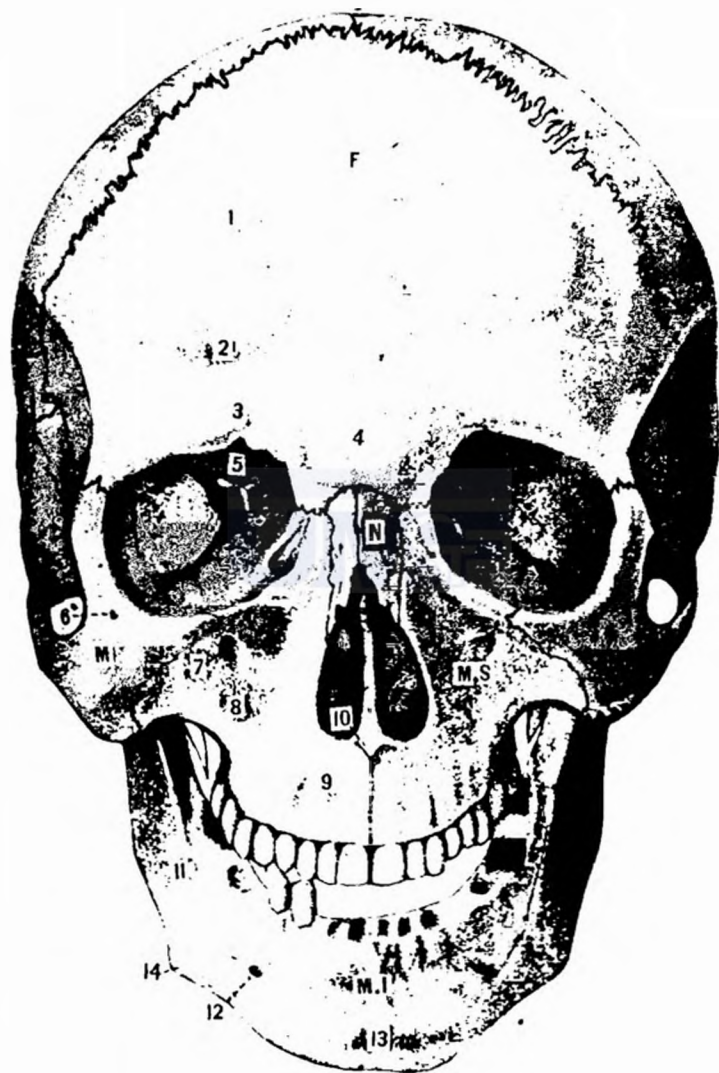


Fig. 3. Scheletul capului. Fața anterioară.

F. fronsul — 1, bossa frontală. — 2, ighiabul frontal. — 3, bossa sprâncerei. — 4, bossa nasală — 5, stribitura supraorbitară — N. osul nasal — M. osul malar. — 6, orificiul nervului malar. — M. S. maxilarul superior. — 7, orificiul sub-orbital. — 8, fosa canină. — 9, fosa mietiformă. — 10, apolise nasală anterioară. — M. I. maxila ul infericr. — 11, creasta oblică. — 12, unghiul psterior. — 13, orificiul meatusier. — 14, unghiul anterior, eminența mentonieră.

prematură a determinat sudura unora dintre suturile oaselor craniului. Din acest fel de deformare este craniul *scafocefal* (în formă de barcă) datorită sinostozei precoce a suturii sagitale.

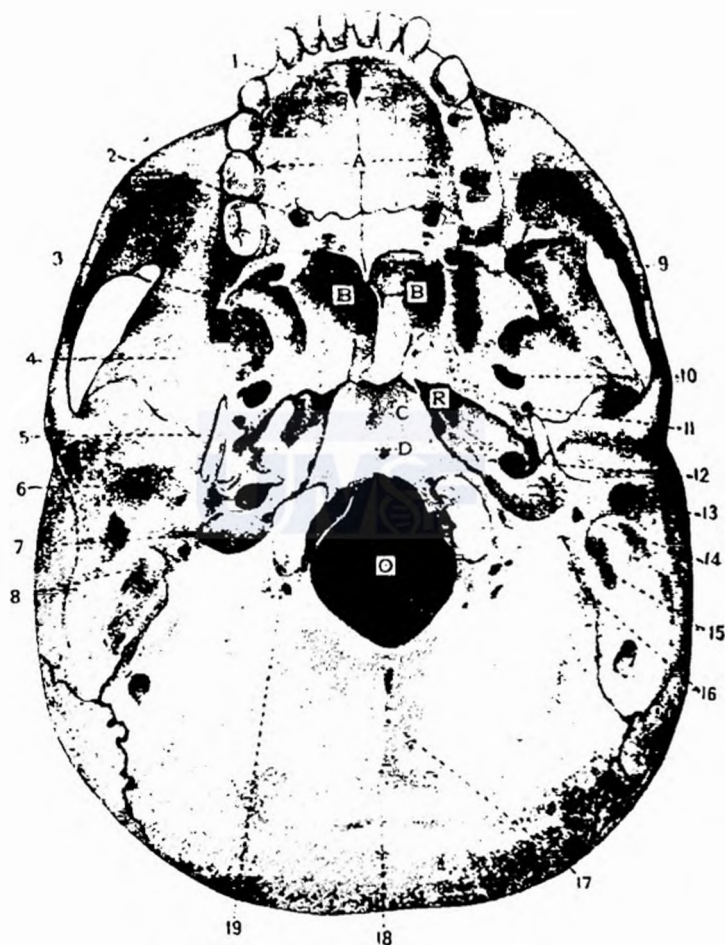


Fig. 4. Fața inferioară a capului; maxilarul inferior a fost ridicat.

A. bolta palatină.—1, orificiul palatin anterior.—2, orificiul palatin posterior (și și a palatină posterioară).—B. orificiul nasal posterior.—3, ptengoidă.—4, planul aluno-temporal.—5, apofiza sfenoidă.—6, cavitatea glenoidă.—7, orificiul rupt posterior.—8, apofiza mastoidă.—9, arada zigomatică.—10, orificiul oval.—11, orificiul micuț rond.—12, orificiul carotidian.—13, orificiul auditiv extern.—14, orificiul stil-mastoidian.—15, foseta distastrioulă.—16, jghiabul arierei occipitale.—17, creasta occipitală externă.—18, arotuberanța occipitală externă.—19, condilul.—R. orificiul rupt posterior.—C. foseta faringiană.—D. tuberculul faringian.—O. orificiul occipital.

Craniul osos, constituit după cum am văzut din opt oase unite prin suturi, este solid și totodată elastic.

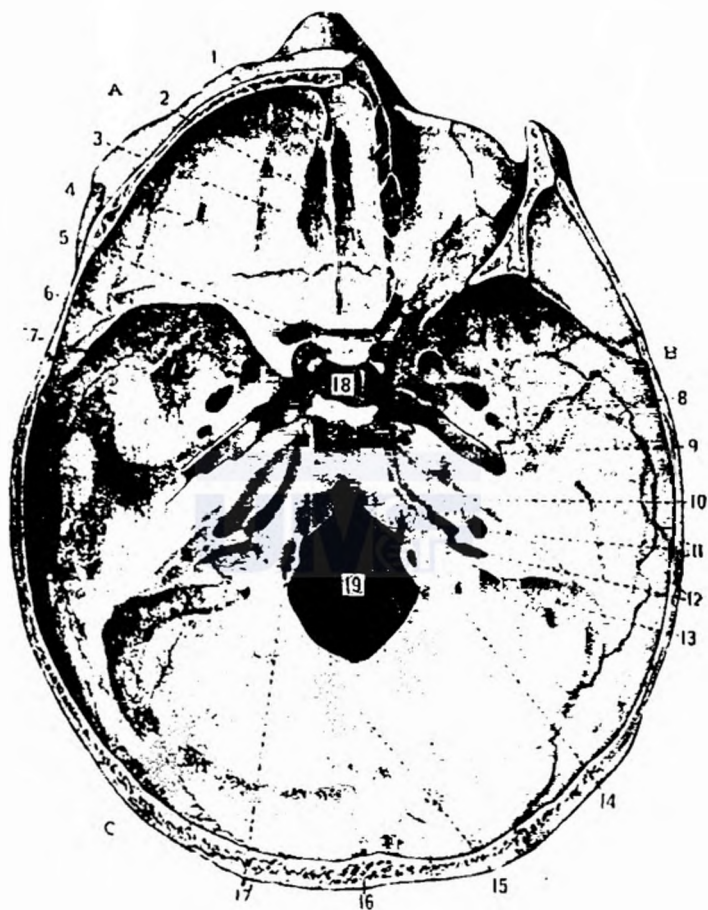


Fig. 5. Fața superioară a bazei craniului prezintă trei etaje care se scobor, dinainte înapoi, ca treptele unei scări.

A. etajul anterior constituit din frontal, etmoid și miele aței a sfenoidului. — 1, orificiul fronto-etmoidal. — 2, apoșta creasta de cocou. — 3, foia olfactivă. — 4, eminența maxilară. 6, orificiul optic.
 B. etajul mijlociu constituit din sfenoid și temporali. — 6, orificiul marele rotund (n. maxilar superior). — 7, orificiul marele oval (n. maxilar inferior). — 8, orificiul micul rotund (artera meningee medie). — 9, canal carotidian (artera carotidă internă). — 10, ghiabul petros superior (sinusul petros superior). — 11, fosa pituitară.
 C. etajul posterior constituie de occipital și temporali. — 11, orificiul auditiv intern (n. acustic, n. facial și n. lui Wrisberg). — 12, orificiul rupei posterior (vena jugulară internă și nervii: pneumogastric, spinal și glosolaringian). — 13, ghiabul transversal (sinusul transversal). — 14, tuberculul supra-condilian. — 15, creasta occipitală internă. — 16, ghiabul longitudinal (sinusul longitudinal superior). — 17, orificiul supra-condilian (n. marele hipoglos). — 18, foseta pituitară. — 19, orificiul occipital — (Măduva, arterele vertebrale).

Grosimea oaselor craniene nu este aceeași în toate părțile. Acestea, subțiri pe alocurea, se îngroașe în anumite părți constituind *stâlpi sau arcade de rezistență*, care unesc bolta cu baza. Ele dau craniului sub greutatea cea mai mică, rezistența și elasticitatea cea mai mare.

Arcada anterioară este formată din partea mijlocie a frontalului continuată cu partea mijlocie a etmoidului și cu părțile anterioare ale maxilarilor superiori, apofisele orbitare și regiunea canină, până pe marginea alveolară.

Arcada posterioară, formată de fâșia mijlocie a occipitalului, se continuă, în baza craniului, cu părțile groase de pe marginea orificiului occipital.

Arcada laterală anterioară, constituită de partea laterală a frontalului, se continuă, spre baza craniului, cu muchia formată din unirea aripei mari a sfenoidului cu aripa mică a acestui os.

Arcada laterală posterioară este formată din porțiunile alăturate ale parietalului și ale occipitalului continuate cu părțile compacte ale temporalului, reprezentate prin mastoidă și stâncă.

Aceste diferite arcade converg spre baza craniului unde se unesc într'o piesă centrală, *apojisa bazilară*, formată din unirea corpului sfenoidului cu corpul occipitalului.

Între aceste diferite părți mai solide ale craniului se găsesc, de fiecare parte, trei regiuni slabe:

O parte slabă fronto-sfenoidală, care se termină în etajul anterior al bazei.

O parte slabă parieto-sfeno-solzoasă, care cuprinsă între cele două arcade laterale de rezistență se termină în etajul mijlociu.

O parte slabă parieto-occipitală, care se termină în etajul posterior al bazei.

Cunoștința părților mai tari și părților slabe din pereții craniului explică felul în care se produc diferitele fracturi ale calotei și ale bazei, precum și felul în care ele se propagă spre bază.

REGIUNEA CALOTEI

Calota craniană, acoperământul craniului, accesibilă chirurgului din toate părțile, este despărțită de bază prin planul care trece: înainte, prin arcadele orbitare; pe lături, prin arcadele zigomatice; înapoi, prin liniile mastoido-occipitale și prin protuberanța occipitală externă.

Planul osos. — Planul osos al calotei este constituit la partea ante-

rioară, atât pe mijloc, cât și pe lături, de frontal; la partea mijlocie, pe mijloc, de parietali, pe lături de temporali și de sfenoid; la partea posterioară de colțul (vârful) occipitalului.

Sutura coronară, îndreptată transversal, unește frontalul cu parietalii.

Sutura sagitală, antero-posterioară, unește parietalii între ei. De fiecare parte a acestei suturi, la un cm. distanță și în apropierea unghiului superior al occipitalului, se găsește *orificiul parietal* prin care trece *vâna emisară a lui Santorini*.

Punctele antropologice.—Pe calota craniană sunt înscrise un număr de puncte, precis așezate, importante atât din punct de vedere antropologic, cât și ca jaloane în topografia cranio-cerebrală. Aceste puncte sunt unele mediane, altele laterale.

Punctele antropologice mediane sunt:

Nazionul, așezat pe rădăcina nasului, la mijlocul suturii fronto-nasale.

Glabela, așezată, la un cm. mai sus, pe mijlocul reliefului bazei nasale, care corespunde sinusului frontal.

Bregma, punctul unde se unește sutura coronară cu sutura sagitală.

Obelionul, punctul în care sutura sagitală este tăiată de linia transversală, dusă prin cele două orificii parietale.

Lamvda, punctul în care se unește sutura interparietală cu suturile parieto-occipitale.

Inionul, punctul așezat pe vârful protuberanței occipitale externe.

Punctele antropologice laterale sunt:

Stelanionul, așezat la intersecția suturii coronare, inter-parieto-frontală, cu linia curbă temporală.

Pterionul, (aripă) corespunde suturilor dintre aripa sfenoidului cu frontalul, parietalul și temporalul. Aceste suturi, figurează în fosa temporală, fie un H mare, fie un K fie un H culcat, după lungimea pe care o are sutura dintre marginea superioară a aripei sfenoidului cu colțul parietalului.

Asterionul, corespunde suturilor reunite în stea, dintre parietal, temporal și occipital.

Calota craniană nu are o formă regulat convexă. În partea anterioară sau frontală, ușor scobită deasupra rădăcinii nasului, bombează deasupra arcadelor sprâncenelor, *bazele frontale*, care sunt uneori foarte proeminente. Pe lături calota se înfundă, *fossele temporale*, iar deasupra și înapoia lor bombează, *bazele parietale*.

Pe linia mediana, în lungul suturii sagitale, calota prezintă uneori o ușoară creastă.

Părțile moi. — Părțile moi, cari acoper bulta osoasă, formează o pătură continuă care, groasă în mijlociu de 3—4 mm., se îngroașă treptat spre partea posterioară.

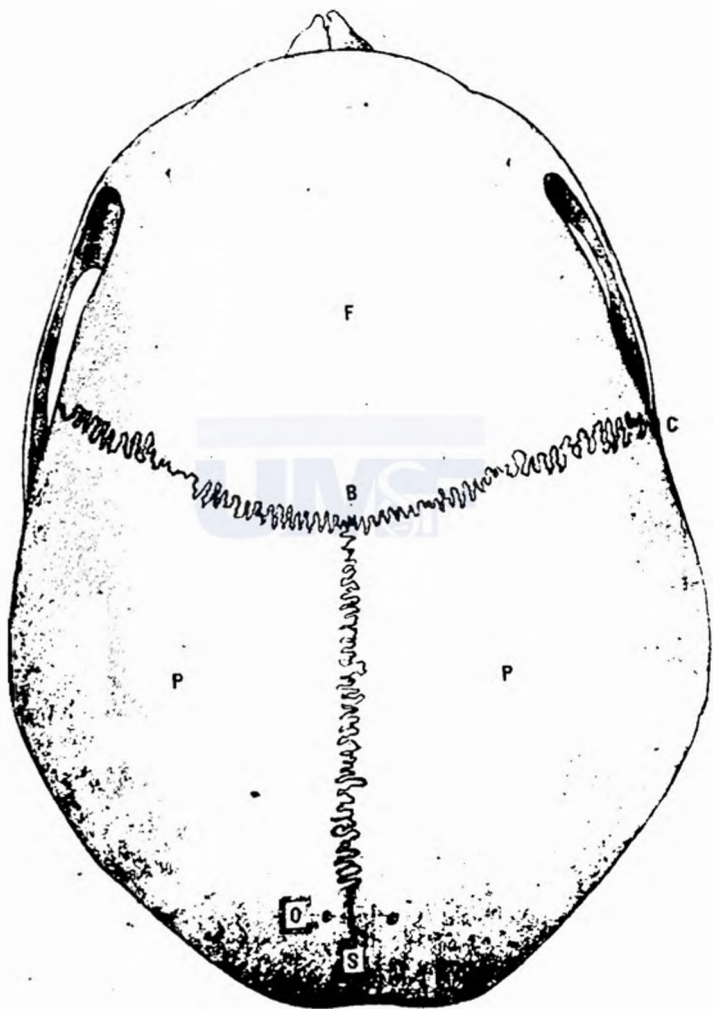


Fig. 6. Bolta craniului.

S. frontalul.—P. P. parietali.—C. sutură coronară.—B. bregma.—S. sutura sagitală.—O. orificiile parietale. Între aceste orificii, poziunea dreaptă a suturii coronare formează obelionul.

Straturile cari se suprapun sunt:

Pielea, groasă și rezistentă, este acoperită cu păr, afară de partea anterioară, fruntea, și puțin pe părțile laterale, deasupra arcadelor zigomatice

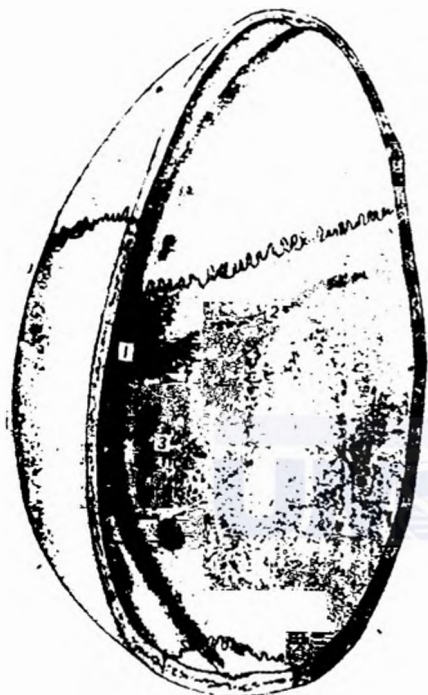


Fig. 7. Fața internă a calotei formată de frontal parietali occipital

1, foliculul longitudinal (sinusul longitudinal). — 2, foliculul vitei parietal (sinusul stenoparietal a lui Brochet). — 3, țesuturile ocupate de lacurile sanguine.

Foliculii piloși, desvoltați, numeroși, așezați oblic, se înfundă, mai mult sau mai puțin adânc, în paniculul grăsos subcutanat; la copii și la bătrâni foliculii, încă nedesvoltați sau atrofiați, sunt așezați numai în grosimea pielii.

Muschiul erector. — Fiecare folicul este prevăzut cu un fascicul muscular neted, muschiul erector sau folicular, inserat de o parte pe fundul foliculului, de alta în derm. Muschii foliculari contractându-se indreapă foliculul; părul se șârleşte, se ridică pe cap.

Glande sebacee, voluminoase, sunt anexate foliculilor piloși; ele secretă substanța grasă care unge părul. Orificiile excretorii a acestor glande se pot astupă; glanda se transformă într'un *chist sebaceu*

Glande sudoripare, numeroase și voluminoase, sunt răspândite în pielea capului.

Grăsimea subcutanată formează o pătură continuă care se mai îngroașe spre partea posterioară.

Lobulii grăsoși sunt conținuți în mici alveole, fibro-celuloase, ai căror pereți se inseră deoparte în derm, de alta pe aponevroza epicraniană, care se întinde dedesubt. Grăsimea este strânsă în aceste alveole, ceea ce dă pielii capului elasticitatea cunoscută. Pentru acelaș cuvânt în plăgile pielii capului grăsimea herniază între buzele plăgii, întocmai după cum se întâmplă în plăgile palmii sau ale tălpii.

Rețeaua vasculară. — În pătura de grăsime se găsește o bogată

rețea vasculară, precum și numeroase filamente nervoase și vase limfatice.

Arterele. — Ramurile arteriale, flexuoase, șerpuesc conținute în teci, canale celuloase, mărginite între pereții alveolelor lobilor de grăsimi. În plăgile pielii capului capetele arterelor se retractă în interiorul tecilor ce le conțin și prinderea lor, cu pense hemostatice, este anevoioasă sau imposibilă. În aceste plăgi emostaza se face ușor, cusând strâns buzele plăgii, luate gros cu acul.

Rețeaua arterială, a pielii capului, provine din trei grupuri de artere:

Grupul anterior este format, de fiecare parte, din arterele: frontala internă, frontala externă și lacrimala, ramuri ale oftalmiceii.

Grupul mijlociu este reprezentat prin arterele: temporală superficială și auriculară posterioară, ramuri ale carotidei externe.

Grupul posterior este format din artera occipitală, ramură a aceleiași carotide.

Ultimele ramificațiuni ale acestor diferite artere sunt îndreptate în sensul antero-posterior. Ele se anastomozează constituind arcade întinse dinainte înapoi. Aceste arcade sunt deseori reunite, la rândul lor, prin canale transversale. În felul acesta se formează la partea superioară a calotei o admirabilă rețea, care se disecă greu, sculptând-o în grăsimi.

Vinele, așezate pe un plan mai superficial ca arterele, anastomozate și ele într-o rețea cu ochiuri mai mari, se adună în trei grupuri de colectoare:

Grupul anterior sau frontal, format din vinele preparate și din vinele care însoțesc arterele frontale și lacrimale, este tributar vinei oftalmice și vinei faciale.

Grupul mijlociu se adună în vâna temporală superficială și într'un canal, uneori voluminos, *vâna mastoidiana*, care trece înapoia urechii pe fața externă a mastoidei. Această vână, dedesubtul mastoidei, se unește cu jugulara externă.

Grupul posterior este colectat de vinele occipitale, satelite arterelor.

Aceste vine sunt tributare rețelei așezată în interstițiile musculor cefei. Din această bogată rețea naște vâna *jugulară posterioară*, tributară confluentului retro-clavicular. Mai multe anastomoze unesc sistemul vânos intracranian (sinusurile) cu sistemul vânos extra-cranian. Pe calea acestor anastomoze o infecțiune din afară se poate propaga sinusurilor și determină o flebită a sinusurilor, afecțiune foarte gravă.

Vasele limfatice. — Limfaticele născute din partea frontală a calotei sunt tributare ganglionilor sub-maxilari; limfaticele născute din partea

mijlocie se arunca în ganglionii preauriculari, parotidieni și premas-toidieni; limfaticile născute din partea posterioară sau occipitală se aruncă în ganglionii sub-occipitali.

Nervii. — Nervii sunt sensitivi și motori.

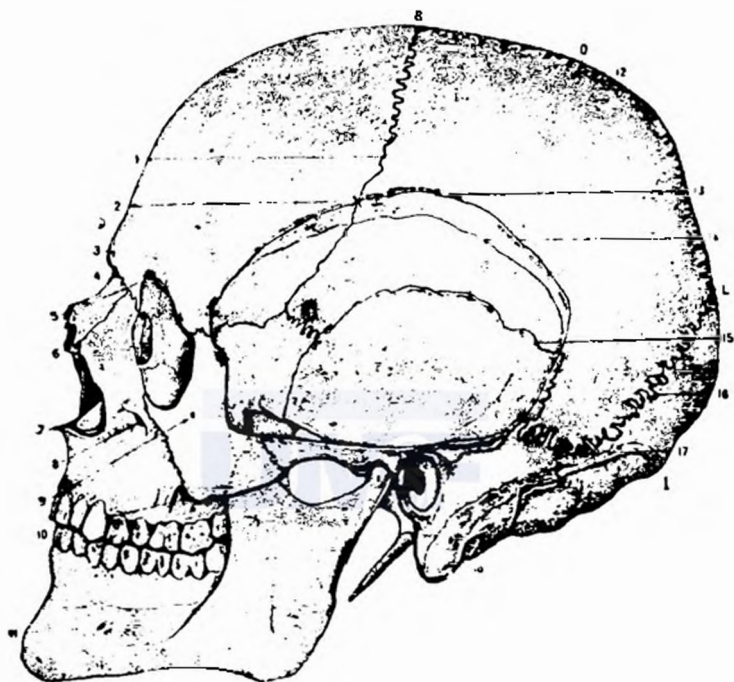


Fig. 8. Scheletul capului; fața laterală stângă.

1, sutura coronară.—2, sternion.—3, bossa frontală mijlocie sau nasală (glabella)—4, sutura naso-frontală. 5, ghișbitura supra-orbitală.—6, foseta lacrimală. 7, spina nazală anterioară.—8, orificiul sub-orbital. 9, orificiul malar. 10, tuberculul malarului. 11, orificiul mentonier.—B, breșna.—P, pterion.—C, sutura sagitală.—12, orificiul parietal.—13, linia curbă temporală superioară.—14, linia curbă temporală inferioară.—L, lamya.—15, sutura temporo-parietală.—16, sutura parieto-occipitală.—17, creasta curbă mastoido-occipitală. A, asterion.—1, protuberanța occipitală externă, iniozul.—18, apofiza mastoidă.

Nervii sensitivi formează la rândul lor trei grupuri:

Grupul anterior este constituit de nervii: frontalul intern, frontalul extern și lacrimal, câte și trei ramuri ai oftalmicului.

Grupul mijlociu este format de nervul auriculo-temporal provenit din maxilarul inferior și din mai multe filamente venite, pe calea nervului facial, din maxilarul inferior și din plexul cervical superficial.

Grupul posterior este format de nervii marele și micul occipital,

ramuri ale plexului cervical profund, și din nervul mastoidian și accesoriul lui, ramuri ale plexului cervical superficial.

Acești nervi trimit spre vârful capului ramificațiuni, din ce în ce mai subțiri, care se anastomozează într'o rețea conținută în pătura grăsoasă.

Nervii motori. — Filamentele motrice destinate diferiților mușchi provin din facial: la partea antero-laterală, din ramura temporo-facială; la partea postero-laterală din ramura recurentă.

Aponevroza epicraniană. — A treia pătură a piepii capului este formată de o lamă fibro-musculară numită impropriu aponevroza epicraniană.

Această lamă poate fi cu ușurință despărțită în trei foi: o foaie groasă mijlocie și două foițe subțiri care o acoper.

Digastricul fronto-occipital. — *Foaia mijlocie, digastricul fronto-occipital*, este constituită dintr'o porțiune centrală, fibroasă, *tendonul*, și dintr'o porțiune periferică, *musculară*, formată din diferiți mușchi care se inseră pe periferia calotei. Această pătură mijlocie a aponevrozei epicraniene poate fi asemănată cu muschii diafragm.

Porțiunea musculară este formată: la partea anterioară de *cei doi mușchi frontali*, complecțai și uniți la mijloc prin *muschiul piramidal*; la partea posterioară prin *cei doi mușchi occipitali*, despărțiți la mijloc printr'un spațiu larg; pe părțile laterale de *muschii auriculari* și de *temporalii superficiali*.

Porțiunea centrală sau aponevrotică reprezintă *tendonul comun* a acestor diferiți mușchi periferici. Albă, sidefoasă, este constituită din fibre îndreptate: unele dinainte înapoi, dela frontali la occipitali; altele transversale, între muschii auriculari.

Planul musculo-aponevrotic mai sus descris este acoperit pe fiecare față de câte o foiță fibro-celuloasă, subțire și aderentă.

Foița profundă, la partea anterioară, deasupra arcadelor orbitare, și la partea posterioară, deasupra inserțiunilor muschilor occipitali și în interstițiul care desparte acești mușchi, se confundă cu periostul. Pe părțile laterale ale calotei, această foiță conjunctivă se inseră pe arcadele zigomatice, pe aponevroza temporală și pe pavilionul urechii.

Foița superficială mai subțire ca cea profundă aderă și ea intim de planul musculo-aponevrotic. Această foiță trebuie disecată dacă voim să dăm o înfățișare frumoasă muschilor și aspectul sidefos caracteristic porțiunii aponevrotice.

Pe partea laterală și anterioară a calotei, foița de înveliș superficială se continuă cu foița celuloasă care acoperă mușchii feței.

Acolo unde o porțiune aponevrotică sau musculară lipsește, foițele

de înveliș mai sus descrise se unesc și se confundă, dispozițiune ușor vizibilă în spațiul dintre cei doi occipitali.

Din foița superficială emană și tecile care conțin vasele și nervii epicranieni, în primele lor porțiuni.

Foița superficială este unită cu fața profundă a pielii, prin numeroasele despărțituri care mărginesc micile cavități, alveolele, care conțin lobulii grăsimii sub-cutanate. Aceste despărțituri solidarizează pielea cu planul epicranian.

Din cele descrise mai sus se vede că diferitele straturi, pielea, grăsimea subcutanată, planul musculo-aponevrotic cu foițele care-l învelesc, precum și vasele și nervii, formează un tot, *pielea capului*.

Spațiul seros epicranian este format din pătură de țesut conjunctiv moale, care desparte fața profundă a aponevrozii epicraniene de periostul calotei și, pe lături, de aponevroza temporală. Această pătură conjunctivă constituie un spațiu seros care, întins pe toată calota, permite mișcarea pielii capului pe planul osos.

Cavitatea seroasă epicraniană este închisă la periferia calotei, de jur împrejur, prin inserțiunile aponevrozei epicraniene, după cum a fost descris mai sus.

Seroasa epicraniană în stare normală este un spațiu virtual; în stare patologică se poate umple fie cu lichid, sânge sau puroi, fie cu aer care provine din sinusurile frontale sau din celulele mastoidei, deschise printr'o fractură.

Periostul, întins pe fața superficială a calotei, reprezintă ultimul strat al părților moi. Periostul, subțire, se deslipește cu ușurință afară din dreptul diferitelor suturi și pe partea anterioară și posterioară a calotei unde aderă mai intim.

Regiunea calotei, descrisă mai sus în totalitatea ei, este subîmpărțită în cinci regiuni mai mici: trei așezate pe partea mijlocie; regiunea frontală, parietală și occipitală; două pe părțile laterale: regiunile temporale, câte una de fiecare parte.

REGIUNEA FRONTALĂ

Regiunea frontală, *fruntea*, corespunde lobilor anteriori sau frontali ai creierului. Fruntea, de formă neregulat dreptunghiulară, este mărginită: în jos de arcadele orbitare și de rădăcina nasului; în sus de o linie transversală dusă la 10—12 cm. deasupra rădăcinii nasului; pe lături de apofisele orbitare externe și de liniile curbe temporale. Desvoltarea frunții este în legătură cu desvoltarea lobilor anteriori ai

creerului. Intinderea, forma, înclinațiunea, într'un cuvânt aspectul frunții variază: fruntea poate fi îngustă sau largă, plană sau convexă, netedă sau boselată și ca direcție: verticală, înclinată în jos și înainte sau chiar oblică în jos și înapoi.

Aspectul frunții este în strânsă legătură cu fisionomia feței, cu frumusețea ei.

Explorație. — Părțile moi formează o pătură subțire, mobilă, întinsă pe planul osului frontal, care poate fi ușor pipăit pe toată întinderea. Orice deformațiune a osului, datorită dezvoltării unei tumori, poate fi ușor recunoscută.

Deasupra rădăcinii nasului se simte, uneori foarte dezvoltată, *bosa frontală mediană (glabella)*.

Pe lături, de fiecare parte, deasupra sprâncenii, se recunoaște *bosa frontală laterală*, despărțită de arcada sprâncenii printr'un jghiab uneori destul de adânc, *jghiabul frontal*.

La partea externă a frunții se recunoaște ușor *apofiza orbitală externă a frontalului*.

În părțile moi se pot dezvoltă tumori, lipoame, kiste dermoide, cari, mai mult sau mai puțin voluminoase, deformează regiunea. Aceste tumori sunt mobile pe planul osos.

Partea inferioară a regiunii frontale, aceia care învecinează de fiecare parte arcada sprâncenii, prin rapoartele importante ce are cu sinusul frontal, este descrisă aparte, *regiunea sprâncenii*.

Regiunea frontală se învecinează: în sus cu regiunile parietale; pe lături cu regiunile temporale; în jos cu regiunile sprâncenelor, cu rădăcina nasului, cu orbitele. În adâncime fruntea corespunde, pe toată întinderea, cavității cerebrale.

Disecțiune. — Regiunea frontală este descoperită disecând pielea în două lambouri, mărginite între două incizii orizontale trase pe limita superioară și inferioară a regiunii și o incizie verticală mediană. Lambourile cutanate sunt disecate, urmând cu vârful bisturiului, dinainte înapoi și paralel cu ele, fibrele mușchilor frontali, și răsturnate la dreapta și la stânga.

Suprapunerea planurilor. — Pielea, subțire, mobilă, căci poate fi încrețită, prezintă mai multe plice: unele orizontale, paralele; altele, oblice sau verticale.

Pătura grăsoasă formează un strat subțire, aderent de fața profundă a pielii și de planul muscular. În această pătură se disecă, sculptându-se cu vârful bisturiului, ramificațiunile vasculare și nervoase.

Vasele și nervii. — Arterele provin, de fiecare parte, din ramura

anterioară a temporalei superficiale și din arterele frontale, internă și externă.

Arterele frontale, ramuri ale oftalmiceii, es din orbită înconjurând arcada orbitară.

Frontala externă trece prin știrbitura supraorbitară.

Frontala internă trece la un cm. mai înăuntru.



Fig. 9. În parica dreaptă planul osos a fost descoperit incizând și scoborând un larg lambou din planul muscular.

1. frontalul. — 2. m. sprâncenei seșonată. — 3. n. frontal extern și ramurile lui trecând, spre piele, prin interstițiile planului muscular. — 4. ramurile facialului. — 5. ramura frontală sau anterioară a arterei temporale. — 6. v. frontale. — 7. colecatorul așezat dedesubtul n. frontal, deasupra arcadei sprâncenei. — 8. orbicularul duscă și răsturnat. — 9. piramidalul. — 10. cavitatea sinusului frontal Deasupra se vede, printr'un orificiu făcut în osul frontal, dura-mater și, printr'o lereastră mai mică, lăială în această membră, creurul.

Ambele frontale se împart în numeroase ramuri flexuoase, antero-posterioare, cari străbat, în diferite puncte, planul muscular și deasupra lui șerpuesc spre vârful capului, în grăsimea subcutantă, anastomozându-se între ele și cu ramificațiunile temporalelor.

Vinele. — Vinele formează o rețea cu ochiuri mari, întinsă peste rețeaua arterială. Aceste vine se adună în câteva colectoare printre cari vinele frontale mediane sau vinele preparate.

Vinele preparate uneori groase, se văd proeminente pe mijlocul frunții, câte una de fiecare parte. Ele se scoboară spre unghiul intern al ochiului unde, unite cu vinele faciale, pătrund în orbită și se continuă cu vinele oftalmice. Deasupra rădăcinii nasului vinele preparate sunt unite printr'un canal transversal. Alteori, ele se unesc pe o porțiune mai mult sau mai puțin întinsă formând un Y sau un V.

Un alt grup de vine este format de vinele satelite arterelor frontale. Acestea, variabile ca dimensiuni și așezare, perforază planul muscular și deasupra arcadei orbitare, mai înainte de a pătrunde în orbită alături de artere, se unesc într'un canal, uneori foarte dezvoltat, *arcada venoasă supra-orbitară*.

La partea externă a regiunii frontale rețeaua vânoasă este adunată de un colector care se aruncă fie în arcada mai sus descrisă, fie în vinele temporale.

Nervii. — Ramificațiunile nervoase sensitive provin: la partea internă și mijlocie, din nervii frontali și lacrimali; la partea externă din ramurile facialului care au împrumutat filamente din nervul maxilar inferior.

Nervul frontal, ramură a oftalmicului, se împarte în orbită în două ramuri: frontalul extern și frontalul intern.

Nervul frontal extern, destul de gros, iese din orbită prin orificiul supra-orbitar împreună cu vasele frontale externe.

Nervul frontal intern, filament subțire, inconjoară marginea orbitei la 1 cm. înlăuntrul frontalului extern.

Nervul lacrimal, ramură a oftalmicului, trimite câteva filamente subțiri care străbat glanda lacrimală, iese din orbită și se răspândesc în partea externă și inferioară a frunții și în sprânceană.

Acești diferiți nervi se împart în numeroase filamente care diverg, străbat planul muscular în diferite puncte și se distribuiesc pielii, până pe vârful capului.

Nervul facial trimite în regiunea frontală, pe lângă numeroasele ramuri sensitive împrumutate de la nervul maxilar inferior, și o ramură motrice.

Ramura motrice a facialului, așezată dedesubtul muschiului frontal, se împarte în filamente pentru acest muschiu, pentru muschiul sprâncenei și pentru muschiul piramidal.

Ramurile sensitive ale facialului, provenite din anastomoza pe care nervul auriculo-temporal, ramură a nervului maxilar inferior, o trimite facialului, se distribuiesc în pielea părții externe a frunții.

Planul muscular, întins pe toată lărgimea frunții, este format din cei doi muschi frontali, uniți pe mijloc prin mușchiul piramidal.

Mușchiul frontal. — Frontalul, lamă musculară subțire, largă de patru degete și ceva mai înaltă, este format din fâșii îndreptate de jos în sus și ușor divergente la partea externă. La partea superioară fibrele musculare se continuă cu aponevroza epicraniană, după o linie curbă cu convexitatea în sus și în afară; în jos ele se inseră pe fața profundă a pielii sprâncenei, unde se țeș cu fibrele orbicularului palpebral. Câteva din fibrele externe ale frontalului se continuă cu fibrele din marginea externă a orbicularului.

Inervație. — Nervul facial.

Acțiune. — Ridică sprâncenele; încrețește pielea frunții.

Mușchiul piramidal. — Piramidalul, variabil dezvoltat, este o lamă triunghiulară cu vârful în jos care umple interstițiul dintre frontali; uneori planul muscular este continuu. În sus piramidalul se pierde în aponevroza epicraniană; în jos, corpul muscular mai îngust dar mai gros, se inseră pe oasele nasale, puțin dedesubtul rădăcinii nasului.

Planul muscular, fronto-piramidal, este acoperit pe cele două fețe de câte o foiță fibro-celuloasă.

Foița superficială mai subțire, intim aderentă de mușchi, trebuie disecată pentru a da fibrelor un aspect frumos.

Foița profundă mai groasă, se unește în jos cu periostul și închide, în buzunar, spațiul epicranian.

Periostul subțire, se deslipește cu ușurință.

Planul osos este format de frontal, gros de 3—5 mm.

Dura-mater acopere fața profundă a frontalului. Pe planul median, în rădăcina secerei creierului, se găsește sinusul longitudinal superior, culcat în jghiabul care se vede pe fața profundă a frontalului. Acest jghiab începe din orificiul *fronto-etmoidal*.

DESCOPERIRI

Mușchiul frontal. — Pe partea laterală a frunții se face o incizie antero-posterioară care începe de pe mijlocul arcadei sprâncenei și se termină la patru degete deasupra; se taie pielea și, ușor, grăsimea subcutanată. Se descoperă planul muscular care este mai larg desvelit, disecând de fiecare parte buzele pielii, urmând de aproape, cu vârful bisturiului, fibrele musculare.

Mușchiul piramidal. — Se incizează pe mijlocul frunții, de pe rădăcina nasului până la 3—4 lărgimi de deget deasupra. Sub piele și grăsimea subcutanată se descoper fibrele piramidalului, care este complect desvelit disecând buzele plăgii de fiecare parte. Se studiază inserțiunea lui pe oasele nasale.

REGIUNEA SPRÂNCENEI

Regiunea sprâncenei, regiunea *sinusului* ¹/*frontal*, este așezată pe limita dintre orbită și regiunea frontală.

Regiunea sprâncenei, puțin întinsă, îngustă, este mărginită: în jos de arcada orbitară, care o desparte de orbită; în sus de un plan orizontal care trece la două lărgimi de deget deasupra acestei arcade; în afară de apofisa orbitară externă și de începutul crestei temporale.

La partea internă, pe mijloc, între cele două sprâncene, se găsește bosa frontală mijlocie, *glabella*, ridicătură, mai mult sau mai puțin proeminentă, așezată puțin deasupra rădăcinei nasului.

Sprânceana, groasă, tufoasă sau subțire, formată din peri deși și groși, culcați oblic în afară, are forma unui arc întins deasupra ochiului, în lungul arcadei orbitei. Sprânceana este împărțită în trei părți: *capul*, *corpul* și *coada* care, subțindu-se, se scoboară în arc până la nivelul deschizăturii palpebrale. Pe mijloc, sprâncenele sunt despărțite, una de alta, printr'o regiune glabră sau acoperită cu peri mici și rari. Uneori sprâncenele se unesc, dând feții un caracter de aspreală.

În sprânceană și mai ales în coada ei se dezvoltă tumori, unele așezate mai profund, *chiste dermoide* de origină congenitală, altele mai superficiale, *chiste sebacee*.

Palpație, explorație. — La nivelul capului sprâncenei, se recunoaște umflătura pe care o formează peretele anterior al sinusului frontal. Pe limita inferioară a sprâncenei se simte marginea arcadei orbitare care, ascuțită, tăioasă la partea externă, se rotunjește și se îngroașe la partea internă. Pe această margine se simte știrbitura *supra-orbitară* și puțin înăuntrul ei, pe plafonul orbitei, o mică ridicătură, *tubercul sinusului*, care corespunde părții interne a peretelui inferior al sinusului frontal. Acest tubercul este locul de elecție pentru trepanația sinusului frontal.

Părțile moi, sunt mobile pe planul osos.

Disecțiune. — Regiunea sprâncenei se descoperă secționând pielea sub forma unui lambou dreptunghiular care este disecat și răsturnat peste pleoape.

Suprapunerea planurilor. — Pielea, groasă, împlântată în lungul sprâncenei cu peri deși și groși, conține numeroase glande sebacee.

Grăsimea subcutanată formează o pătură aderentă, deoparte de fața profundă a pielii, de alta de foita de înveliș a păturii musculare.

- **Planul muscular** este constituit din trei pături.

Pătura superficială este formată din fibre orizontale care aparțin orbicularului pleoapelor. Acest muschi se întinde pe lărgimea unui deget deasupra arcadei orbitare.

Pătura mijlocie este formată din fibre verticale, care aparțin muschiului frontal.

Pătura profundă este formată din muschiul sprâncenei.

Muschiul sprâncenei. — Acest muschi, larg cât micul deget, este format din fibre îndreptate în afară și puțin în sus. Înăuntru se inseră pe partea internă a arcadei sprâncenei, în afară pe fața profundă a pielii. Unele din fibrele muschiului devin ascendente și se continuă cu fibrele frontului.

Inervație. — Primește un filament din facial, din aceeași ramură care dă și muschiului frontal.

Ațiune. — Scurtează sprâncana, încrețește tegumentele. Dă feței expresiunea încruntării, suferării, durerii.

Pătura celuloasă, sub-musculară, este constituită din două straturi: dintr'o foiță subțire care acoperă și aderă de fața profundă a planului muscular și dintr'o pătură de țesut celular moale, seros, care permite sprâncenei să lungească pe planul osos.

Vasele și nervii. — **Arterele.** — Ramificațiunile arteriale, ale regiunii sprâncenei, provin; la partea internă din arterele

frontale; la partea externă din mici ramificațiuni a arterei lacrimale și dintr'o mică ramură a temporalei superficiale. Arterele frontale trimit dedesubtul planului muscular și ramificațiuni pentru periost și os.

Vinele. — Jos, pe limita dintre regiunea orbitei și regiunea sprâncenei, în grosimea planului muscular este așezat un canal vănos

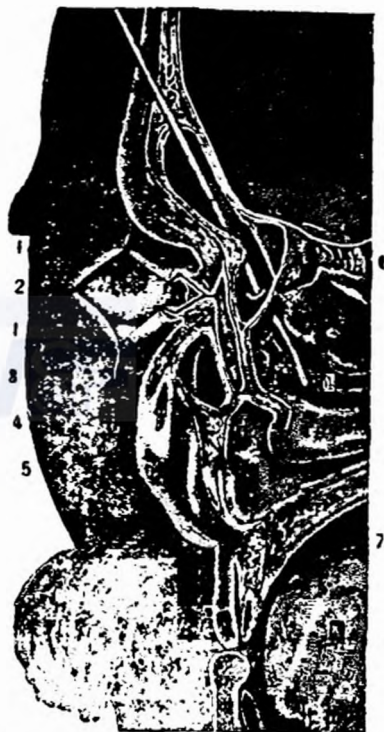

Fig. 10. Un stilet a fost lunecat prin sinusul frontal drept în meatul mijlociu.

1, punctele lacrimale. — 2, caroncula lacrimală — 3, canalul nasal. — 4, sinusul maxilar. — 5, orificiul acestui sinus în meatul inferior. — 6, cavitatea infundibuliformă a sinusului frontal. — 7, bolta palatină. — M, meatul mijlociu.

în formă de arc, *arcada vânoasă a sprâncenei, sau arcada supra-orbitală*, împărțit uneori în mai multe vine unite în rețea. Acest colector, pe lângă vinele frontale și vinele sprâncenei mai primește, în afară, un grup de vine venit din partea externă a frunții. Extremitatea lui externă perforază, uneori, aponevroza temporală și, în grosimea ei, se unește cu vâna temporală mijlocie.

Limfaticile provenite din partea internă a frunții și a regiunii sprâncenei, urmează drumul vinei faciale și se aruncă în *ganglionii sub-maxilari*; limfaticile provenite de la partea externă a regiunii se aruncă în *ganglionii parotidieni* și în *ganglionii sub-maxilari posteriori* (ganglionul de sub unghiul maxilarului).

Nervii. — Filamentele nervoase provin: la partea internă din cei doi nervi frontali; la partea externă din nervul lacrimal. Am văzut cum nervul facial trimite o ramură destul de groasă, *ramura frontală*, sub fața profundă a mușchiului frontal. Din această ramură nasc și filamentele pentru mușchiul sprâncenei. Există mai multe anastomoze între această ramură a facialului și nervii frontali.

Periostul, mai aderent la nivelul capului sprâncenei, se îngroașe pe marginea arcadei orbitare unde se continuă cu periostul orbitei.

Planul osos. — Planul osos este format de osul frontal, de aceeași porțiune care învecinează arcada orbitală. El conține în grosimea lui o cavitate, sinusul frontal.

Sinusul frontal.—Sinusul frontal este un diverticul al foselor nasale cu care comunică printr'un canal, scurt și îngust, canalul frontal sau fronto-nasal.

Sinusurile frontale, unul de fiecare parte, sunt despărțite pe planul median printr'un perete subțire antero-posterior, *despărțitura (cloazona)*.

Dimensiunile sinusului sunt variabile. În general, sinusul frontal este mai mic la femei și capacitatea lui crește cu vârsta. Se deosebesc după volum trei tipuri de sinusuri: mic, mijlociu și mare.

Sinusul mijlociu, starea obicinuită, are o capacitate de 3—4 cm. c. În această varietate sinusul se întinde, în sus, până la o lărgime de deget deasupra arcadei orbitare și se prelungeste, în afară, până la mijlocul arcadei.

În sinusul mare cavitatea se prelungeste în afară până în apofiza orbitală externă, iar în adâncime se întinde pe treimea anterioară a plafonului orbitei. În aceste sinusuri cavitatea, dezvoltată mult în afară, are forma unui corn întins în arcada orbitală.

În sinusul mic cavitatea are unghiurile rotunjite.

Cavitatea sinusului are forma unei piramide cu 3 pereți. Din partea internă și inferioară naște canalul frontal.

Peretele anterior al sinusului frontal sau peretele sub-cutanat răs-punde părților moi ale sprâncenei. Acest perete gros de $1\frac{1}{3}$ –2 și chiar 3 mm. este în unele cazuri foarte subțire și fragil; poate fi fracturat de un traumatism ușor.

Peretele posterior sau cerebral, acoperit pe fața lui profundă de

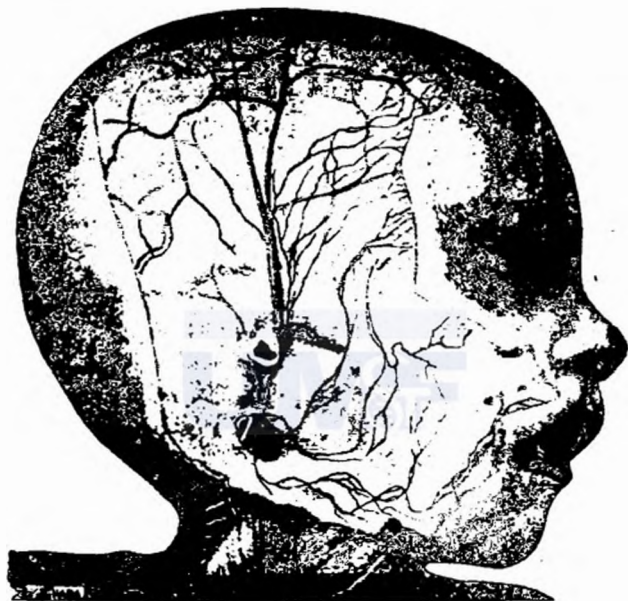

Fig. 11. Canale limfatice provenite din regiunea frontală. Ceste vase se aruncă unele în ganglionii preauriculari, altele în ganglionii sub-parotidici și sub-maxilari.

dura-mater, corespunde lobului anterior al creierului. Acest perete format de o lamă osoasă compactă, uneori subțire și transparentă, poate să fie chiar perforat, meningele luând contact cu mucoasa sinusului.

Unghiul pe care-l formează peretele anterior cu peretele posterior este deseori divizat, prin mici despărțituri, în compartimente sau punți care pot reține puroi sau mucozități.

Peretele intern (cloazona) desparte sinusul drept de cel stâng. Acest perete întotdeauna subțire, rareori plan, este de obicei ondulat și deviat de o parte sau de alta a planului median, căci rareori sinu-

surile sunt egale. Peretele intern poate fi perforat de un orificiu circular prin care sinusurile comunică.

Peretele inferior, orbital sau planșeul sinusului, este divizat topograficește în două părți: o porțiune mai mică, internă sau nasală, și o porțiune externă sau orbitală. În această porțiune planșeul este constituit dintr'o lamă compactă, subțire, uneori translucidă.

Planșeul sinusului, pe partea internă și anterioară, puțin înăuntru fosetei trochleare, formează o mică ridicătură, *tuberculul sinusului*, locul de ales pentru trepanația sinusului.

La partea internă și inferioară pereții cavității sinusului se reunesc într'un mic *vestibul*, în formă de pavilion de pânzie, din care naște canalul frontal.

Canalul frontal sau fronto-nasal, oblic în jos, înapoi și înăuntru, lung de 4—5 mm., scobit între celulele etmoidale anterioare, este mărginit de o lamelă osoasă compactă și subțire.

Extremitatea inferioară a canalului frontal se deschide în fosa nasala, în partea cea mai înaltă și anterioară a meatului mijlociu, în *capătul superior al jghiabului unciform*. În unele cazuri, mai rari, canalul frontal poate avea lungimea de 10—15 mm.

Mucoasa. — Sinusul și canalul frontal sunt căptușite cu o fibromucoasă subțire, puțin aderentă, care nu este decât prelungirea mucoasei pituitare (nasale) de la care își împrumută rețeaua vasculară și nervoasă. Intocmai ca și aceasta conține glande mucoide.

DESCOPERIRI

Nervul frontal extern. — Cu pulpa degetului arătător se explorează, din afară înăuntru, arcada orbitei. Aceasta, tăioasă la partea externă, prezintă, la unirea celor două treimi externe cu treimea internă, *scobitura supraorbitală* în care marginea unghiei se agață. Prin această scobitură transformată în orificiu printr'un fascicol fibros, *ligamentul transvers*, ese din orbită nervul și vasele frontale externe. Câteodată scobitura supra-orbitală poate fi transformată într'un orificiu osos complet prin osificarea ligamentului transvers.

Înăuntru scobiturii supra-orbitare, marginea orbitei se îngroașe și se rotunjește; în această parte ea corespunde sinusului frontal.

Dedesubt și paralel cu sprânceana se face o incizie pe marginea superioară a orbitei. Se taie pielea și cu atenție, strat cu strat, planul muscular. Buzele plăgii fiind bine îndepărtate se vede așezat pe periost, nervul frontal extern care este disecat cu vârful sondei și ridicat pe dânsa.

Nervul frontal intern. — La 7—9 mm., înăuntru frontalului extern, frontalul intern perforază septul orbital și ese din orbită. Planul muscular fiind tăiat strat cu strat, se caută pe periost, prin lovituri de sondă date vertical, filamentul nervos. Nervul fiind foarte subțire trebuie căutat, descând, cu multă atenție.

Un alt procedeu, mai simplu și mai sigur, pentru a descoperi nervii frontali consistă în a tăia deasupra sprâncenei un lambou în formă de U cu baza în jos. Se secționează dintr'odată, toate părțile moi și periostul, până la os. Lamboul cutaneo-periostic, luat cu pensa, este răsturnat în jos peste pleoape, deslipind periostul. Prin transparența periostului se văd firele albe ale nervilor frontali care sunt disecați, incizând la nivelul lor periostul.

Mușchiul sprâncenei. — La un lat de deget deasupra sprâncenei se face o incizie, lungă de 3—4 cm., și adâncă până pe periost, îndreptată ușor în sus și în afară. Buza inferioară a plăgii, luată cu o pensă este trasă și disecată cu vârful bisturului. Pe secțiune se văd, paraleli cu plaga, fascicologii mușchiului sprâncenei, care sunt urmăriți dela inserțiunea lor de pe frontal până la inserțiunea lor, în afară, pe fața profundă a pielii.

Sinusul frontal. — Pe partea internă, rotundă și groasă, a marginii orbitei, la nivelul rădăcinii nasului, puțin spre cavitatea orbitei se simte o mică ridicătură, tuberculul sinusului, care corespunde peretelui inferior al sinusului frontal. Această ridicătură nu trebuie confundată cu inelul de reflecțiune a tendonului marelui oblic. La nivelul acestei ridicări și paralel cu arcada orbitet se face, dintr'odată, și profundă până la os o incizie lungă de 12—15 mm. De o parte și de alta se deslipește periostul și se îndepărtează bine buzele plăgii.

Pe suprafața osoasă descoperită se taie cu dalta curbă o mică rondelă; sinusul este deschis. Cavitatea lui este exploarată ca un stilet. Acesta, ușor îndoit și îndreptat în jos, înapoi și puțin înăuntru, lunecă prin canalul frontal până în meatul mijlociu al foselelor nasale.

REGIUNEA PARIETALĂ

Regiunea parietală așezată pe partea mijlocie a calotei craniene este mărginită: înainte de sutura coronară întinsă la o lărgime de mână înapoia arcadelor orbitare; înapoi de planul transversal, care trece la patru lățimi de deget înaintea protuderanței occipitale externe. La partea superioară regiunea parietală este despărțită de regiunea opusă prin planul median; în jos ea este mărginită de *creasta curbă temporală*, așezată la 4—5 lățimi de deget dedesubtul planului median. Regiunea parietală se învecinează: înainte cu regiunea frontală; înapoi cu regiunea occipitală; în jos cu regiunea temporală.

Planurile care se suprapun sunt aceleași pe care le-am văzut în regiunea frontală.

Pielea, este bogată în foliculi piloși, glande sudoripare și glande sebacee.

Grăsimea subcutanată se îngroașe spre partea posterioară. În această grăsime se disecă vase și nervi.

Vinele sunt anastomozate într-o rețea cu ochiuri mari.

Arterele, subțiri, flexuoase, îndreptate mai cu seamă în sensul

antero-posterior, constituiesc cercuri de anastomoză între arterele occipitale, frontale și temporale.

Filamente nervoase, subțiri, numeroase, provin din terminațiunile nervilor: frontali, occipitali, mastoidieni și temporali.

Canalele limfice se impart în anterioare și posterioare. *Canalele anterioare* se varsă în ganglionii parotidieni; *canalele posterioare* în ganglionii mastoidieni și parotidieni inferiori.

Planul epicranian este reprezentat prin porțiunea lui centrală, fibroasă, care reprezintă tendonul comun al muschilor frontali, occipitali și auriculari superiori. În această lamă fibroasă se pot diseca două planuri de fibre: un plan superficial format din fibre transversale și un plan profund, mai gros, format din fibre antero-posterioare.

Spațiul seros epicranian, este format spre vârful capului, dintr'un țesut conjunctiv mai lax; spre partea inferioară, în vecinătatea crestei curbe temporale, țesutul conjunctiv devine mai dens.

Periostul, subțire, se deslipește cu ușurință. În vecinătatea planului median periostul este mai gros și mai aderent. Spre partea posterioară, deslipindu-se periostul, se întâlnește *vina emisară ale lui Santorin*, care iese din craniu prin orificiul parietal. Aceste vine, una de fiecare parte, anastomozează sinusul longitudinal superior cu sistemul vinelor externe. (Santorin, anatomist Venețian 1681—1737).

Planul osos este format de parietal. Parietalii sunt uniți, pe planul median, prin *sutura sagitală*.

Parietalul, gros la mijloc de 4—5 mm. se subțiază treptat spre marginile regiunii.

Dura-mater. — Dedesubtul planului osos se descoperă dura-mater în grosimea căreia se văd, îndreptate spre vârful capului, ramurile terminale ale arterei *meningee mijlocii*. În planul median, dura-mater conține, în dedublarea ei, sinusul *longitudinal superior* și pe părțile laterale *lacurile sanguine* care comunică cu sinusul. În interiorul acestor cavități se găsesc *granulațiunile (sau glandele) lui Pachioni*. (Pachioni, anatomist italian 1665—1726).

Creerul. — Dedesubtul durei-mater se descoper circumvoluțiunile lobului parietal al creierului, acoperit de *meningea moale*. În vecinătatea planului median, împrejurul lacurilor sanguine, *arachnoida viscerală* se reflectează, în fund de sac, și se continuă cu arachnoida parietală.

REGIUNEA OCCIPITALA

Regiunea occipitală de formă dreptunghiulară, întinsă pe treimea posterioară a calotei craniene, este despărțită de ceafă: pe mijloc prin

protuberanța occipitală externă și de fiecare parte prin *liniile curbe mastoido-occipitale*. În sus, spre vârful capului, regiunea occipitală este mărginită de planul transversal care trece la patru lărgimi de deget deasupra protuberanței occipitale și pe lături de câte o linie verticală, scoborită la 2-3 lărgimi de deget înapoia ighiabului auriculo-mastoidian.

Regiunea occipitală se învecinează: în sus cu regiunile parietale; în jos cu regiunea cefei; înainte, de fiecare parte, cu regiunea temporală și cu regiunea mastoidiană. În adâncime regiunea cefei corespunde, pe toată întinderea, cavității cerebrale, lobilor occipitali ai creierului. Pe limita ei inferioară, în grosimea durei-mater, se întind, într-o parte și într'alta, *sinusurile transverse*.

Disecțiune. Regiunea occipitală se disecă incizând, pe limitele laterale și pe limita superioară, pielea sub forma unui lambou drept unghiular, care se răstoarnă peste ceafă.

Suprapunerea planurilor. — Planurile care se întâlnesc sunt aceleași pe care le-am mai văzut în diferitele regiuni ale calotei.

Pielea mai groasă, acoperită cu păr des, este mai bogată în glande sebacee și sudoripare.

Pătura grăsoasă, groasă de 3—4 mm., conține: o rețea vânoasă cu ochiuri mari, o rețea arterială fină și terminațiuni nervoase.

Planul epicranian este format din cei doi mușchi occipitali, despărțiți pe mijloc printr'un spațiu fibros, larg de 6—8 cm.

Mușchiul occipital. Occipitalul în formă de fâșie orizontală largă de două degete, este format din lamele cărnoase inserate în jos, prin scurte fibre tendinoase, pe buza superioară a *crestei occipito-mastoidiene*. De aci, fibrele musculare se desfac ușor în evantaiu, inclinandu-se, din ce în ce mai mult, spre partea externă unde devin aproape horizontale. La partea superioară fâșiile musculare se continuă cu fâșiile tendinoase antero-posterioare ale aponevrozei epicraniene.

Inervație. Primește o ramură din facial, din filamentul recurent.

Acțiune. Rareori occipitalul este supus voinței; atunci trage înapoi aponevroza epicraniană, întinde fruntea și trage și pavilionul urechei prin auricularul posterior care se contractă în acelaș timp.

Foița de înveliș superficială aderă intim cu planul muscular. Pe limita inserțiunilor inferioare ale mușchiului occipital, această foiță aderă cu periostul și mai jos se continuă cu aponevroza muschilor cefei.

Foița de înveliș profundă aderă și dânsa cu periostul în vecinătatea inserțiunilor occipitalului.

Această dispozițiune se vede clar pe o secțiune antero-posterioară.

a pielii capului, pe care prin disecțiune se despart, cu vârful bisturiului, planurile care o compun.

Pe partea mijlocie, între cei doi mușchi occipitali, aponevrozele de înveliș, superficială și profundă, se contopesc într'o singură foaie groasă, care se inseră solid pe planul osos. Această formațiune fi-




Fig. 12. În partea stângă s'a deschis, rezecând o parte din osul occipital, o largă fereastră în cavitatea cerebrală.

1, foaie de înveliș superficială a occipitalului.—2, epicanul.—3, dura-mater.—4, creierul; lobul occipital.—5, sinusul transversu deschis.—6, mușchiul occipital.—7, trapezul. #, gielea.—9, artera occipitală.—10, marea a occipital; mai înăuntru se vede micul nerv occipital.—11, fascicul muscular anormal, înțigă orizontal peste inserțiunile sterno-mastoidianului.—12, arcada fibroasă pe care se inseră trapezul și sterno-mastoidianul.—14, aponevroză celei.

broasă, inter-musculară, constituie ca un *ligament posterior* al epicanului.

Vasele și nervii. — Intinse pe planul muscular, conținute în adăvurate tece aderente de aponevroză de înveliș, se găsesc trunchiurile vasculare și nervoase.

Arterele. — **Artera occipitală**, ramura a carotidei externe, după un lung traect, ajunge în ceafă așezată sub planul sterno-mastoidianului, de sub care ese printr'un orificiu, *orificiul arterei occipitale*, mărginit în jos de *arcadă fibroasă* pe care se inseră fibrele trapezului și ale sterno-mastoidianului. Acest orificiu este așezat la unirea treimeii externe cu cele două treimi interne a distanței care desparte protuberanța occipitală externă de vârful apofisei mastoide. De aci, artera occipitală se îndreaptă flexuoasă spre vârful capului și se împarte, mai întotdeauna, în două ramuri mai importante: *o ramură externă* care continuă direcția trunchiului spre vârful capului și *o ramură internă*, transversală sau oblică, care se îndreaptă înăuntru și se anastomozează, în plin canal, cu aceeași ramură a arterei occipitale din partea opusă.

Auriculara posterioară. — În partea externă a regiunii occipitale se mai găsesc și alte ramuri arteriale venite din auriculara posterioară.

Vinele. — **Vâna occipitală.** Vinele formează, în paniculul grăsos, o rețea cu ochiuri largi din unirea cărora naște vâna occipitală așezată alături de arteră.

Colectorul mastoidian. — La partea externă un număr de vine se mai aruncă și în colectorul, care, venit din regiunea parietală, trece înapoia apofisei mastoide.

Vinele occipitale comunică cu sinusul transvers prin *orificiul mastoidian*.

Nervii. — **Nervii occipitali.** — **Nervul occipital extern** sau marele nerv occipital al lui Arnold, ramură a plexului cervical profund, iese de sub planul muscular al cefei alături de arteră, prin acelaș orificiu. Așezat de obicei pe partea internă a arterei, nervul este deseori împărțit, împrejurul ei, în mai multe ramuri anastomozate în rețea.

Nervul occipital se împarte în numeroase filamente care diverg spre vârful capului și se anastomozează în rețea.

Nervul occipital intern, sau micul nerv occipital, ramură a plexului cervical profund, ese de sub mușchii cefei perforând trapezul în apropierea linii mediane și se ramifică în partea mijlocie a regiunii occipitale.

Nervul mastoidian, ramură a plexului cervical superficial, ajuns în regiunea apofisei mastoide se îndoaie înainte, se îndreaptă aproape orizontal spre pavilionul urechii, în pielea căreia trimite numeroase filamente.

Nervul mastoidian trimite și ramuri spre vârful capului; se anastomozează cu nervul occipital.

Nervul facial, motor, trimite un filament, *ramura recurentă*, care

înconjoară apofiza mastoidă și împarte filamente mușchiului auricularul superior, mușchilor intrinseci posteriori ai pavilionului și se termină printr-o ramură mai importantă în mușchiul occipital, în care pătrunde prin fața lui profundă. Din această ramură naște un filament și pentru mușchiul auricular posterior.

Vasele limfatice sunt grupate în două mănunchiuri: *un grup extern* care se aruncă în ganglionii pre-mastoidieni și parotidieni profunzi inferiori și *un grup intern* care se aruncă în ganglionii sub-occipitali.

Ganglionii sub-occipitali, în număr de 1—2—3, rotunzi sau ovoizi, sunt așezați, alături de pachetul vasculo-nervos occipital, la nivelul orificiului prin care aceste elemente ies de sub planul muscular al cefei.

Spațiul epicranian este format dintr-un țesut conjunctiv mai dens decât în regiunile calotei mai sus descrise. Am văzut cum la partea inferioară spațiul este închis prin inserțiunea planului epicranian.

Perlostul, gros, aderă mai intim în vecinătatea suturilor dintre occipitali și temporali, și a liniei curbe occipito-mastoidiene.

Planul osos este format de porțiunea triunghiulară a occipitalului și de colțul posterior al parietalilor. Pe limita inferioară a scheletului se vede, pe mijloc, *protuberanța occipitală externă* din care pornește și se întinde de fiecare parte *creasta occipito-mastoidienă*.

Pe fața profundă a scheletului există, în planul median, *jghiabul sinusului longitudinal superior* care se termină deasupra protuberanței occipitale interne. De fiecare parte se văd, îndreptate orizontal, jghiaburile sinusurilor transversale. Aceste trei jghiaburi se unesc la nivelul protuberanței interne. De obicei jghiabul sinusului longitudinal se continuă deadreptul, alături de planul median, cu jghiabul sinusului transversal din partea dreaptă. Rare-ori cele trei jghiaburi se unesc exact pe mijloc, în formă de T.

Planul osos al regiunii occipitale este solid; grosimea lui variază între 4—6 mm. pe părțile laterale și între 8—12 mm. pe partea mijlocie, la nivelul protuberanțelor occipitale (internă și externă).

Dura-mater conține în dedublarea ei, în marginea aderentă a plicei numită *secerea creierului*, *sinusul longitudinal superior* și, în marginea aderentă a celeilalte plice numită *cortul creierului*, *sinusurile transversale*. Aceste trei sinusuri dinpreună cu sinusul drept se unesc pe mijloc și formează *confluentul occipital* (Presoriul lui Herophile, torcula Herophili), cavitate așezată la nivelul protuberanțelor occipitale. (*Herophile* anatomist grec, născut la 335 înaintea erei noastre).

Creierul, învelit de meningea moale, este reprezentat prin lobii lui posteriori sau occipitali.

DESCOPERIRI

Artera și nervul occipital la nivelul orificiului tendonului sterno-mastoidianului. — Se așează cadavrul cu fața în jos; un curmeziș trecut pe subt gât învinde ceafa, regiunea occipitală să prezintă bine, de față. Capul este ras. Se recunoaște protuberanța occipitală externă și apofisa mastoidă. Se determină locul liniei occipito-mastoidiene și se înseamnă pe această linie un punct, așezat la unirea treimii ei externe cu cele două treimi interne. La nivelul acestui semn se face o incizie oblică în sus și înainte; se taie pielea pe o lungime de 25—30 mm. Se îndepărtează buzele și se caută, disecând atentiv, artera. Găsită, ea este izolată și disecată până la orificiu. Alături de arteră se găsește nervul și vinele.

Mușchiul occipital. — La distanță egală de protuberanța occipitală și de vârful apofisei mastoide se face o incizie îndreptată spre vârful capului; se taie pielea și grăsimea sub-cutanată. În fundul plăgii apar fibrele occipitalului, care este în întregime desvelit disecând de fiecare parte buzele plăgii. Planul muscular este apoi secționat până la os; se deschide spațiul epicranian.

REGIUNEA TEMPORALĂ

Regiunea temporală, așezată pe partea laterală a calotei, este formată din totalitatea părților moi înscrise în limitele fosei temporale.

Fosa temporală, pe schelet, este mărginită: în sus de linia curbă-temporală; înainte de apofisa orbitală externă a frontalului și de osul malar; în jos de arcada zigomatică prelungită înapoi cu creasta numită *rădăcina orizontală sau externă* a zigomaticii și mai înapoi cu *creasta supra-mastoidiană*. Această creastă desparte regiunea temporală de regiunea mastoidiană.

Partea centrală a regiunii temporale, întinsă înaintea pavilionului urechii, poartă numele de tîmplă. La acest nivel, planul osos, foarte subțire, se fracturează cu ușurință.

Regiunea temporală se învecinează: la partea superioară și dinainte înapoi, cu regiunea orbitei, cu regiunea frontală, parietală și occipitală; în jos și în acelaș fel cu regiunile: malară, parotido-maseterină, cu urechia, cu mastoidea. Tot în jos și prin orificiul zigomatic regiunea temporală comunică cu regiunea pterigo-maxilară. În adâncime regiunea temporală corespunde, pe toată întinderea, creierului de care este despărțită printr'un perete osos subțire.

Palpație, explorație. — La partea antero-superioară a regiunii, pe limita dintre frunte și tîmplă, se simte începutul crestei curbe temporale, prelungită în jos cu marginea osului malar pe care se simte un tu-

bercul. La partea inferioară a fosei temporale se simte arcada zigomatică prelungită înapoi, până deasupra mastoidei, prin creasta supra-mastoidiană.

Aspectul fosei temporale variază: rotundă, plină, la copii și la persoanele grase, este scobită la persoanele slabe sau bătrâne. Aspectul fosei temporale poate fi schimbat prin dezvoltarea unei colecțiuni sau a unei tumori, născută pe loc sau propagată din regiunile vecine.

Disecțiune. — Cu o incizie curbă trasă paralel și puțin deasupra crestei temporale se mărginește un lambou de piele care se disecă și se răstoarnă peste ureche și obraz.

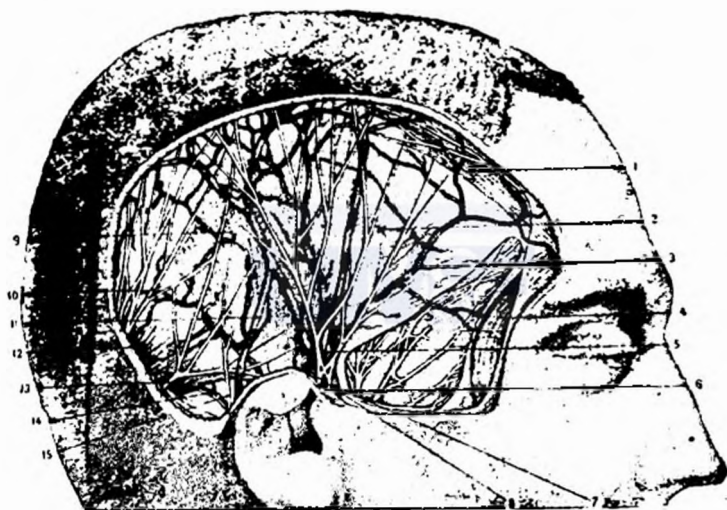


Fig. 13. Regiunea temporală dreaptă. Planul superficial.

1, mușchiul frontal.—2, mușchiul temporal superficial I.—3, ramura anterioară a arterei temporale, 4, orbicularul pleoapelor.—5, vâna temporală.—6, ramurile temporale ale nervului facial, așezate s-b planul epicranian.—7, artera temporală.—8, nervul auriculo-temporal.—9, mușchiul auricular superior.—10, nervul occipital.—11, colectorul vârsei din agra urechii.—12, mușchiul occipital.—13, nervul mastoidian.—14, ramura posterioară a nervului recurent (ramură a facialului).—15, ramura anterioară a nervului recurent.

Suprapunerea planurilor. — Părțile moi sunt așezate în trei planuri: un plan superficial format de pielea capului; un plan mijlociu format de aponevroza temporală și un plan profund format de mușchiul temporal

Dedesubt se întinde planul osos care constituie peretele profund al regiunii

Planul superficial, format din pielea capului, cuprinde acleași

straturi pe care le-am mai văzut în diferitele regiuni ale calotei și anume:

Pielea, acoperită cu peri în partea postero-superioară, este fină, glabră și mai mobilă la partea anterioară. Sub piele se văd, mai ales la bătrâni, șerpuiturile ramurei anterioare a *arterei temporale*.

Țesutul grăsos subcutanat formează o pătură subțire, aderentă de o parte de fața profundă a pielii, de alta de planul epicranian. În această grăsimă se găsesc numeroase ramificațiuni arteriale, vânoase și nervoase, precum și vase limfatice.

Planul epicranian este el însuși format din unirea mai multor pături:

Foița de înveliș superficială, foarte subțire, se scoboară peste arcada zigomatică și se pierde în regiunea parotidiană.

Pătura musculară este formată la partea anterioară, în vecinătatea marginii orbitei, de orbicularul pleoapelor și mai sus de frontal, mușchi care ocupă fruntea, dar se întind puțin și în regiunea temporală.

Planul muscular, împrejurul pavilionului urechii, este format: înainte de auricularul anterior; deasupra de auricularul superior și înapoi de partea externă a occipitalului.

Mușchiul auricular superior.—Auricularul superior, lamă cărnoasă subțire, triunghiulară, cu baza în sus, se inseră: în jos pe fața internă a concăi urechii, la nivelul îndoiturii care formează foseta scafoasă; în sus pe aponevroza epicraniană. Extremitatea superioară a fibrelor musculare înscriu pe aponevroza epicraniană o linie curbă cu convexitatea în sus.

Mușchiul auricular anterior.—Auricularul anterior, lamă cărnoasă subțire, formată din fibre orizontale, se inseră înapoi pe pavilion, pe extremitatea helixului, înainte pe aponevroza epicraniană.

Mușchiul temporal superficial. — Temporalul superficial este o lamă musculară subțire întinsă pe tâmplă, înaintea auricularului superior. Desvoltarea temporalului superficial este variabilă; uneori este reprezentat de o lamă dreptunghiulară destul de întinsă; alteori, este redus la câteva fibre palide.

Pe toată partea superioară a regiunii temporale se întinde porțiunea fibroasă a epicraniului, lamă tendinoasă solidă, pe care se inseră mușchii mai sus enunerați.

Foița celuloasă de înveliș profundă a planului epicranian se unește cu foița de înveliș superficială, în dreptul diferitelor interstiții și orificii rămase între porțiunile musculare și fibroase. La partea inferioară această foiță aderă de aponevroza temporală și de arcada zigomatică.

Spațiul seros-epicranian, în regiunea temporală, este constituit de pătura de țesut celular întins între planul epicranian și aponevroza temporală, iar nu și periost ca în celelalte regiuni ale calotei. În jos, și în jurul pavilionului urechii, spațiul seros epicranian este închis, ca un buzunar, prin inserțiunile foitei de înveliș profundă.

Vasele și nervii. — Trunchiurile vasculare și nervoase sunt conținute în teci formate de foaia de înveliș superficială a epicraniului.

Artera temporală superficială naște, la nivelul gâtului condilului maxilarului, din bifurcația carotidei externe, care se împarte în maxilara internă și temporală superficială. De aci artera se ridică și stră-



Fig. 14. Fosa temporală mijlocie sau spațiul cuprins între cele două foi ale aponevrozii temporale. O largă fereastră a fost deschisă înapoi în aponevroza temporală.

1, foaia externă a aponevrozii temporale. — 2, și 4, văna temporală mijlocie. — 3, Nervul temporal mijlociu. — 5, foaia profundă a aponevrozii temporale. — 6, artera temporală mijlocie; ramura anterioară. — 7, aponevroza temporală. — 8, iuschiul temporal. — 9, pătura de grăsime. — 10, cele două lame ale aponevrozii temporale reunite mai sus. — 11, fascicol posterior al mușchiului temporal, inserat pe aponevroză. — 12, ramura posterioară a arterei temporale mijlocii. — 13, secțiunea unei voluminoase vine, din spațiul aponevrozii temporale. — 14, marginea superioară a orificiului de sub aponevroza temporală. — 15, aponevroza epicraniană.

bate, pe o scurtă porțiune, loja parotidă până la nivelul arcadei zigomatice. Puțin deasupra acestei arcade artera temporală se împarte: într'o ramură posterioară, *parietală*, care se ridică vertical spre vârful capului și o ramură anterioară, *frontală*. Această, flexuoasă, se îndreaptă orizontal înainte așezată la o lărgime de deget deasupra arcadei zigomatice, apoi se îndoaie, pătrunde în regiunea frontală, și se îndreaptă în sus și înapoi.

La partea posterioară a regiunii temporale arterele mai provin din *auriculara posterioară* și din *occipitală*, ramuri ale carotidei externe.

Auriculara posterioară dă, uneori, o ramură destul de importantă care se ridică vertical spre regiunea parietală.

Vinele. — Vinele formează o rețea bogată.

Vâna temporală superficială se scoboară vertical, trece pe dinaintea pavilionului urechii, în dreptul căruia este așezată înapoia arterei temporale.

Poate să mai existe și un al doilea colector, *vena mastoidiană*, care se scoboară spre regiunea mastoidei, pe dinapoia urechii.

Nervii. — **Nervul auriculo-temporal**, ramură a nervului maxilar inferior, ajunge în fosa temporală așezat în acelaș mănunchi cu artera și cu vâna temporală. Înaintea pavilionului nervul este așezat dedesubtul vaselor sau în interstițiul dintre arteră și vână. Nervul trimite ramificațiuni pentru partea anterioară a pavilionului urechii și pentru partea mijlocie a pielii regiunii temporale. Filamentele, din ce în ce mai subțiri, se ridică până pe vârful capului, anastomozându-se în rețea

Ramura temporo-facială a facialului, trimite numeroase ramificațiuni în fosa temporală. Aceste ramuri, îndreptate oblic în sus și înainte, încrucișează arcada zigomatică, acoperite mai întâi de planul epicranian pe care îl perforează mai pe urmă. Deasupra arcadei zigomatice, ramificațiunile nervoase se despart, se anastomozează în plex și se distribuiesc pielii până spre vârful capului. Afară de aceste ramificațiuni sensitive, cari provin din anastomozele pe cari facialul le primește dela nervul maxilar inferior și dela plexul cervical superficial, (și care deci numai aparent aparțin facialului) facialul trimite, prin regiunea temporală, în frunte o ramură motrice, *ramura frontală*, care se termină în muschiul frontal și în muschiul sprâncenei. Alte mici filamente mai sunt distribuite muschilor: auricularul anterior și temporalul superficial.

Nervul malar, ramură a suborbitarului, trimite în regiunea temporală un filament subțire care, așezat mai întâi în dedublarea aponevrozei temporale, perforează lama superficială a acestei aponevroze și se ramifică în pielea din mijlocul tâmplei.

Nervul mastoidian și nervul occipital trimit ramificațiuni în partea posterioară a regiunii temporale. În această parte se găsește și un filament motor, *ramură recurentă* a facialului, care trimite o ramură și muschiului auricularul superior.

Vasele limfatice. — Colectoarele limfatice străbat regiunea temporală. Ele sunt adunate în două grupuri:

Grupul anterior se scoboară pe dinaintea pavilionului urechii, alături de vasele temporale, și se aruncă în ganglionii: preauriculari, parotidieni și jugularii superiori. Un vas limfatic se scoboară uneori, alături de vena jugulară externă, până în ganglionii supra claviculari.

Grupul posterior se scoboară înapoia urechii, în jghiabul auriculo-mastoidian, și se aruncă în ganglionii jugulari superiori. Acești ganglioni când sunt tumefiați se simt, așezați adânc, dedesuhlul mastoidei și înapoia unghiului maxilar.

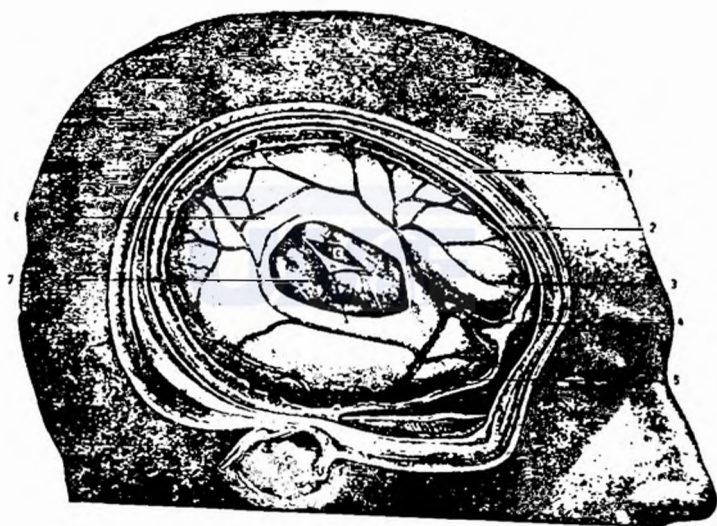


Fig. 15. Rapoartele profunde ale regiunii temporale, cu meningele și creurul descoperite prin rezecția peretelui osos.

1, eplcranul.—2, muschiul temporal.—3, planul osos.—4, colț format de marginea posterioară a etajului superior al bazei cranului.—5, artera meningec medie.—6, dura-mater.—7, meningele moale prin transparența căreia se văd circumvoluțiunile creurulului. — C, creurul descoperit prin deschiderea unei ferește în arachnoidă.

Planul mijlociu. — Aponevroza temporală formează peretele extern al fosei temporale; peretele intern este format de calota craniană. Aponevroza temporală se inseră: în sus pe linia curbă temporală superioară și, acolo unde această linie se divide, pe interstițiul dintre cele două linii temporale; înainte pe marginea osului malar; în jos pe arcada zigomatică și pe rădăcina ei posterioară. În felul acesta fosa temporală este complet închisă la partea externă; la partea inferioară

ca este deschisă pe toată lărgimea *orificiului zigomatic*, pe unde trece în jos muschiul temporal.

Crăpătura sfero-maxilară, deschisă pe schelet între orbită și fosa temporală, este complect obturată printr'o membrană groasă, care completează peretele extern al orbitei.

Loja temporală mijlocie. — Aponevroza temporală, rezistentă, albă, lucioasă ca sidetul la partea superioară, devine mată și de culoare gălbuie la partea inferioară. Formată dintr'o singură foaie la partea superioară, se divide în jumătatea ei inferioară în două foi care se despart în unghiul ascuțit și mărginesc loja *temporală mijlocie*.

În vecinătatea arcadei zigomatice aceste două lamele ale aponevrozii temporale se apropie din nou; *lama superficială* se inseră în jos pe fața externă a arcadei zigomatice și a osului malar; *lama profundă* se inseră pe muchia arcadei. În unele cazuri lamele aponevrozei se fusionează mai înainte ca ele să se însere pe os.

Spațiul dintre cele două foi ale aponevrozii temporale este umplut de o grăsime consistentă de culoare galbenă deschisă, formată din lobuli conținuți în alveole mărginite de foițe întinse între lamelele aponevrozei. Spre partea inferioară



Fig. 16. Nervul temporal mijlociu, eșit din fosa temporală mijlocie, perforază foaia externă a aponevrozii temporale, și se distribuie în partea anterioară a pielii tâmplei.

aceste foițe sunt mai dese și mai groase; uneori unindu-se, ele formează un perete în mijlocul spațiului. În această grăsime se găsesc următoarele organe:

Vână temporală mijlocie, continuarea collectorului așezat sub planul muscular al regiunii sprâncenii, străbate, oblic în jos și înapoi, pe toată lungimea, spațiul temporal mijlociu. La partea posterioară vâna temporală mijlocie iese din spațiul aponevrozei printr'un orificiu ovalar așezat deasupra arcadei zigomatice și puțin înaintea pavilionului, dedesubtul arcadei, se unește cu vâna temporală superficială și împreună formează vâna jugală externă. Volumul venei temporale mijlocii variază; uneori poate fi groasă cât jumătatea micului deget. Primește mai multe ramuri cari vin din fosa temporală străbătând foaia profundă a aponevrozii.

Artera temporală mijlocie naște din temporală superficială dede-

subtul arcadei zigomatice și se împarte într'o ramură profundă și o ramură superficială.

Ramura superficială pătrunde în loja temporală mijlocie, prin același orificiu prin care iese vâna, și se distribuie în grăsimea lojei.

Ramura profundă pătrunde, pe dedesubtul aponevrozei, în fosa temporală profundă și se distribuie în mușchiul temporal.

Nervul temporal mijlociu, filament subțire, provine din nervul temporo-malar, el străbate osul malar printr'un canal îngust. Ajuns pe marginea anterioară a fosei temporale, nervul pătrunde în spațiul temporal mijlociu, străbătând foita profundă a aponevrozei temporale la câțiva mm., dela inserțiunea ei. Aci nervul se alătură de vase, se îndreaptă înapoi, dă câteva mici ramificațiuni și, după un scurt traect, ese din interstițiu prin foita superficială a aponevrozei. Ajuns în pielea capului, se divide în ramificațiuni fine cari se răspândesc în pielea părții mijlocii a tâmplei după ce s'au anastomozat cu ramurile temporale ale facialului.

Loja temporală profundă. — Fosa temporală profundă este deschisă incizând aponevroza aproape de inserțiunile ei, pe linia curbă temporală și pe marginea osului malar. Aponevroza este apoi disecată, desinșerând fibrele temporalului care se inseră pe fața ei profundă, și răsturnală peste arcada zigomatică.

Masa grăsoasă -- Dedesubtul aponevrozei, la partea inferioară a fosei temporale, între aponevroză fața externă a mușchiului temporal și peretele extern al orbitei, există o masa de grăsime moale, gălbuie deschisă, prelungire în fosa temporală a ghemului grăsos a lui Bichat.

Mușchiul temporal.—Mușchiul temporal întins și inserat pe toată fosa temporală, gros la partea anterioară, unde fosa este mai adâncă, formează un plan continuu, ca un evantaliu deschis. Fibrele anterioare sunt puțin oblice în jos și înapoi, fibrele mijlocii verticale, cele posterioare aproape orizontale. În jumătatea superioară fibrele cărnoase mai nasc, și depe fața profundă a aponevrozei. Corpul cărnos este cules de un tendon puternic, lameliform, care mai întâi cuprins ca o pană în grosimea corpului muscular, se descopere în treimea inferioară. Tendonul temporalului trece, însoțit de fibre cărnoase, prin orificiul zigomatic în fosa pterigo-maxilară și se inseră pe apofisa coronoidă a maxilarului inferior prelungindu-se și mai jos pe marginea ei anterioară. Dacă se desinșerează temporalul de pe peretele fosei se observă cum fibrele lui se inseră pe toată întinderea planului osos și cum la partea inferioară porțiuni puternice mai nasc prin tendoane de tuberculii *crestei șeno-temporale*. Acești fascicoli, cari constituiesc o

porțiune importantă a mușchiului temporal, se inseră în jos pe fața profundă a tendonului, pe care-l acoper cu o pătură carnoasă, și pe fața internă a apofisei coronoide.

Acțiune. — Ridicător al maxilarului inferior.

Vasele și nervii temporali profunzi. Arterele temporale profunde,



Fig. 17. Limfaticile.

1, Canale limfatice posterioare. 2, Canale limfatice mijlocii care trec înapoi înverșii. — 3, Ganglioni occipitali — 4, Ganglion premastoidian. — 5, Ganglioni jugulari superiori. — 6 și 7, grupuri de ganglioni din trunchiul supraclavicular. 8, canale limfatice mijlocii. — 9, canale limfatice din regiunea frontală. 10, canale limfatice temporale anterioare. — 11, grup de ganglioni preauriculari și carotidieni superiori. — 12, ganglioni din spora parotidică. — 13, ganglioni sub parotidici. P, glanda parotidă. M, Sterno-mastoidianul. — S, splenul — T, trapezul.

ramuri ale maxilare interne, în număr de trei, sunt numite, după așezarea lor: arteră temporală profundă posterioară, mijlocie și anterioară.

Artera temporală profundă posterioară provine din același trunchiu cu artera maseterină, *trunchiul temporo-maseterin*.

Artera temporală profundă mijlocie naște deadreptul din maxilara internă.

Artera temporală profundă anterioară naște din acelaș trunchiu cu artera bucală, *trunchiul temporo-bucal*.

Fiecare din aceste artere pătrunde în interstițiile de sub fata profundă a mușchiului și se împart în ramuri, musculare și periostice, care se anastomozează între ele.

Afară de arterele temporale profunde, mușchiul temporal mai primește și *ramura internă* a arterei temporale mijlocii, care pătrunde dedesubtul aponevrozei temporale printr'un *orificiu*. Acest orificiu, așezat înaintea conductului auditiv este mărginit: înăuntru de arcada zigomatică; în afară de marginea aponevrozei temporale întărită de un fascicol fibros puternic, *ligamentul anterior al pavilionului urechii*. Artera se împarte într'o ramură profundă așezată pe os, într'un jghiab, și o ramură superficială care șerpuește între temporal și aponevroza lui.

Vinele temporale profunde urmează arterele; ele se aruncă în rețeaua dimprejurul maxilarei interne. O altă rețea vânoasă se găsește pe fața externă a mușchiului temporal. Din această rețea nașc un număr de ramuri cari perforază foiața profundă a aponevrozei și se aruncă în vâna temporală mijlocie.

Nervii. — **Nervii temporali profunzi** în număr de trei, ramuri ale nervului maxilar inferior, sunt așezați alături de vasele temporale profunde.

Nervul temporal profund posterior naște din acelaș trunchiu cu nervul maseterului, *trunchiul temporo-maseterin*.

Nervul temporal profund mijlociu naște deadreptul din nervul maxilar inferior.

Nervul temporal profund anterior naște din acelaș trunchiu cu nervul bucal, *trunchiul temporo-bucal*.

Ramurile acestor nervi se răspândesc în mușchiul temporal.

Vasele limfatice profunde, așezate alături de vasele temporale profunde, urmează artera maxilară internă și carotida externă până în ganglionii jugulari.

Planul osos. — Peretele intern al fosei temporale este format din cinci oase: din frontal și parietal, la partea superioară; din temporal și sfenoid la partea inferioară și din osul malar la partea anterioară. Malarul desparte fosa temporală de cavitatea orbitei.

Pterionul. — **Stefanionul.** — Suturile dintre frontal, temporal, parietal și sfenoid formează de obicei o figură în forma de H, a cărui ramură orizontală, formată de sudura dintre parietal și sfenoid, co-

respunde *circonvoluției* lui Broca. Se întâmplă ca sudura dintre parietal și sfenoid să fie foarte scurtă sau în unele cazuri chiar parietalul cu sfenoidul să nu se atingă. Pterionul are în aceste cazuri, fie aspectul unui K fie al unui H culcat, *pterionul răsturnat*.

Linia curba temporală superioară, încrucișează sudura fronto-parietală într'un punct numit *stefanion*.

Peretele osos al fosei temporale constituie un plan convex, subțire, fragil, mai cu seama la partea mijlocie și inferioară unde este format din porțiunea solzoasă a temporalului și din marca aripă a sfenoidului. La partea antero-inferioară peretele fosei temporale este mărginit de *creasta sfeno-temporală*, muchie care desparte fosa temporală de peretele superior al fosei pterigo-maxilare (fosa zigomatică).

Dura-mater. — Pe fața profundă planul osos este căptușit de dura-mater, membrană fibroasă rezistentă, care se deslipește cu ușurință. În grosimea durei-mater se găsește ramificațiunile *arterei meningeae medii* și venele care o însoțesc. Aceste vase proeminente pe fața externă a durei-mater sunt așezate în jghiaburi sculptate pe peretele osos; uneori ele sunt cuprinse chiar în mici canale.

Scheletul fosei temporale foarte subțire, după cum am văzut, se fracturează cu ușurință chiar sub acțiunea unui mic traumatism. Fragmentul osos se poate infundă. În acelaș timp se poate, rupându-se vr'o ramură a arterei meningeae, să se producă un hematom care se colectează în spațiul decolabil dintre dura-mater și planul osos și comprimă, mai mult sau mai puțin, creurul.

Arachnoida viscerală, spațiul subarahnoidian și pia-mater, cu numeroasele vase ce conțin, acoper circumvoluțiunile cerebrale.

Creurul. — Pe fața externă a creurului, în porțiunea care corespunde fosei temporale, se găsesc în parte cele două scizuri principale: *scizura lui Sylvius* și *scizura lui Rolando*, cu circumvoluțiunile care le mărginesc. În aceste circumvoluțiuni sunt așezați însemnați centri psihico-motori.

Regiunea temporală cu jumătatea inferioară a regiunii parietale este partea de pe craniu pe care se practică majoritatea trepanațiilor.

DESCOPERIRI

Ramura posterioară a arterei temporale. — **Vâna temporală.** — Înaintea pavilionului urechii, începând dela arcada zigomatică, se face o incizie verticală îndreptată spre vârful capului, lungă de 3—4 cm. Se taie pielea, pătura subcutanată și se disecă, de fiecare parte, buzele plăgii; sub una sau cealaltă se găsește artera temporală, ramura ei posterioară, și înapoi vână

temporală. Alături, se găsesc și câteva filamente nervoase care aparțin nervului auriculo-temporal.

Ramura anterioară a arterei temporale. — La oamenii slabi sau în vârstă, artera se vede șerpund sub piele. În fosa temporală, la două lățimi de deget înapoia marginii orbitei, începând la un cm. deasupra arcadei zigomatice, se face o incizie superficială oblică în sus și înainte. Se disecă buzele plăgii și se descoperă artera, așezată paralelă cu plaga sau încrucișând ușor direcțiunea ei.

Ramurile temporale ale nervului facial. — Imediat deasupra arcadei zigomatice și paralel cu dânsa se incizează pielea, grăsimea sub-cutanată și planul epicranian. În spațiul celulos care se întinde dedesubt se găsesc ramurile nervoase.

Mușchiul auricular superior. — Pavilionul urechei este tras în jos de ajutor. Începând dela partea superioară a pavilionului se face o incizie verticală spre vârful capului; se incizează pielea și pătura grăsoasă sub-cutanată; se descoperă fibrele mușchiulare. Mușchiul e pus mai bine în evidență disecând de fiecare parte buzele plăgii.

Aponevroza temporală. — Puțin deasupra marginii circulare a fosei temporale și de jur împrejurul ei, începând la câțiva mm. înapoia marginii externe a orbitei și sfârșind deasupra apofisei mastoide, se incizează dintr'odată până la os, părțile moi. Se disecă lamboul semicircular astfel delimitat; planul siferos care se descoperă dedesubt este aponevroza temporală. Începând dela arcada zigomatică, pe mijloc, aponevroza este incizată vertical spre vârful capului. Pe secțiune se vede cum aponevroza la partea inferioară este constituită din două planuri despărțite printr'o pătură de grăsime. Acest interstițiu din aponevroză poartă numele de fosă temporală mijlocie. El este complet deschis incizând, de jur împrejur, lama superficială și răsturnând lamboul care rezultă peste arcada zigomatică.

F A Ț A

REGIUNEA MALARA

Regiunea malară, de formă dreptunghiulară, corespunde osului malar. Regiunea malară este mărginită: în sus de marginea inferioară a orbitei și de linia orizontală care prelungește această margine spre fosa temporală; înainte de linia verticală care unește marginea externă a orbitei cu tuberculul malar; în jos, de marginea arcadei zigomatice, care o desparte de regiunea maseterină; înapoi de linia verticală scoborită prin rădăcina anterioară a arcadei zigomatice.

Regiunea malară se învecinează cu orbita, cu regiunea temporală, cu obrazul și cu regiunea maseterină.

Părțile moi, întinse într'o pătură subțire pe fața externă a malarului, sunt constituite din următoarele planuri:

Pielea, este glabră, subțire și mobilă.

Țesutul celulo-grăsos subcutanat este întins în pătură subțire.

Planul muscular este format: superficial de partea externă a orbicularului palpebral; profund, de inserțiunile celor doi zigomatici, pe fața externă a malarului.

Nervul malar, filament subțire, ramură a nervului maxilar superior, așezat dedesubtul planului muscular, iese din interiorul osului printr'un mic orificiu; se distribuie în tegumentele regiunii malare.

Periostul, gros, se deslipește cu ușurință afară din vecinătatea marginii inferioare a malarului unde aderă intim și se continuă cu inserțiunile maseterului.

Fața externă a malarului este plană.

Orificiul malar este așezat mai aproape de marginea externă a orbitei, cam la 5—6 mm., pe linia verticală scoborită din marginea apofisei orbitare externe. Canalul care urmează acestui orificiu se deschide pe peretele extern al orbitei.

DESCOPERIRI

Nervul malar. — Pe fața externă a regiunii se taie un mic lambou în forma de U culcat; convexitatea lamboului atinge marginea orbitei. Se inci-

zează dintr'odată toate părțile moi până la os și, cu o răzușe, se deslipește încet periosul până se întâlnește filamentul nervos, care leze din os. Odată descoperit, nervul este disecat până în piele.

REGIUNEA OBRAZULUI (Buccinatrice)

Regiunea obrazului, de formă neregulată, este mărginită: în sus și înainte de o linie oblică dusă de la tuberculul malarului la comisura buzelor; înapoi de marginea anterioară a mușchiului maseter; în jos de marginea inferioară a maxilarului inferior; înainte de o linie verticală scoborită puțin în afară comisurii labiale.

Obrazul se învecinează: înainte cu regiunea sub-orbitară, cu buzele, cu regiunea mentonieră; în jos cu regiunea sub-maxilară; înapoi cu regiunea maseterină. În adâncime obrazul corespunde cavității bucale, pe care o mărginește în afară.

Explorațiunea regiunii este ușoară. În jos se simte maxilarul inferior, fața externă, marginea alveolară și marginea lui inferioară; în sus se recunoaște marginea alveolară a maxilarului superior. Înapoi, când maseterul este contractat, se simte marginea anterioară a acestui mușchi, iar când maseterul este moale, relaxat, se recunoaște marginea anterioară a ramurii verticale a maxilarului inferior.

La indivizii slabi obrazul este scobit, la indivizii tineri și grași regiunea este bombată, rotundă, lustruită.

Când gura este deschisă, părțile moi se întind, obrazul se scobește.

Disecțiune. — Regiunea obrazului se descopere mărginind, pe limitele mai sus descrise, un lambou cutanat, care este disecat și răsturnat peste gură.

Suprapunerea planurilor. — Pielea, subțire, mobilă, sbârcită la indivizii slabi, este întinsă și fixată la indivizii grași.

Pătura celulo-grăsoasă sub-cutanată, de grosime variabilă, este formată din lamele de țesut celular, cari limitează mici cavități, alveole, umplute cu lobuli de grăsime.

Pătura musculară superficială, subțire, lamelară, este formată din fibrele pielosului oblic îndreptate, în sus și înainte, spre bărbie, buza inferioară și comisură. Din acest plan face parte și rizoriul lui Santorini

Mușchiul rizoriul lui Santorini naște la partea externă a comisurii buzelor se îndreaptă înapoi, se lărgeste în triunghi și se pierde la 3—4 lărgimi de deget mai înapoi, în regiunea maseterină. O foiță fibro-celuloasă subțire, acopere și cuprinde acest plan muscular. Această foiță se prelungește în sus peste mușchii zigomatici.

Dedesubtul acestui plan muscular se întinde o pătură de țesut celulo-grăsos, în care se disecă artera și vena facială, precum și numeroase filamente nervoase.

Artera facială, se îndreaptă, flexuoasă, oblic în sus și înainte spre comisura buzelor și de aci, în sus, spre unghiul intern al ochiului. În acest parcurs faciala dă naștere: maseterinei inferioare, bucalei și coroanelor labiale.

Vena facială, așezată mai întâi alături și înapoia arterei, mai sus se desparte de dânsa; vena se îndreaptă spre unghiul intern al ochiului, pe cât timp artera se îndreaptă mai întâi spre comisura labială. La o lărgime de deget dedesubtul malarului vena facială se încrucieșează cu canalul lui Stenon, pe dinaintea căruia trece.

Nervul facial. — Filamentul feței, ramură a trunchiului cervico-facial a facialului, vine de sub marginea maxilarului inferior, încrucieșează vena și artera facială și se îndreaptă înainte spre buza inferioară. Acest filament împarte ramificațiuni pentru mușchii buzei inferioare și ai bărbiei.

În rezumat aceste trei organe, nervul, artera și vena, unite într'un manunchiu pe marginea maxilarului inferior se despart mai sus ca ramurile unui evantaiu: vena se îndreaptă spre unghiul ochiului; artera spre comisura buzelor și nervul spre buza inferioară.

Vasele limfatice urmăresc, așezate mai superficial, traectul arterei și al venei faciale.

Un ganglion limfatic se găsește uneori pe fața externă a maxilarului, alături de artera, puțin deasupra marginii lui inferioare. Toate aceste organe se găsesc cuprinse într'o pătură de țesut celulo-grăsos. Aceasta pătură disecată și ridicată se descoperă planul profund format de buccinator.

Mușchiul buccinator. — Buccinatorul, constituit din fibre care converg spre comisura buzelor, formează un plan continuu, gros de 2—3 mm., acoperit pe fața externă de aponevroza buccinatrice, pe fața profundă de mucoasa bucală. Buccinatorul prezintă trei fascicoli:

Fascicolul superior se inseră înapoi pe partea superioară a jumătății posterioare a feței externe a marginii alveolare a maxilarului superior.

Fascicolul mijlociu se inseră pe cărligul apofisei pterigoide și pe *ligamentul pterigo-maxilar*, întins între acest cărlig și maxilarul inferior. În această parte unele din fibrele buccinatorului se continuă cu fibrele constrictorului superior.

Fascicolul inferior se inseră pe jumătatea posterioară a feței externe a maxilarului inferior, puțin mai jos de marginea alveolară. Fascicoli

musculari converg spre comisura labială, și, la nivelul ei, se împart în fibre care se întind în buza superioară, în fibre care se întind în buza inferioară și în fibre care se inseră pe fața profundă a pielii comisurii.

Fibrele din buza inferioară și din buza superioară contribuiesc, împreună cu un număr de fibre proprii și cu fibrele trimise de triunghiularul buzelor și de zigomatic, la constituirea orbicularului labial.

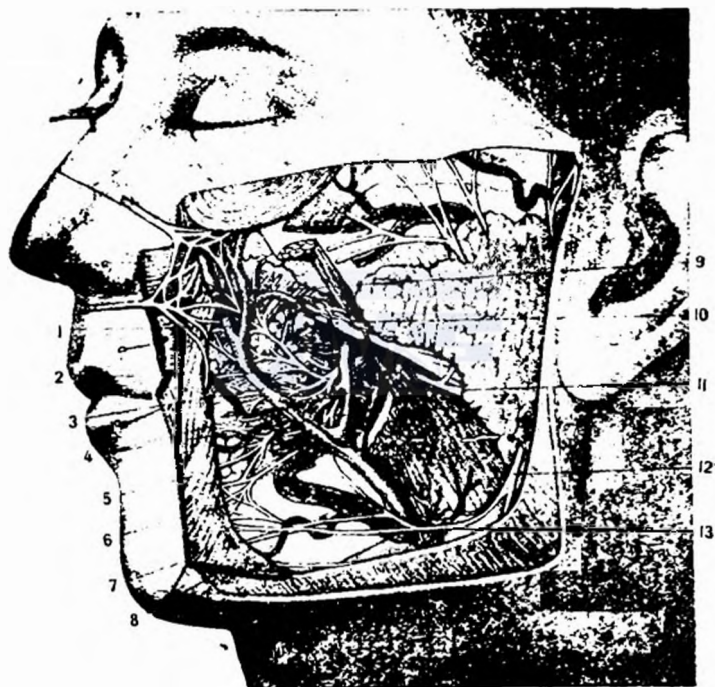


Fig. 18.

1, glanda bucală. — 2, fasciculul mijlociu al buccinatorului. 3, nervul bucal. — 4, ranale de anastomoză între: vâna facială și venele fossei pterigo-maxilare. — 5, vâna facială. — 6, filament anastomotic între nervul bucal și nervul facial. 7, artera facială. — 8, canalul lui Stenon. — 9, fasciculul superior al buccinatorului. — 10, canalul lui Stenon. — 11, maseterul, s'a rezezat o bună porțiune pentru a descoperi buccinatorul. — 12, trunchiul cervico-facial al facialului. — 13, ramura facială a acestui trunchiu.

Nervul și artera bucală. — Pe fața externă a buccinatorului, mai aproape de inserțiunea lui pe maxilarul inferior, se întinde *nervul bucal*, ramură a trunchiului temporo-bucal, născut din nervul maxilar inferior.

Artera bucală, ramură a trunchiului temporo-bucal născut din maxilară internă, este așezată flexuoasă alături de nerv. Se anastomozează

cu ramura bucală a arterei faciale și distribue și un mare număr de ramuri marginiei alveolare a maxilarului inferior.

Aponevroza bucală, groasă și rezistentă la partea posterioară unde se continuă cu aponevroza faringelui, devine din ce în ce mai subțire spre partea anterioară și se pierde la nivelul comisurii labiale.

Canalul lui Stenon, înconjoară marginea anterioară a maseterului, se aplică flexuos pe fața externă a buccinatorului și se deschide în gură printr'un *orificiu punctiform*, așezat în dreptul celei de a doua molară superioară.

Fibrele buccinatorului formează împrejurul canalului un *sfincter*.

Deseori orificiul canalului se găsește în vârful unei mici papile proeminente în gură. Câțiva lobuli glandulari formează împrejurul canalului, acolo unde el străbate buccinatorul, o coroană.

Mucoasa bucală, roșie-albicioasă, catifelată, groasă, rezistentă, acopere fața profundă a buccinatorului cu care adera foarte intim. La partea inferioară și la partea superioară mucoasa se continuă, reflectându-se de pe buccinator, pe marginea alveolară a maxilarelor. De fiecare parte, sus și jos, ea formează câte un sac adânc, *igghiabul gingivo-bucal*, superior și inferior. Pe aci, cu pulpa degetului, se poate ușor explora marginea alveolară și recunoaște o inflamație a marginii alveolare sau o tumoare.

În mucoasa bucală, în dreptul marginilor alveolare, la nivelul molarilor se găsesc mici grupuri de glande salivare, *glandele molare*.

DESCOPERIRI

Mușchul buccinator. — Pe mijlocul obrazului, dela comisura buzelor până pe marginea maseterului, se incizează pielea, grăsimea sub-cutanată și un plan de fibre musculare. Buzele plagii sunt îndepărtate. Cărbănele care se arată în plaga este la rândul ei incizată și disecată; planul muscular care se descoperează adânc aparține buccinatorului.

REGIUNEA SUB-ORBITARĂ

Regiunea sub-orbitară este constituită din totalitatea părților moi așezate pe peretele anterior al sinusului maxilar. Regiunea, de forma unui triunghi cu baza în sus, este mărginită: în sus de marginea inferioară a orbitei care o desparte de regiunea pleoapei inferioare; înăntu de igghiabul genio-nasal și genio-labial care o desparte de nas și de buza superioară; în afară de o linie oblică dusă dela tuberculul malarului la comisura buzelor, care o desparte de obraz.

Regiunea sub-orbitară se învecinează: în sus cu orbita; în jos cu

regiunea buzelor și cu obrazul; înăuntru cu nasul, în afară cu regiunea malară. În adâncime corespunde sinusului maxilar.

Explorațiunea regiunii este facială. În sus se simte marginea inferioară tăioasă a orbitei, în afară tuberculul malarului, iar la partea inferioară, apăsând mai puternic, pulpa degetului recunoaște depresiunea care corespunde fosetei canine.

În tumorile maxilarului sau în inflamațiunile acestui os regiunea este deformată, tumefiată; părțile moi sunt întinse pe tumoare sau, mai mult sau mai puțin prinse, sunt aderente.

Disecțiune. — Regiunea sub-orbitară se descopere delimitând, pe marginile ei, un lambou triunghiular de piele, care se disecă și se răstoarnă în afară.

Suprapunerea planurilor. — Pielea este subțire, întinsă și aderentă de pătura grăsoasă cu care se mișcă.

Pătura grăsoasă, de culoare galben închis, formează un strat destul de gros care rotunjește obrazul și se continuă în adâncime, prin interstițiile musculare.

Planul muscular este constituit din trei pături suprapuse.

Planul superficial. — **Muschiul orbicularul pleoapelor,** lamă, subțire, se tinde prin porțiunea lui inferioară până la o lărgime de deget dedesubtul marginii inferioare a orbitei.

Fig. 19 Peretele anterior al sinusului maxilar drept descoperit prin disecțiunea sub forma unui lambou triunghiular al planurilor care constituiesc regiunea sub-orbitară. Peretele sinusului a fost trepanat 1, a, sub-orbitar secționat. — 2, mîrsoasa sinusului — 3, peretele lui osos

Este format din fibre arcate, îndreptate orizontal.

Planul mijlociu este format de ridicătorul comun al aripei nasului și al buzei superioare și de ridicătorul propriu al buzei superioare

Muschiul ridicătorul comun al aripei nasului și al buzei superioare așezat pe partea internă a regiunii, în jghiabul naso-genian, este o fâșie cărnosă subțire, triunghiulară, palidă.

Muschiul ridicătorul propriu al buzei superioare fâșie dreptunghiulară, subțire, de lărgimea marelui deget, este oblic îndreptat în jos și înăuntru.

Pe acelaș plan, pe limita externă a regiunii, se găsesc muschii zigomatici.

Muschiul marele zigomatic, este o fâșie îndreptată oblic în jos și înăuntru.

Muschiul micul zigomatic, este o fâșie subțire, așezată puțin înăuntru marelui zigomatic.

Acești diferiți muschi sunt descriși cu regiunea buzelor.

Se incizează transversal, se disecă și se răstoarnă capetele ridicătorului buzei. Dedesubt se descoperă o pătură de grăsime în care, la partea internă, se disecă *vēna facială* oblic îndreptată, în sus și înăuntru, spre unghiul intern al ochiului. *Artera facială*, subțire, flexuoasă, este așezată înăuntru vinei. Mai jos se disecă o rețea nervoasă formată din ramificațiunile nervului *transversul feței*, ramură a facialului. În această rețea se găsesc și numeroase filamente sensitive venite, pe

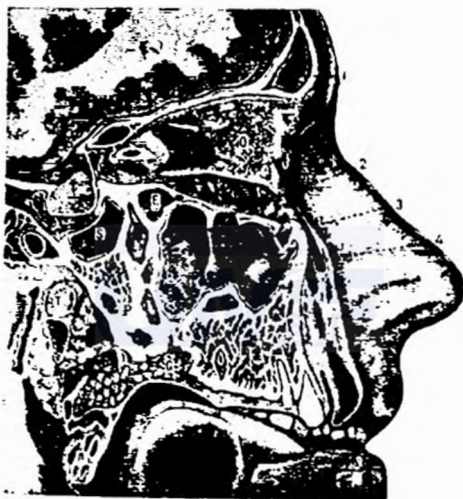

Fig. 20. Secțiune verticală antero-posterioară prin partea mijlocie a sinusului maxilar drept; se văd reparațiile dintre peretele anterior al sinusului și regiunea sub-orbitară.

1, sinusului frontal.—2 și 3, orificiile sinusului maxilar. 4, peretele intern, nazal, al sinusului.

calea facialului, din nervul *maxilar inferior*, anastomozat cu facialul în grosimea parotidei. Aceste ramuri sensitive se termină în piele.

Mai profund se întâlnesc ramificațiunile nervului și arterel sub-orbitare.

Nervul sub-orbital, ramură terminală a nervului maxilar superior, străbate partea superioară a fosetei pterigo-maxilare și pătrunde în jghiabul și în canalul sub-orbital. (Nervul maxilar superior este a doua ramură a ganglionului lui Gasser, el iese din craniu prin orificiul marele rotund).

Nervul sub-orbitar eșit din orificiul sub-orbitar, se împarte într'un buchet de ramuri îndreptate, în jos și înăuntru, spre buza superioară, în mucoasa căreia se termină. Există mai multe anastomoze între ramurile facialului și ale sub-orbitarului.

Artera sub-orbitară, ramură a maxilarei interne, însoțește nervul sub-orbitar. Eșită din orificiul sub-orbitar, flexuoasă, se ramifică și se distribuie regiunii sub-orbitare și în buza superioară.

Planul profund. — Muschiul canin, este așezat pe planul cel mai profund al păturii musculare sub-orbitare, întins dedesubtul ramificațiilor nervului și vaselor sub-orbitare.

Sub fața profundă a caninului, între el și planul osos, se mai găsește o pătură de grăsime.

Muschii regiunii sub-orbitare își primesc nervii din ramura transversă a facialului.

Planul scheletic este format de fața anterioară a tuberozității maxilarului, de acea lamă, subțire și compactă, care formează peretele anterior al sinusului maxilar. Pe acest perete, de formă triunghiulară, se vede dedesubtul marginii orbitei, *creasta de inserțiune a muschiului ridicătorul comun*.

Orificiul sub-orbitar este așezat la 5—6 mm., dedesubtul marginii orbitei, pe linia verticală care trece la distanță egală de marginea externă și de marginea internă a orbitei.

Fosa canină este așezată la partea inferioară. În fundul ei se întinde orizontal o creastă, *creasta canină*, pe care se inseră muschiul canin.

Periostul, destul de gros, se deslipește cu ușurință.

Dacă se taie cu dalta și cu ciocanul sau cu o freză planul osos, se deschide *sinusul maxilar*.

DESCOPERIRI

Muschiul ridicătorul comun al aripei nasului și al buzei superioare — Se luncă pulpa degetului în jghiabul naso-geman și, în lungul lui, se taie pielea de sub unghiul intern al ochiului până pe buza superioară. Sub pielea și grăsimea sub-cutanată se descoper fibrele palide ale ridicătorului comun.

Ridicătorul propriu al buzei superioare. Se taie, din treimea internă a marginii inferioare a orbitei până pe mijlocul buzei superioare, pielea și grăsimea sub-cutanată și, la partea superioară, și fibrele orbicularului care acoperă ridicătorul; se descoper fibrele verticale ale ridicătorului. Disecând buzele plăgii, înăuntru și în afară, se desvelește ridicătorul pe toată întinderea lui.

Marele zigomatic. — Se recunoaște prin palpație malarul, umărul obrazului, suprafața osoasă așezată sub piele. De pe mijlocul acestei fețe se incizează până la comisura buzelor. Se taie pielea și o pătură de grăsime; se descoper,

paralel cu incizia, fibrele zigomaticului. Mușchiul este complet desvelit, disecându-l de fiecare parte, în teaca fibro-celuloasă care îl conține.

Dedesubtul mușchiului zigomatic, secționat în curmeziș, se descoperă și se disecă *nervul transvers al feței*.

Micul zigomatic. — Se taie, la o lărgime de deget, înaintea locului inciziei necesare pentru a descoperi marea zigomatic. Se disecă cu atențiune, căci micul zigomatic, foarte subțire, uneori redus la câteva fibre, poate rămâne ascuns în grăsime care-l cuprinde. Micul zigomatic poate să lipsească.

Nervul sub-orbitar. — Se recunoaște locul orificiului sub-orbitar așezat la un cm. sub marginea orbitei. La 5—6 mm. dedesubtul marginii inferioare a orbitei se face o incizie orizontală lungă de 20—25 mm. Mijlocul acestei incizii corespunde liniei verticale scoborâtă la egală distanță de unghiul extern și de unghiul intern al orbitei. Se taie pielea, grăsimea sub-cutanată și un plan muscular subțire, format din fibrele inferioare ale orbicularului și din fibrele ridicătorului buzei. Dedesubt se descoperă o pătură de grăsime în care, cu vârful sondei, prin lovituri date de sus în jos și din afară înăuntru, se disecă ramurile nervului sub-orbicular, unite într'un trunchiu scurt aproape de orificiul sub-orbitar.

Se poate descoperi nervul sub-orbitar și printr'o incizie verticală. Se determină mai întâi mijlocul marginii inferioare a orbitei și din acest punct se face o incizie oblică spre treimea internă a buzei superioare. Se taie pielea și acelaș plan muscular ca și mai sus. Buzele plăgii fiind bine îndepărtate, dedesubt se caută în grăsime și se găsește nervul. Un ac poate fi ușor înfipt în canalul sub-orbitar îndreptându-l oblic în sus în afară și înapoi. Este un exercițiu util, de care ne vom folosi mai târziu în practica chirurgicală, pentru a anestezia nervul și ramurile lui dentare, injectând în canalul suborbitar o soluție anestezică.

Mușchiul canin. Se recunoaște foseta canină și începând de sub mijlocul marginii inferioare a orbitei se face o incizie care sfârșește pe comisura buzei. Se taie pielea, pătura grăsoasă subcutanată și o pătură subțire de fibre musculare aparținând ridicătorului propriu. Dedesubt, cu vârful sondei se înlătură grăsimea. În fundul plăgii, pe schelet, se descoper fibrele verticale ale caninului.

REGIUNEA BUZELOR

Buzele și de fiecare parte comisurile care le unesc, completează la partea anterioară peretele gurii și mărginesc orificiul bucal.

Regiunea buzelor, de formă dreptunghiulară este mărginită: în sus, de un plan orizontal care trece imediat dedesubtul nasului; în jos, de jghiabul labio-mentonier, ușor concav, care o desparte de bărbie; pe lături, de fiecare parte, de un plan vertical scoborit la o lărgime de deget mai în afară de comisură.

Regiunea buzelor astfel delimitată, se învecinează: în sus, pe mijloc, cu regiunea nasului (cu narinele) și pe lături, cu regiunile sub-orbitare; în jos cu regiunea hărbiei; pe lături cu obrații. Înăpoi, buzele

sunt întinse dinaintea dinților și a gingiilor, de cari sunt despărțite prin *jghiaburile gingivo-labiale*, continuarea *jghiaburilor gingivo-bucale*.

Buzele în număr de două, una superioara și alta inferioara, sunt două plice groase musculo-cutaneo-mucoase. Libere pe ambele fețe, ele pot fi luate și pipăite între degete. Fiecare buză prezintă: o margine aderentă *pediculul*; o margine liberă *limbul*, căptușit parte cu piele, parte cu mucoasă. Părțile care unesc buzele de fiecare parte constituiesc *comisurile*.

Orificiul bucal, când buzele sunt apropiate, are forma unei crăpături orizontale. Sub acțiunea muschilor buzele întinzându-se sau strângându-se, orificiul bucal poate lua aspecte diferite. În leziunile nervului facial muschii buzelor paralizându-se, orificiul bucal este, mai mult sau mai puțin, deformat și deviat în partea opusă leziunii nervului.

Explorațiune.—Buzele pot fi cu ușurință examinate, fie pipăindu-le între degete, fie apăsându-le pe planul rezistent, format de dinți și de gingii. Ele pot fi răsturnate pentru a inspecta mucoasa, care acopere fața lor profundă.

Buza superioară. — **Jghiabul sub-nasal. Tuberculul labial.** — Buza superioară prezintă pe mijlocul feții cutanate un ușor jghiab vertical, *jghiabul sub-nasal*. Acest jghiab începe dedesubtul despărțirii foselor nasale și se termină pe marginea liberă a buzei printr'o mică proeminență, *tuberculul labial*. De fiecare parte a acestui jghiab, suprafața cutanată a buzei, plană, de formă triunghiulară, este implantată la bărbat cu perii groși care formează mustața.

Jghiabul genio-labial, mai mult sau mai puțin accentuat, îndreptat oblic în jos și în afară, despărțe buza superioară de regiunea obrazului.

Frâul. — Pe fața mucoasă a buzei superioare, în planul median, există o mică plică falciformă, *frâul*, care se întinde când buza este trasă înainte s'au este răsturnată.

Buza inferioară. — Buza inferioară este încadrată în jos de jghiabul labio-mentonier, în formă de arc cu concavitatea în sus. Pe mijloc, imediat deasupra acestui jghiab, buza inferioară este scobită de o mică fosetă, la nivelul căreia se implantă o tufa de peri mai groși.

Pe o secțiune verticală antero-posterioară, direcțiunea și formațiunea buzelor variază în diferitele rase și chiar dela individ la individ.

În rasa albă plicele labiale sunt mai subțiri și verticale. La negri ele sunt groase, oblice înainte și răsfrânte. La bătrâni sau la oamenii care și-au pierdut dinții, buzele, îngustate prin apropierea maxilarelor, sunt sbârcite și infundate spre cavitatea bucală.

Grosimea buzelor deasemenea variază dela individ la individ. Uneori buzele sunt subțiri și dau feții o expresiune de distincțiune deosebită; alteori, ele sunt groase, cărnoase, cu marginea liberă mai întoarsă în afară și mai roșie (buze sensuale). La copii buza superioară uneori mult mai groasă și mai voluminoasă ca cea inferioară, pe care o acoperă, poate fi un semn de limfatism.

Constituția buzelor. — Suprapunerea planurilor. — Pe o secțiune verticală, antero-posterioară, buzele sunt constituite dinainte înapoi din următoarele planuri:

Pielea, groasă, puțin mobilă, rezistentă, este bogată în fibre elastice, în foliculi piloși și glande sebacee.

Grăsimea subcutanată formează o pătură subțire, de culoare gălbui deschisă, de consistență moale, aderentă, de o parte, de fața profundă a pielii și, de alta, de pătura musculară pe care o infiltrează. Din această cauză disecțiunea muschilor este anevoioasă.

Pătura musculară, groasă, are pe secțiunea verticală forma unui L răsturnat. Pătura musculară, pătrunsă de grăsime la partea superficială, este acoperită pe fața profundă cu o foiță celuloasă subțire, mobilă, care se disecă cu ușurință. În lungul marginii libere a buzei, pătura musculară aderă intim de tegumente, atât de piele cât și de mucoasa, cari se unesc și se subțiază, la acest nivel, lăsând să se vadă, prin transparența, culoarea roșie a muschiului.

Musculatura buzelor este constituită din suprapunerea mai multor mușchi; unii intrinseci, alții extrinseci. Acești din urmă, prin una din extremitățile lor se inseră, mai departe, în afara buzei.

Muschii buzelor. — Muschiul orbicular. — Orbicularul cel mai voluminos dintre mușchii buzelor, format din fibre arcuite s'au circulare, reprezintă sfincterul orificiului bucal. Printre fibrele orbicularului, pe lângă acelea care nasc chiar în buză la nivelul comisurilor, pe fața profundă a pielii și mucoasei, mai sunt și alte, numeroase, cari provin mai din afară, din mușchii extrinseci. Astfel o porțiune a orbicularului provine, de fiecare parte, din muschiul buccinator care pe lângă porțiunea prin care se inseră pe comisură, mai trimite câte un fascicol important și în fiecare buză. Tot asemenea se comportă și triunghiularul buzelor, care trimite un fascicol porțiunii orbicularului din buza superioară și marele zigomatic, care trimite un fascicol porțiunii orbicularului din buza inferioară.

Compresorul buzelor, muschiul sugerei, sau muschiul lui Klein. — Așezat împrejurul orificiului bucal este format din fibre radiale cari se întind antero-posterior dela piele la mucoasă. Acest mușchiu mai dezvoltat la copilul nou născut are, dimpreună cu orbi-

cularul, funcțiunea de a prinde și de a comprimă mamelonul, (acțiunea sugerei).

Muschii comisurii. — Rizoriul lui Santorini, lamă subțire, triunghiulară, se inseră prin extremitatea anterioară pe fața profundă a pielii comisurii. De aci muschiul se îndreaptă înapoi, se desface în

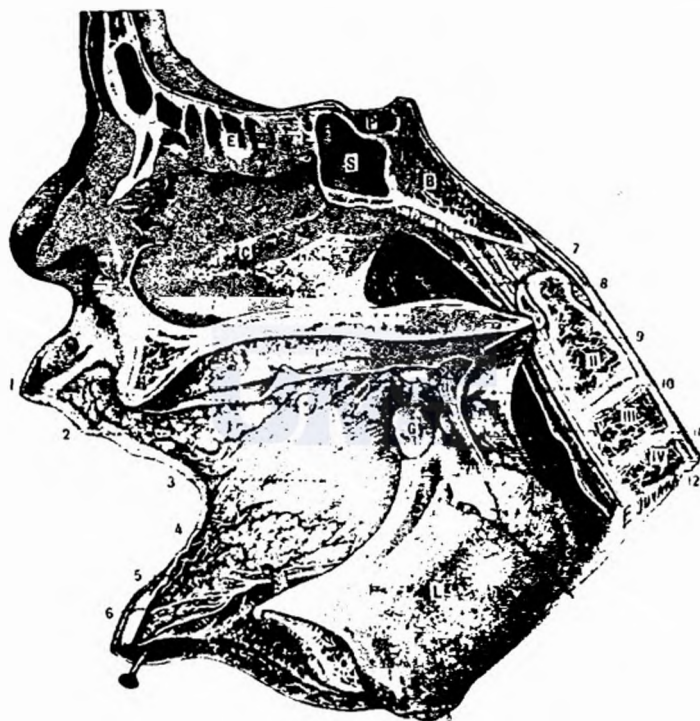


Fig. 21. Porțiune din jumătatea dreaptă a capului despartită printr'o secțiune antero-posterioară, trecând puțin la stânga planului median. Buzele și perețele bucal disecate pe fața lor internă.

E, etmoidul. P, glanda pituitară. — S, sinusul sfenoidal. — C, despărțitura nazală. — R, apofiza basilară. — 1, extremitatea canalului lui Stenon. — 2, glanda labială superioară. — 3, buccinatorul; se vede cum la nivelul comisurii trimite câte un fascicol în fiecare buză. — 4, a. coronară inferioară. — 5, glanda labială inferioară. — 6, n. mentonier. — 7, foaia lui Rosemüller. — 8, orificiul Iromper. — 9, vâltul palatului. — 10, stâlpul posterior al palatului. — 11, amgdaia. — 12, stâlpul anterior al palatului. Mucosa Rind disecată se vede muschiul palato-glos conținut în această placă. — G, glanda bucală. — L, limba trasă în jos.

triunghi și se pierde în regiunea maseterină. Desvoltarea rizoriului variază. El aparține aceluiaș plan ca și pielosul gâtului cu care, când este mai desvoltat, se continuă fără limită.

Acțiune. — Constrațiunea rizoriului determină expresiunea răs-

lui nevoit. Inserțiunea lui pe piele poate să determine în vecinătatea comisurii, o mică fosetă.

Muschiul marele zigomatic. — Marele zigomatic, fâșie carnoasă de lărgimea micului deget, naște în sus și înapoi, prin scurte fibre tendinoase, de pe fața externă a malarului. De aci muschiul se îndreaptă oblic în jos și înainte, spre comisura labială, unde se inseră pe fața profundă a pielii. Marele zigomatic mai trimite, Jupă cum am descris, și un număr de fibre în buza inferioară care întăresc această porțiune inferioară a orbicularului, precum și alte fibre care urmează marginea externă a muschiului triunghiular, alături de care se inseră pe maxilarul inferior.

Acțiune. — Marele zigomatic trage comisura în sus și în afară; lărgeste crăpătura bucală; da feței expresiunea râsului, a veseliei.

Muschiul micul zigomatic. — Micul zigomatic, fâșie carnoasă subțire, formată de obicei din câteva fibre, este întins puțin mai înăuntru și paralel cu marele zigomatic. El naște de pe fața externă a malarului și uneori, prin câteva fibre, de pe marginea externă a orbicularului palpebral. În jos micul zigomatic se inseră pe fața profundă a pielii, deasupra comisurii labiale, pe partea cea mai externă a buzei superioare.

Acțiune. — Cooperează cu marele zigomatic; trage buza superioară în sus și în afară; deviază în acelaș sens crăpătura bucală.

Muschiul triunghiular. — Triunghiularul buzei inferioare, lama carnoasă în formă de triunghi cu baza în jos, infiltrat de grăsime, se inseră în jos pe treimea mijlocie a buzei externe a marginei inferioare a maxilarului inferior. De aci fibrele se ridică, se apropie și se inseră pe piele, la nivelul comisurii. În această parte, triunghiularul labial mai trimite un număr de fibre care, unite într'un arc de cerc, contribuiesc la constituirea orbicularului buzei superioare și altele cari se unesc cu marginea externă a marelui zigomatic. Prin aceste fibre, cari unesc marginea externă a marelui zigomatic cu marginea externă a triunghiularului, se formează o arcadă musculară care, inserată printr'un capăt pe osul malar și prin celalt capăt pe maxilarul inferior, determină, când se contractă, deplasarea comisurii labiale deodreptul în afară. Triunghiularii prin porțiunile ce trimit în orbicularul buzei superioare, formează împreună o altă arcadă musculară care, inserată prin capetele ei pe maxilarul inferior, determină când se contractă scoborârea buzei superioare.

Acțiune. — Triunghiularii trage comisurile labiale în jos și în afară și întind, în aceste părți, crăpătura labială; dau feței expresiunea indiferenței, a urii.

Muschii buzei superioare sunt așezați în mai multe planuri:

Planul superficial. — **Muschiul, ridicătorul superficial comun aripei nasului și buzei superioare.**—Ridicătorul comun, lama musculară subțire, de forma unui triunghiungust cu baza în jos, așezat în jghiabul nasogian, se inseră prin capătul superior pe apofisa verticală a maxilarului superior, la nivelul unghiului intern al ochiului. Prin capătul inferior fâșia cărnosă se inseră: înăuntru pe aripa nasului; în afară pe pielea părții interne a buzei superioare.

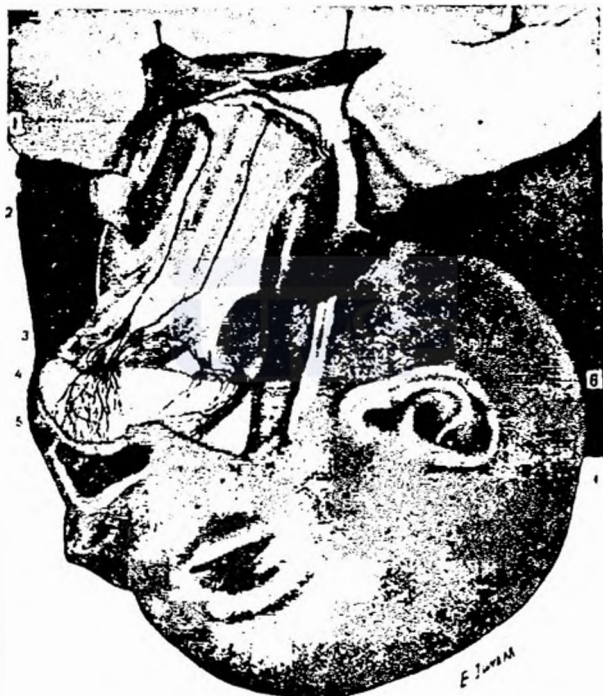

Fig. 22. Lymphaticile comisurii și ale buzei inferioare.

1, ganglion așezat la triunghiul dintre fascicollii sterno-mastoidianului. — 2, canal limfatic care unește ganglionul sub-mentonier cu ganglionul de mai sus. — 3, rândul inferior al ganglionilor sub-mentonieri. — 4, rândul lor superior. 5, rețea limfatică născută din buza inferioară. — 6, ganglionul sub-maxilarilor în care se aruncă limfaticii comisurii.

Ațiune. Dilată narina, ridică buza superioară și jghiabul nasogian. Da feței expresiunea plânsului în hohote.

Planul mijlociu. — **Muschiul ridicătorul propriu sau profund al buzei superioare.** — Ridicătorul propriu este o lamă musculară dreptunghiulară, subțire și de lărgimea degetului mare. Se inseră prin

capatul superior pe maxilarul superior, puțin dedesubtul marginii inferioare a orbitei. Prin capătul inferior se inseră pe fața profundă a pielii părții mijlocii a buzei superioare.

Acțiune. Contractându-se ridică huza superioară; dă feței expresiunea întristării, a plânsului.

Planul profund. — **Muschiul canin.** — Caninul, așezat mai profund sub o pătură de grăsime, este o fâșie carnoasă scurtă, dreptunghiulară, de lărgimea unui deget, groasă de câțiva mm. Se inseră în sus în fosa canină pe o creastă orizontală, *creasta caninului*. De aci se îndreaptă în jos și în afară și se inseră pe comisură și pe partea externă a buzei. Câteva fibre se continuă cu fibrele triunghiularului; altele mai numeroase întăresc porțiunea inferioară a orbicularului.

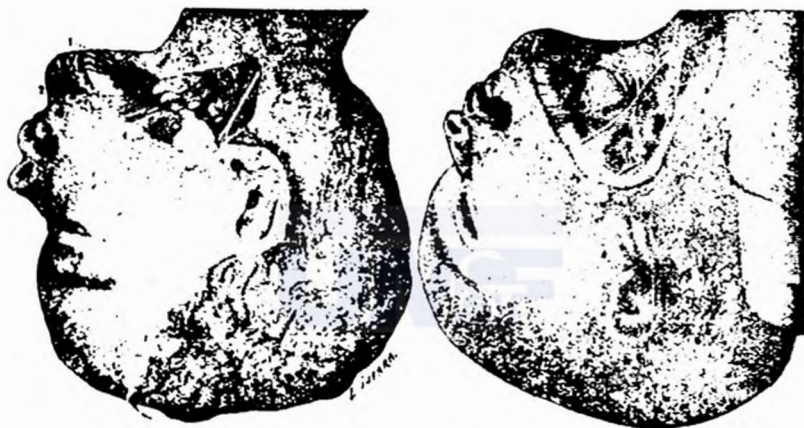

Fig. 23. Limfaticile comisurii.

1, grupul de ganglioni așezat la nivelul uchiului pe care îl formează jugulara internă cu trunchiul tiro-linguo-facial. — 2, grupul de ganglioni sub-maxilari în care se aruncă limfaticile buzelor. — Figura din dreapta arată o variantă a dispoziției de pe figura din stânga.

Acțiune. — Caninul ridică partea externă a buzei și comisura, pe care o trage și înăuntru. De feței expresiunea întristării.

Muschiul mirtiform. — Mirtiformul nu aparține buzei decât topograficește; ca acțiune aparține nasului. Muschiu mic, cu marginea superioară concavă, mărginită de fiecare parte de câte un corn subțire, este așezat profund, acoperit de mucoasa labială. Mirtiformul, fâșie carnoasă scurtă, subțire, dreptunghiulară, de lărgimea micului deget, se inseră: în jos, pe fața anterioară a maxilarului, în foseta mirtiformă, la distanța egală de orificiul nasal și de marginea alveolară. De aci fibrele musculare se ridică spre marginea posterioară a orificiului

narinei unde se inseră: fibrele externe pe cartilajul aripei nasului; fibrele interne pe extremitatea apofisei interne a cartilajului aripei nasului; fibrele mijlocii pe buza posterioară a orificiului narinei.

Aciune. — Depresor al aripei nasului, trage în jos cloisona și buza posterioară a orificiului narinei.

Muschii buzei inferioare. Muschiul pătratul buzelor și creasta bărbiei, vor fi descriși cu regiunea bărbiei căreia îi aparțin pe o mai mare întindere.

Muschiul triunghiular a fost descris, mai sus cu muschii comisurii.

Pătura glandulară. — Glandele salivare labiale, una pentru fiecare buza, întinse pe toată fața profundă a păturii musculare, sunt formate de mici lobuli sferici, mai mari ca hoabele de mei, așezați unul lângă altul. Spre extremitățile glandelor lobulii sunt mai rari.

Glandele sunt cuprinse într'o pătură de țesut celular lamelar care le formează ca o capsulă în care lobulii se mișcă.

Mucoasa labială. — Mucoasa, așternută peste pătura glandulară, mobilă, de culoare roșie vie, de aspect catifelat, este ridicată de lobulii glandulari, cari se simt și se prind dedesubtul ei ca niște grăunțe. La nivelul comisurilor mucoasa este mai groasă și mai fixă și se continuă cu mucoasa gingivală. La nivelul pediculilor buzelor, (marginile aderente), mucoasa se reflectează pe marginile alveolare ale maxilarilor, formând un fund de sac adânc, *gingivo-labial*, și se continuă cu mucoasa care acopere marginile alveolare ale maxilarilor. Jghiabul gingivo-labial superior este împărțit pe mijloc în două prin plica falciformă numită *frâul buzei*. O asemenea plică poate să existe, dar cu mult mai mică, și pentru buza inferioară.

Pe marginea liberă a buzelor mucoasa, aderentă de pătura muschilor, se subțiază treptat și se continuă cu pielea, după o limită care nu poate fi exact determinată decât cu microscopul.

Pe marginea liberă a buzei inferioare se dezvoltă mai cu seamă tumori epiteliale, cari pot avea ca origină fie pielea, fie mucoasa. Tumurile din urmă sunt mai maligne.

Nervii. **Nervii sensitivi.** — Filamentele sensitive pentru buza superioară provin din nervul sub-orbitar.

Nervul sub-orbitar, ramură terminală a nervului maxilar superior, iese din canalul sub-orbitar prin orificiul cu acelaș nume și se împarte în ramificațiuni cari diverg, îndreptându-se în jos și înăuntru, și se termină în piele, în glandă și în mucoasă.

Buza superioară poate fi ușor anestesiată injectând o soluție anestezică la nivelul orificiului sub-orbitar sau mai bine în canalul sub-orbitar.

Filamentele sensitive, pentru buza inferioară, provin din nervul mentonier sau nervul bărbiei.

Nervul mentonier, terminațiunea nervului dentar inferior, ramură a maxilarului inferior, ese din canalul dentar prin *orificiul mentonier*, orificiul bărbiei. Se ramifică în filamente cari diverg ca brațele unui evantaliu, îndreptându-se oblic în sus și înăuntru; se termină în mucoasă, glande și piele.

Alte filamente sensitive provin, atât pentru buza superioară, cât și pentru buza inferioară din plexul cervical superficial și din nervul maxilar inferior. Aceste filamente vin pe calea ramurilor nervului facial.

Nervii motori. — *Ramurile motrice* destinate mușchilor buzelor provin din **nervul facial**. Pentru mușchii buzei inferioare aceste ramificațiuni provin din filamentul facial al ramurei cervico-faciale. Am văzut cum acest nerv trece, îndreptându-se spre partea externă a buzei, peste marginea maxilarului, alături de artera facială pe care o încrușișcaza oblic în sus și înainte.

Arterele. — Arterele buzelor, numite arterele coronare, provin din artera facială.

Coronara superioară naște din îndoitura pe care făcialsă o face la nivelul comisurii labiale.

Coronara inferioară naște puțin dedesubtul comisurii. Uneori coronarele nasc împreună și se despart după un scurt traect.

Artera facială în porțiunea comisurală, din care nasc coronarele, este așezată aproape de comisura, la o mică lărgime de deget mai în afară, cuprinsă în spațiul dintre mușchiul buccinator, care este profund și mușchii mai superficiali cari se inseră pe pielea comisurii: marele zigomatic, triunghiularul labial, rizoriul lui Santorini.

Hemostaza preventivă a coronarelor este ușor de făcut, strângând de fiecare parte comisura cu câte o pensă elastică. În plăgile accidentale sau operatorii ale buzelor, hemostaza se face cusând plaga.

Fiecare coronară foarte flexuoasă, se îndreaptă înăuntru spre buza corespondentă, străbate planul muscular format de buccinator și ajunge în spațiul celulos de sub-mucoasă, unde șerpuește în apropierea marginei libere a buzei, mai aproape de fața profundă a păturii musculare. Pe linia mediană, coronarele aceleași buze se anastomozează în plin canal; ele formează împrejurul orificiului bucal un cerc arterial complet din care nasc numeroase ramuri pentru piele, mușchii glande și mucoasă.

Buza superioară mai primește ramuri și din arterele: sub-orbitarele, bucalele, sub-lobulara; buza inferioară din arterele: mentoniere, submentale și sub-linguale.

Vinele buzelor formează, sub piele, o rețea care se varsă în vinele faciale, în vinele sub-mentale și în vinele mentoniere.

Linfaticile. -- Vasele limfatice ale buzelor formează o rețea-mucoasă, o rețea sub-cutanată și o rețea interstițială. Din aceste rețele nasc canalele.

Canalele provenite din buza superioară și din comisură urmează, de fiecare parte, pe un plan mai superficial, traectul arterei faciale și se aruncă în grupul de ganglioni limfatici sub-maxilari, așezați înainte și alături de artera facială.

Canalele limfatice ale buzei inferioare se comportă deosebit, după cum nasc din partea mijlocie sau din părțile laterale.



Fig. 24. Modul de a trece firele într'un caz de plagă a buzei.

Firele străbat pielea și mușchii; apoi, lu-
neacă numai în spațiul sub-mucos și es sub
secțiunea microscopice.

Vasele limfatice mediane se aruncă, ca și cele născute în mijlocul bărbiciei, în ganglionii submentali, așezați sub piele în unghiul dintre cei doi digastrici.

Vasele limfatice născute din părțile laterale ale buzei, se varsă în ganglionii sub-maxilari anteriori, așezați înaintea arterei faciale, în acelaș grup ca și limfaticile buzei superioare. Pentru buza inferioară, vasele limfatice se pot încrucișa trecând dintr'o parte în alta. Unele canale limfatice trec peste grupurile ganglionare mai sus numite și se varsă, mai departe, fie în grupul de ganglioni așezați la nivelul bifurcației carotidei, fie, uneori, într'un ganglion așezat deasupra claviculei.

Buzele pot prezenta deformațiuni, datorite prezenței unei tumori, unei re-tracțiuni cicatriciale, unei pierderi de substanță, mai mult sau mai puțin în-

tinsă, datorită unui accident sau unui proces distructiv oarecare: cancerul, tuberculoza, sifilisul. Alte deformațiuni sunt datorite persistenței unei stări congenitale. Aceste deformațiuni, așezate mai întotdeauna pe buza superioară, constituiesc buza de iepure cu diferitele ei grade. Buza de iepure poate fi simplă, când ocupă numai buza, sau complicată, într'un grad oarecare, când fisura se prelungește mai mult sau mai puțin adânc, pe marginea alveolară a maxilarului, sau pe bolta palatului sau pe vâlul palatului. În acest din urmă grad, malformațiunea poartă numele de *bot de lup*.

REGIUNEA BĂRBIEI (Mentoniera)

Regiunea bărbiei cuprinde părțile moi care acoper unghiul anterior al maxilarului inferior. De formă dreptunghiulară este mărginită: în sus de jghiabul labio-mentonier, care o desparte de buza inferioară; în jos de marginea inferioară a maxilarului, care o desparte de regiunea suprahiodiană mijlocie; pe lături, de fiecare parte, de un plan vertical scoborît, la o lărgime de deget, mai în afară de comisura labială. Acest plan o desparte, de o parte și de alta, de regiunea obrazului.

Bărbia, convexă, mai mult sau mai puțin proeminentă, prezintă pe mijloc, în dreptul unghiului maxilarului, o depresiune, *foseta bărbiei*. În dreptul acestei fosete, fața profundă a pielii este unită de creasta unghiului maxilar printr'un ligament, *ligamentul bărbiei*.

Explorațiune.—Regiunea mentonieră, formată dintr'o pătură de părți moi întinse pe planul maxilarului, este ușor de explorat. Părțile moi sunt mobile pe planul osos și, prin grosimea lor, se poate ușor pipăi fața lui anterioară.

Suprapunerea planurilor. — Straturile care alcătuiesc regiunea mentonieră nu sunt decât prelungirea planurilor regiunii labiale.

Pielea, groasă, aderentă de planul muscular care se inseră pe dânsa, este bogată în foliculii piloși, glande sudoripare și sebacee. La bărbat mentonul este împlântat cu peri groși.

Pătura grăsoasă, pe partea mijlocie, ca și în regiunea labială, este constituită dintr'o grăsime galbenă deschis, intim unită cu fața profundă a pielii și infiltrată în planul muscular. Pe lături lobulii de grăsime devin mai mari, de o culoare mai închisă, și pot fi mai ușor disecați de pe fața anterioară a planului muscular.

Ligamentul bărbiei, septul mentonier, este o lamă triunghiulară, în formă de creastă, așezată sagital. Acest ligament, bogat în fibre elastice, se inseră: înainte, pe fața profundă a pielii; înapoi, pe creasta unghiului maxilarului. Marginea lui superioară, mai subțire, corespunde frâului buzei; marginea inferioară, mai scurtă și mai groasă, se scoboară peste planul osos de care este despărțită printr'o pătură conjunctivă, transformată uneori în *pungă seroasă*. Ligamentul bărbiei desparte regiunea în două jumătăți.

Pătura musculară este constituită din două planuri:

Planul superficial. — **Muschiul triunghiularul buzelor.**—Triunghiularul, așezat la partea externă, este o lamă musculară subțire, de forma unui triunghi cu baza în jos. A fost descris cu regiunea buzelor.

Muschiul pătratul bărbiei.—Pătratul este așezat în partea lui externă dedesubtul triunghiularului, în partea internă sub fața profundă a pielii. Pătratul, lamă subțire, dreptunghiulară, lată de două degete, format din fibre oblice îndreptate în jos și în afară, se inseră: în jos, pe creasta oblică a maxilarului; în sus și înăuntru, pe fața profundă a pielii buzei și a bărbiei. Marginea lui externă este adeseori întărită de o fâșie provenită din pielosul gâtului.

Acțiune. — Scoboară buza inferioară, întinde orificiul bucal. Da feței expresiunea desgustului.

Muschiul creasta bărbiei. — Creasta bărbiei, unul de fiecare parte, sunt așezați alături de ligamentul bărbiei care-i desparte. În formă de creastă de cocoș, destul de gros, naște de pe fața anterioară a maxilarului, din *foseta* așezată în afara crestei mediane. De aci fibrele cărnoase se desfac ca foile unei cărți deschise; fibrele inferioare aproape verticale, lunecă pe suprafața maxilarului; fibrele mijlocii se îndreaptă înainte; fibrele superioare se îndreaptă în sus, spre buza. Ele se inseră pe fața profundă a pielii bărbiei și a buzei inferioare. În planul median fibrele muschiului din dreapta se țes cu fibrele muschiului din stânga și se amestecă și cu fibrele ligamentului bărbiei.

Acțiune. — Ridică mentonul, strânge buza.

Pătura celuloasă. — Dedesubtul planului muscular se găsește o pătură de țesut celulo-grăsos, care nu este decât prelungirea stratului conjunctiv de sub pătura glandulară a buzei. În acest strat se găsesc vasele și nervii.

Vase și nervi. — **Nervul bărbiei** (nervul mentonier), terminațiunea nervului dentar inferior, iese din canalul dentar prin orificiul mentonier și se îndreaptă oblic, în sus și înăuntru, spre fața profundă a buzei, împărțindu-se într'un mare număr de ramuri care se raspândesc în mucoasa labială, în glande și în pielea bărbiei. Nervul mentonier se anastomozează cu facialul.

Afară de nervul mentonier, regiunea bărbiei mai primește filamente sensitive și din plexul cervical superficial.

Ramurile motrice provin din facial prin *ramura facială* a trunchiului cervico-facial.

Artera bărbiei, artera mentonieră, terminațiunea arterei dentare inferioare, flexuoasă, iese din orificiu mentonier dimpreună cu nervul, alături de care se ramifică.

Regiunea bărbiei, afară de arterele mai sus descrise, mai primește și alte ramificațiuni venite din coronarele labiale inferioare, din sub-mentale și din sub-linguale. Ramificațiunile acestor două din urmă artere ajung în bărbie înconjurând marginea maxilarului.

Vinele, în afară de acele cari însoțesc arterele bărbiei în canalele dentare, se aruncă unele în vinele faciale, altele în vinele submentale.

Periostul, foarte subțire, se deslipește cu ușurință. Pe partea mijlocie și pe marginea inferioară a maxilarului al aderă mai intim.

Scheletul este format de porțiunea mediană a corpului maxilarului inferior, de unghiul anterior al acestui os.

Maxilarul mai gros în această parte prezintă pe mijloc o creastă verticală groasă, *creasta mediană*. De fiecare parte a acestei creste se găsește câte o depresiune, *foseta mentonieră*.

Orifițiul bărbiei, orifițiul mentonier, terminațiunea canalului dentar inferior, este așezat la o bună lărgime de deget în afara planului median, pe linia verticală scoborită prin al doilea mic molar sau prin interstițiul dintre acest dinte și caninul. Ca înălțime, orifițiul bărbiei este așezat mai aproape de marginea superioară a maxilarului decât de marginea lui inferioară. În țesutul spongios al unghiului maxilarului, în continuarea canalului dentar, se găsește *canalul incisiv* prin care trece nervul și vasele incisive, cari se ramifică în dinții incisivi.

Linfaticile născute din partea mijlocie a bărbiei se aruncă, în tocmai ca și limfaticile născute din aceeași parte a buzei inferioare, în ganglionii *supra-lidieni*. Limfaticile născute din părțile laterale se aruncă în ganglionii *sub-maxilari*.

DESCOPERIRI

Triunghiularul buzelor. — Se face o incizie, dela comisura buzelor până pe marginea maxilarului inferior. Dedesubtul păturii de grăsime de sub piele se găsește mușchiul triunghiular, ale cărui fibre sunt paralele cu incizia. Mușchiul este complect descoperit disecându-l de o parte și de alta.

Pătratul bărbiei. — Se face o incizie oblică, în jos și în afară, întinsă de pe mijlocul buzei inferioare până pe marginea liberă a maxilarului inferior. În partea superioară a plăgii se taie numai pielea și grăsimea, în partea inferioară se incizează și fibrele triunghiularului. Paralel cu incizia se descoperă fibrele mușchiului pătrat. În partea superioară a plăgii mușchiul, mai infiltrat de grăsime, are o culoare mai palidă.

Mușchiul și ligamentul creasta bărbiei. — La 4—5 mm. mai în afară de planul median și paralel cu el se incizează, dintr'odată până la os, părțile moi ale bărbiei și partea inferioară a buzei. Pe secțiune se văd, împrăștiate în evantai, fibrele crestei bărbiei. Cu o pensă se prinde și se trage înăuntru buza internă a plăgii. Pe secțiune fibrele musculare întinse sunt disecate și extirpate până se descoperă un plan fibro-elastic format de ligamentul bărbiei.

Un alt procedeu, pentru a descoperi mușchiul creasta bărbiei, consistă în a-l căuta prin cavitatea bucală. Buza inferioară apucată, de ajutor, cu degetele.

este rasturnată și trasa în jos. Cu bisturiul se incizează mucoasa pe marginea alveolară a maxilarului, pe o lungime de 2 cm. de fiecare parte a planului median. Se disecă cu vârful sondei: pe mijloc se vede marginea superioară, falciformă, a ligamentului bărbiei și, de fiecare parte, rădăcina mușchiului creasta bărbiei.

Nervul mentonier. Orificiul mentonier. — La două largimi de deget ma în afară de linia mediană, și la o largime de deget deasupra marginii inferioare a maxilarului inferior, se face o incizie, oblică în jos și în afara. Întinsa de pe mijlocul buzei până pe marginea maxilarului. Se taie pielea, și strat cu strat, pătura musculară până pe spațiul conjunctiv sub-muscular. Buzele plăgii fiind îndepărtate, cu vârful sondei se disecă; se caută și se găsește ușor, pe schelet, orificiul dentar. Eșind din acest orificiu se descoperă nervul mentonier împărțit în numeroase ramuri, cari se despart, oblic îndreptate în sus și înăuntru.

Un alt procedeu consistă în a inciza pielea în lungul treimeii anterioare a marginii inferioare a maxilarului. Se incizează dintr'odată părțile moi până la os, apoi, cu răzușa, se deslipesc inserțiunile triunghiularului buzei și ale pătrătuțului bărbiei. Buza superioară a plăgii fiind ridicată cu un departător, se vede în adâncime, eșind din orificiul mentonier, nervul mentonier.

Un al treilea procedeu consistă în a descoperi nervul mentonier prin cavitatea bucală. Cu brațul scurt al departătorului Farabeuf se trage în jos și în afară comisura buzei. În dreptul molarelor inferioare se incizează mucoasa, în fundul jghiabului gingivo-labial. Cu vârful sondei, urmând fața externă a maxilarului inferior, se deslipesc țesuturile care-l acoper; se descoperă nervul mentonier la eșirea lui din orificiu.

Glanda labială. — Buzele fiind răsfrânte, întoarse cu fața lor mucoasă înainte, cu vârful bisturiului se incizează mucoasa, în lungime, pe mijloc. Imediat dedesubtul mucoasei se descoperă lobulii glandulari. Glanda este apoi desvelită pe toată întinderea, disecând mucoasa de fiecare parte, pe toată lungimea buzei. Glanda este apoi disecată de pe planul muscular și extirpată.

Filamente nervoase subțiri, cari aparțin pentru buza inferioară nervului mentonier, pentru buza superioară nervului sub-orbital, străbat planul muscular și se răspândesc în glandă și în mucoasă.

Mușchiul mirtiform. — Se resfrânge și se trage în sus buza superioară. Pe mijlocul buzei frâul se întinde și de fiecare parte se sterge jghiabul gingivo-labial. Începând de pe frâul buzei, cu vârful bisturiului, se incizează mucoasa în lungul jghiabului gingivo-labial. Cu sonda, dând lovituri ușoare de jos în sus, se disecă; se descoperă fibrele verticale ale mirtiformului.

Mușchiul canin. — Se recunoaște, prin palpație, fosa canină așezată, la o largime de deget, dedesubtul marginii orbitei, cam în dreptul aripii nasului. Din fosa canină se face o incizie ușor oblică până pe comisura buzelor. Se taie pielea, pătura grăsoasă sub-cutanată și o pătură de fibre musculare. Buzele plăgii fiind îndepărtate, se disecă un strat de grăsime și profund, pe schelet, se descoperă fibrele caninului verticale sau oblice în afară.

Arterele coronare la origină. — La o largime de deget în afară comisurii buzelor se face o incizie lungă de 3 cm., ușor oblic în jos și în afara. Se taie cu precauțiune grăsimea subcutanată și o pătură subțire de fibre musculare care aparțin pielosului, rizorului lui Santorini. Buzele plăgii sunt în-

Jepărlate. Se disecă, cu pensa și cu sonda, se ridică sau se împinge grăsimea în sus. Se descopere îndoitura pe care artera facială o face în dreptul comisurii; artera este ridicată pe sondă. Născând din facială se recunosc coronarele care sunt urmăriile prin interstițiile buccinatorului până sub mucoasa buzelor.

REGIUNEA MASETERINĂ

Regiunea masecterină corespunde mușchiului maseter și cuprinde totalitatea părților moi așezate pe fața externă a ramurei verticale a maxilarului inferior.




Fig. 25. În planul muscular superficial o fereastră a fost deschisă excizând o porțiune din lama fibro-celuloasă formată din alipirea celor două foițe, care acoper mușchii pe cele două fețe. Pe aci se vede porțiunea masecterină a glandei parotide. (7), descoperită în sacul ce o conține, incizând aponevroza parotidiană superficială.

1, orbicularul pleoanelor. — 2, marelle zigomatic foarte dezvoltat. — 3, fascicolul accesoriu al marelui zigomatic. — 4, rizorul lui Santorini. — 5, triunghiularul buzelor. — 6, pielosul gâtului.

Regiunea masecterină este mărginită: în sus de marginea inferioară a arcadei zigomatice, care o desparte de regiunea malară și de fosa

temporală; înainte de marginea anterioară a maseterului, care o desparte de regiunea obrazului. Marginea maseterului corespunde liniei care unește tuberculul malarului cu marginea inferioară a maxilarului, într'un punct așezat la unirea treimeii posterioare cu treimea mijlocie a acestei margini. În jos regiunea maseterină este limitată de treimea posterioară a marginii inferioare a maxilarului inferior, care o desparte de loja glandei sub-maxilare; înapoi de marginea posterioară a aceluiași maxilar, care o desparte de fosa parotidă.

Explorațiune. — Părțile moi formează pe partea externă a maxilarului o pătură de grosimea degetului mic. Planul osos poate fi cu ușurință pipăit; la partea superioară se simte arcada zigomatică

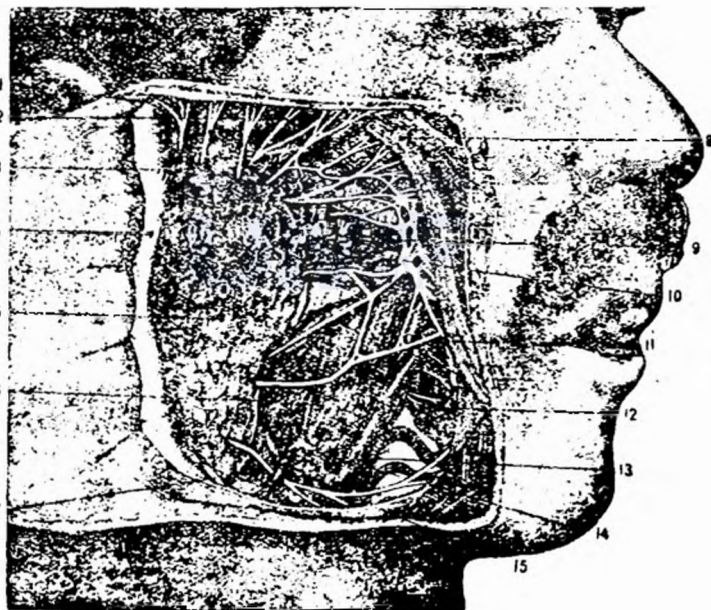


Fig. 26.

1, artera temporală.—2, ramurile temporale ale facialului.—3, vâna temporală.—4, sponeroza parotidiană superficială univă cu foia fibro-celuloasă, care continuă în această parte planul muscular superficial.—5, glanda parotidă, porțiunea maseterină.—6, maseterul.—7, ramura cervicală a trunchiului cervico-facial.—8, marele zigomatic.—9, canalul lui Stenon înconjurat de plexul lui vânos.—10, arcada plexiformă a facialului.—11, fascicelul accesoriu al zigomaticului.—12, vâna facială.—13, artera facială.—14, plex vânos pe fața externă a maseterului.—15, ramura facială a trunchiului cervico-facial.

cu tuberculul malarului; la partea inferioară și înapoi se recunoaște unghiul și marginea maxilarului, iar la partea postero-superioară tuberculul condilului care se simte învârtindu-se sub degete, când maxilarul se mișcă.

Disecțiune. — Regiunea maseterină se studiază tăind, pe marginile ei, un lambou cutanat dreptunghiular, care se disecă și se răs-toarnă înapoi, peste ureche.

Suprapunerea planurilor. — Pielea mobilă, subțire este bogată în glande sebacee și foliculi piloși.

Pătura celulo-grăsoasă subcutanată, de grosime variabilă, este formată din lobuli conținuți în alveole celuloase.

O lamă fibro-celuloasă, ceva mai groasă la partea posterioară, conține fibre musculare, unele care aparțin picosului, altele muschiului lui Santorini care se termină la acest nivel.

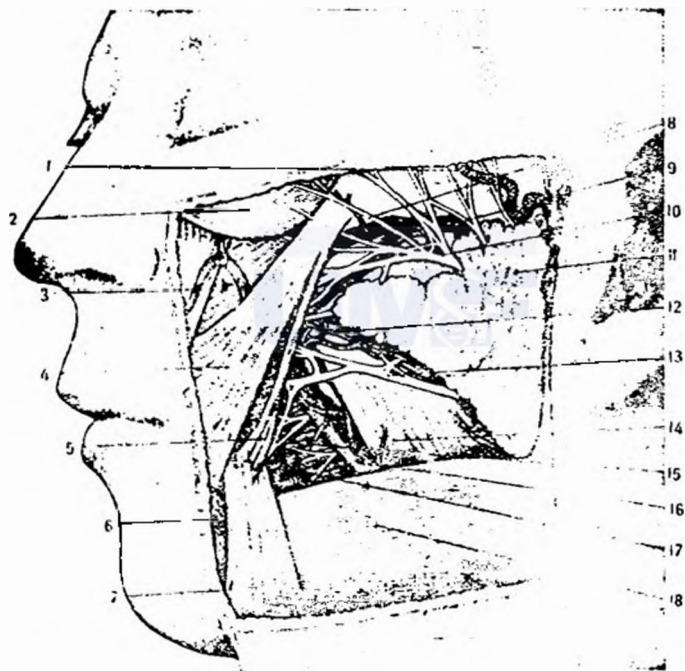


Fig. 27. Porțiunea maseterină a glandei parotide, mult mai redusă pe această prep rați, a e o formă triunghiulară.

1, temporală superficială. — 2, orbicularul palpebral. — 3, vâna fațială. 4, arce zigomatic. — 5, fascicul accesoriu. — 6, pătratul b zei. — 7, triunghiularul. 8, ramurile temporale ale facialului. — 9, artera transversă a feței (s izigonatică). — 10 — 3, fasciculul transvers. 11, glanda parotidă. — 12, canalul lui Stenon și plexul lui veno. — 4, maset cul — 15, buccinatorul. — 16, v facială. — 17, a facială. — 18, picosul.

O pătură glandulară formată de prelungirea anterioară — *porțiunea maseterină* — glandei parotide. Această prelungire glandulară, de formă triunghiulară cu baza înapoi, groasă de 3—6 mm., acopere porțiunea postero-superioară a maseterului; ea trimite, uneori, sub

unghiul și sub marginea inferioară a maxilarului un colț în formă de corn.

Marginea superioară a glandei este așezată, la câțiva mm., dedesubtul marginei arcadei zigomatice. Aponevrozele cari acoper glanda formează, la acest nivel, o serie de expansiuni falciforme, *adevărate mici ligamente*, cari se inseră în sus pe periostul arcadei. Aceste

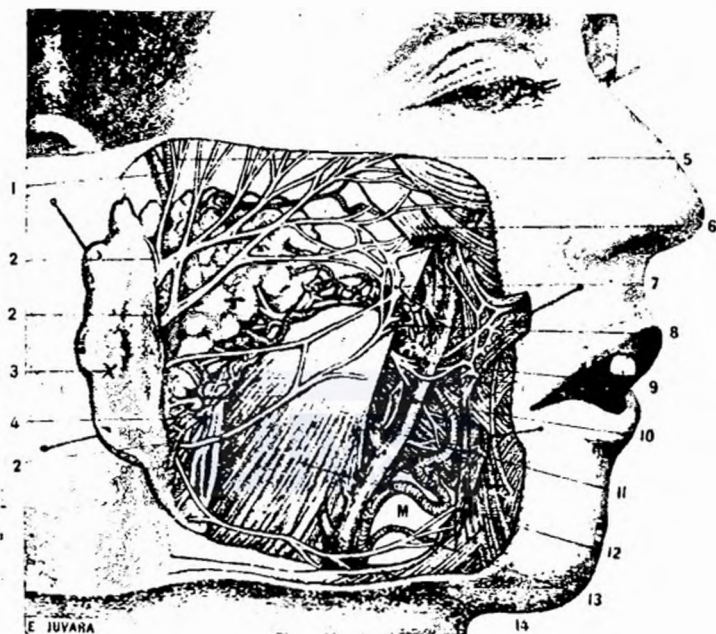


Fig 28 Facialul a fost disecat în interiorul glandei parotide.

1, n. v. temporală 9, n. facial. — 2, pățura superficială a glandei. — 4, ramificațiile canalului lui Stenon. — 5, ramurile temporale ale facialului. — 6, margine zigomatic secționat, capătul inferior răsturnat înainte. — 7, arcade plexiformă formată de ramurile facialului. — 8, canalul lui Stenon și plexul lui Vănos care se aruncă în vâna facială. — 9, n. bucal și anastomoză lui cu facialul. — 10, v. facială. — 11, canal care unește vâna facială cu vîna pte-go-maxilare. 12, maseteul. — 13, a. facială. — 14, ramura facială inferioară născută din trunchiul cervico-facial. — M, maxilarul interior.

expansiuni mărginesc mai multe orificii ovalare prin care ies, din marginea glandei, ramurile pe cari facialul le trimite în fosa temporală și în regiunea orbitei (ramurile temporo-faciale). Intre marginea glandei și arcada zigomatică, la câțiva mm. dedesubtul acestei margini, șerpuește *artera transversală a feței*, ramură a maxilarului interne.

Marginea anterioară a porțiunii masekerine a glandei parotide, îndreptată oblic în jos și înapoi, este neregulat festonată. Din această margine iese, puțin dedesubtul tuberculului malarului, o ra-

mură mai groasă a nervului facial, *nervul transvers al feței*, și imediat mai jos și alături, canalul lui *Stenon*. Dedesubtul acestui canal, între el și marginea maxilarului, mai ies din glandă și alte ramuri ale facialului îndreptate înainte: spre obraz, spre buze și comisură.

Dacă se urmăresc ramurile facialului și canalul lui *Stenon* cu ramurile lui în interiorul păturei glandulare, se constată că glanda este împărțită în două lame sau paturi, cam de aceeași grosime; *lama superficială* fiind disecată și răsturnată înapoi ca un lambou, *lama profundă* rămâne întinsă, sub elementele mai sus numite, peste maseter.

Canalul lui Stenon, cordon rotund, ceva mai subțire ca un creion de portofoliu, de culoare albă, de consistență tare, naște în interiorul glandei la nivelul unghiului maxilarului. De aci canalul se îndreaptă oblic în sus și înainte, iese din glandă, se aplică pe fața externă a maseterului, înconjoară marginea lui anterioară și, flexos, se înfundă spre planul buccinatorului pe care se aplică și pe care apoi îl perforază, la 1 cm. mai înainte, și se deschide în gură. În traectul lui pe marginea maseterului, Canalul lui *Stenon* este așezat la o lărgime de deget dedesubtul *tubercului malarului*. Disecând în interiorul glandei se vede cum conductele salivare se aruncă în canalul principal, sub unghiuri ascuțite. Cele mai multe ramificațiuni provin din partea superioară a glandei.

Împrejurul canalului lui *Stenon* se disecă arteriole și o bogată rețea vânoasă, care cuprinde canalul ca într'o teacă. Aceste vine formează o importantă cale de anastomoză între vinele regiunii buccinatrice și sistemul vinelor maxilare interne.

Deseori, alături de canalul lui *Stenon*, în prima parte a porțiunii lui extra glandulare, se găsește un lobul glandular, *glanda parotidă accesorie*.

Aponevrozele peri-glandulare. — Pe fața externă a glandei, se întinde *aponevroza parotidiană superficială*, foiță fibro-celuloasă subțire; iar pe fața profundă a glandei se disecă, între dânsa și maseter, o altă lamă fibro-celuloasă, *aponevroza parotido-maseterină*. Pe marginea anterioară a glandei aceste două foițe fibro-celuloase se unesc, închizând sacul care conține glanda. Lama unică, care rezultă din unirea lor, se comportă deosebit dedesubt și deasupra. Dedesubt aponevroza acoperă fața externă a maseterului, înconjură marginea lui anterioară și se inseră pe maxilar; deasupra cele două foițe se prelungesc cuprinzând între ele canalul lui *Stenon*, căruia îi formează o teacă și împreună cu dansul se înfundă spre buccinator cu aponevroza căruia se confundă. Această foaie mărginește, la par-

tea anterioară, fundul de sac al lojei care conține *ghemul grăsos al lui Bichat*.

Muschiul maseter. — Maseterul este un muschi puternic, dreptunghiular, întins dela arcada zigomatică la cele două treimi inferioare a feței externe a porțiunii verticale a maxilarului inferior. Maseterul este constituit din două pături:

Pătura superficială, formată din fibre oblice în jos și înapoi, se inseră în sus, prin fibre tendinoase puternice, pe marginea inferioară a arcadei zigomatice. Fascicolul cel mai puternic și mai lung al acestui tendon naște de pe tuberculul malarului.

Pătura profundă, formată din fibre verticale sau puțin oblice în




Fig. 29. Glanda parotidă și învelișurile ei disecate sunt resturnate, ca atâtea planuri. înapoi, P anurile maset rului.

1, tend. maseterului. — 2, pătura profundă. — 3, canalul lui Stévon. — 4, ghemul gras al lui Bichat. — 5, fascicolul superficial al maseterului — 6, a-v. facială — 7, planul ul-ned. — 8, porțiunea maseletriană a parotidiei. — 9, foaie fibro-celuloasă subțire care reprezintă planul mușchilor superficiali. — 10, aponevroza parotidiană profundă sau parotida maseletriană

jos și înainte, naște de pe fața internă a arcadei zigomatice și, mai sus, de pe fața profundă a aponevrozei temporale.

Inervație. — Primește un filament, *nervul maseterin*, din maxilarul inferior.

Ațiune. — Elevator puternic al maxilarului inferior, pe care-l trage și înainte.

Disecțiunea maseterului se face în chipul următor: se disecă fața externă și marginea anterioară a muschiului, se curăță arcada zigomatică și se disecă porțiunea inferioară a aponevrozii temporale. Se

secționează aponevroza temporală după o linie curbă trasă de dinaintea urechii până la rădăcina apofizei orbitare a frontalului. Cu un fierăstrău, introdus pe sub tuberculul malarului și scos prin incizia aponevrozii, se taie inserțiunea anterioară a arcadei, apoi cu o daltă se taie și inserțiunea ei posterioară. Arcada astfel eliberată, fiind răsturnată în jos cu inserțiunile musculare, se descoperă fața profundă a mușchiului maseter cu fibrele lui venite de pe aponevroza temporală.

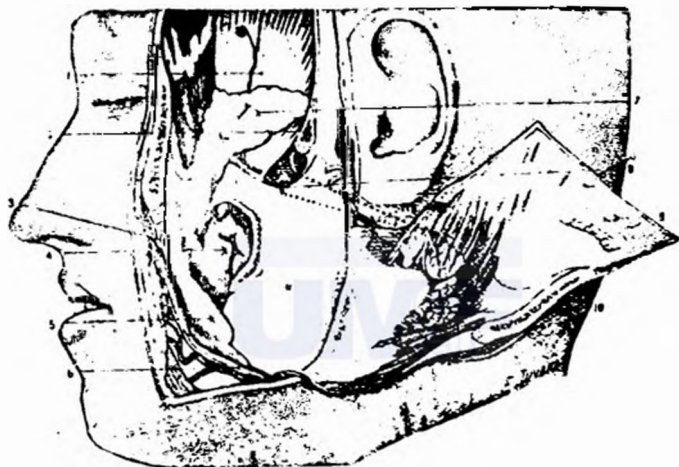


Fig. 30. Ghemul de grăsime a lui Bichat. Arcada zigomatică, secționată la inserțiunile ei; o porțiune din aponevroza temporală și din maseter, deslipiți de pe maxilar, a fost răsturnată înapoi după ce s'a secționat artera și nervul maseterin. S'a reezat și o porțiune din ramura verticală a maxilarului, deschizând spațiul meringo maxilar în care ghemul lui Bichat trimite o prelungire

1, m. temporal - 2, rădăcinile secționate ale arcadei zigomatice. - 3, secțiunea c. stemon. - 4, prelungirea profundă a ghemului lui Bichat - 5, prelungirea externă a ghemului care însoțea marginea anterioară a maseterului - 7, prelungirea superioară a ghemului care se întinde între temporal și aponevroza temporală. - 8, 9 și 10, maseterul - 9, aponevroza temporală. - 10, maseterul, fasciculus profund.

Eșind prin știrbitura coronoidă, din fosa zigomatică, se văd întinse, ținând de mușchiu, *nervul și vasele maseterine profunde*. Se taie aceste elemente și se deslipește maseterul de pe fața externă a maxilarului, ceiace se face ușor căci *periostul* subțire se deslipește și rămâne aderent de pătura musculară.

Planul scheletic este format de ramura verticală a maxilarului inferior. Fața externă a maxilarului, ocupată pe toată întinderea de inserțiunile maseterului, este o suprafață plană semănată de câteva

creste și mici tuberculi, mărginită în sus de *știrbitură coronoidiană*. Această *știrbitură*, ocupată în cea mai mare întindere de tendonul temporalului, este închisă de o foiță fibroasă, *septul coronoidian*, perforată la partea posterioară de un orificiu, prin care trece nervul și vasele maseterine.

Prin orificiul mărginit în sus de arcada zigomatică și în jos de știrbitura coronoidiană, se pătrunde ușor, cu un ac, în fosa pterigomaxilară. Pe aci o soluție anesterică poate fi injectată împrejurul nervului maxilar inferior.

DESCOPERIRI

Canalul lui Stenon. — Se explorează marginea inferioară a arcadei zigomatică și se recunoaște, la extremitatea ei anterioară, *tuberculul malar*. La o lărgime de deget dedesubtul acestui tubercul se face o incizie orizontală lungă de 3 cm. Se taie pielea și grăsimea subcutanată. În unghiul anterior al plăgii apar fibrele marelui zigomatic. Se așează depărtătoare în fundul plăgii, sub o foiță celuloasă, se recunoaște un cordon albicios, canalul lui Stenon, care este izolat și ridicat pe sonda canelată. Dedesubtul canalului se găsește marginea anterioară a maseterului, de care canalul este despărțit printr'o pătură de țesut conjunctiv moale, uneori de o pungă nervoasă.

Ramura transversă a facialului. — Se recunoaște tuberculul malarului, și, la o lărgime de deget dedesubt, se face o incizie lungă de 4—5 cm., îndreptată în sus și înăuntru, spre mijlocul nasului. Se taie pielea, grăsimea subcutanată și mușchii zigomatici în grăsime, dîsecând cu atenție, puțin deasupra canalului lui Stenon, se găsește nervul transvers al feței. Dimensiunile nervului sunt variabile.

Ghemul grăsos al lui Bichat. — Începând de pe tuberculul malarului se face o incizie verticală pe marginea anterioară maseterului; se recunoaște canalul lui Stenon. Acesta luat cu o pensă se taie foița celuloasă care-l cuprinde, și se descoperă marginea anterioară a maseterului.

Dedesubtul maseterului se prinde cu o pensă, și se desparte cu sonda, ghemul grăsos a lui Bichat. Acesta tras și disecat treptat, poate fi scos afară pe o întinsă porțiune, din loja care-l conține.

Nervul și vasele buccinatorului. — Pe jumătatea inferioară a marginei anterioare a maseterului, se face o incizie verticală; se desparte mușchiul cu o sondă și se așează un depărtător care-l trage puternic înapoi. Sub maseter, la o lărgime de deget deasupra marginei alveolare a maxilarului inferior, lipit de peretele bucal, se găsește nervul și artera bucală, înconjurați de grăsime.

Artera și vâna facială. — Pe marginea inferioară a maxilarului inferior, se determină locul, care corespunde unirei treimii posterioare cu treimea mijlocie a acestei margini.

Pipăind în acest punct se simte lunecând pe planul osos artera facială. La acest nivel se face o scurtă incizie oblică în sus și înainte spre comisura buzelor. Se taie pielea și fibrele pîelosului. Se caută și se găsește cu ușurință înconjurată de țesut celular, artera facială, culcată pe o pătură musculară subțire, care aparține maseterului.

Înapoia arterii se găsește *vâna facială*; înaintea arterii se găsește un *filament al nervului facial, ramura facială*, născută din trunchiul cervico-facial. Acest nerv, oblic îndreptat spre buza inferioară în mușchi căreia se termină, încrucșează marginea maxilarului. Secțiunea lui paralizază partea corespunzătoare a mușchilor buzei inferioare.

REGIUNEA PAROTIDIANĂ

Topograficește glanda parotidă este cuprinsă în două regiuni anatomice, alăturate:

1. Porțiunea *posterioară* a glandei, cea mai voluminoasă, este închisă într'o scobitură adâncă, *fosa parotidă*, așezată înapoia și sub marginea posterioară a maxilarului inferior.

2. Porțiunea *anterioară* se întinde pe fața externă a maseterului, cu care regiune a fost mai sus descrisă.

Regiunea parotidiană, așezată pe partea mijlocie și inferioară a părții laterale a feții, este cuprinsă între două linii: o linie anterioară, verticală, dusă pe marginea posterioară a maxilarului inferior și o linie posterioară, concavă înainte, care din articulațiunea temporo-maxilară trece prin vârful mastoidei și se termină pe unghiul posterior al maxilarului.

Regiunea parotidiană se învecinează: în sus, cu regiunea temporală și auriculară; înainte: superficial, cu regiunea maseterină, profund, cu regiunea pterigo-maxilară; înainte și în jos cu regiunea submaxilară; înapoi cu regiunea auriculară și mastoidiană; în adâncime: înapoi cu teaca vaselor, înăuntru cu faringele, înainte cu regiunea pterigo-maxilară.

Regiunea parotidiană la partea superioară este plană sau ușor convexă; dedesubtul vârfului mastoidei este scobită de un ușor jghiab vertical. În cazurile când parotida este voluminoasă, regiunea bombează pe laturile feței.

Explorație. — La palpație glanda nu se simte; apăsând mai tare se delimitează: înainte marginea maxilarului, înapoi apofisa mastoidă. În cazuri patologice, în inflamații sau în neoplasme, regiunea se tumefiază, bombează, formează uneori ridicături însemnate. În tumorile voluminoase ale glandei parotide, pavilionul urechii este împins în sus și înapoi, lobulul este ridicat și rădăcina lui desfăcută, despicată. Tumorile porțiunii profunde a glandei comprimă peretele faringelui și vasele și pătrund în fosa pterigo-maxilară (zigomatică).

Disecțiunea regiunii. — Se delimitează în piele un lambou drept-unghiular, care se disecă și se răstoarnă înainte peste masetar. Acest

lanibou este mărginit: în sus printr'o incizie dusă puțin deasupra arcadei zigomatice; înapoi, printr'o incizie scoborită înaintea pavilionului urechii, înaintea apofisei mastoide și marginei sterno-masto-

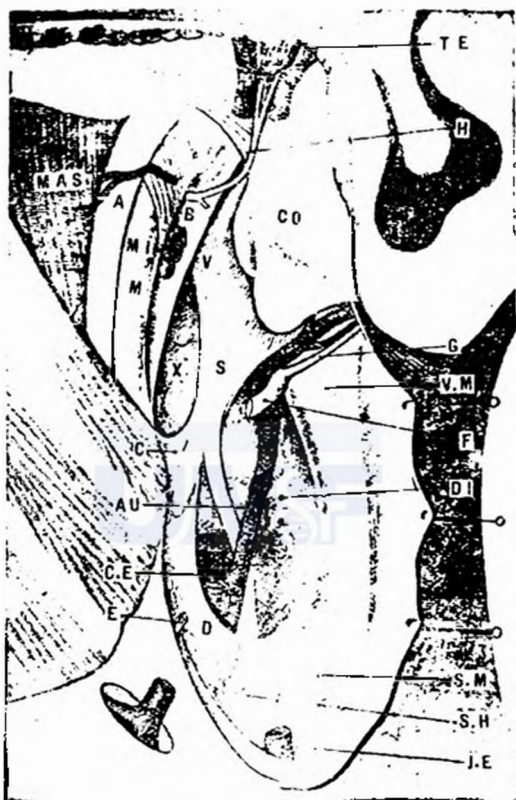

Fig 31. Fosa parotidă stângă golită de conținutul ei.

M. A. S., maseterul: A, ramura arterei temporale externe. — B, lig. timpano-maxilar — M. I, artera maxilară internă, cu venele ei — M, maxilarul inferior. — V, apofiza vaginală — S, ap. fisă stiloidă — X, divertic. lui pr. fund a fos. parotide — C, lig. stilo-maxilar — A. D, artera anghulară posterioară. — C. E., carotida externă — E, ramura cervico-facială a far. alului — D, pli a falcoformă care mărginește în afar. orificiul carotidel. externe. T. E, vasele temporale externe. H, nervul auriculo-temporal — C. O., conductul auditiv carotid. gnos. — G, nervul recurent — V. M., vârlul mastoidei — F, far. alui — D. I, d. ga. lrcui — S. M., sterno-mastoidianul. — S. H., stilo-hioidianul — J. E., vâna jugulară externă.

dianului până în dreptul unghiului maxilarului; de aci incizia se îndreaptă orizontal înainte și se termină sub acest unghi.

Suprapunerea pânurilor; conținutul regiunii. — Pielea este

rezistentă, mobilă, bogată la bărbat în foliculi piloși și glande sebacee. Dermul este gros.

Grăsimia subcutanată, lobulată, formează mai adesea o pătură subțire. Se pot dezvoltă lipoame.

Planul pielosului, reprezentat la partea superioară a regiunii printr'o simplă foaie fibro-celuloasă, este format la partea inferioară dintr'un număr de fășii musculare.

Muschiul răsului, rizeriul lui Santorini, când există, se termină la acest nivel. Deasupra arcadei zigomatice planul pielosului se continuă cu planul epicranian.

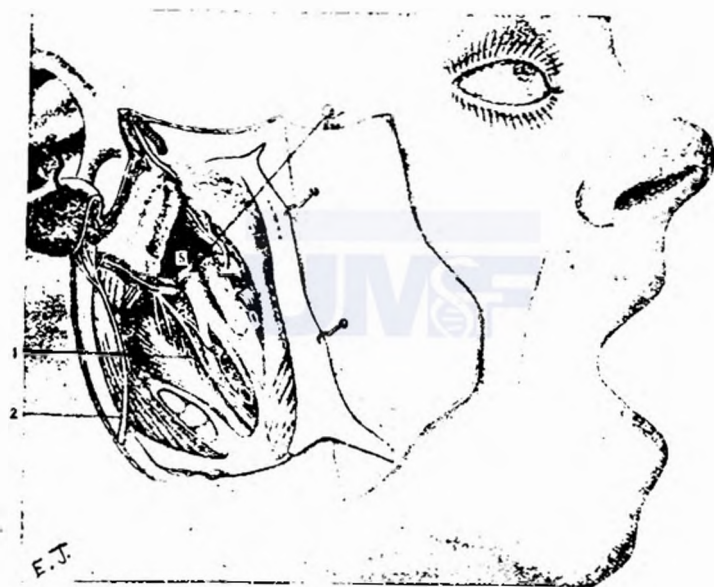


Fig. 31. Fosa parotidă dreaptă. Porțiunea externă a aponevrozei stiliene a fost disecată de pe mușchii care-i acoperă și care sunt inserați pe peretele postero-extern al lojei. Se vede stilo-hioidul, digastricul, sterno-mastoidianul.
5, apofiza stiloidă. - 1, filamentul intern al facialului - 2, n. preauricular.

Aponevroza parotidiană superficială, porțiune din aponevroza cervicală superficială, este o foaie subțire, dar rezistentă. Aponevroza parotidiană se inseră înapoi pe pavilionul urechii, pe apofiza mastoidă și mai jos se continuă cu aponevroza de înveliș a sterno-mastoidianului. La partea superioară aponevroza se inseră pe arcada zigomatică; la partea anterioară se unește, pe marginea paroti-

dei, cu aponevroza maseterină. În chipul acesta loja parotidei *este închisă*, ca un sac, din toate părțile.

Fața profundă a aponevrozii aderă intim cu glandă, căci trimite în interiorul ei numeroase lamele conjunctive, cari'i despart lobulii.

Din cele descrise mai sus se vede că fața externă a glandei parotide este despărțită de piele prin straturi subțiri, groase împreună numai de câțiva mm.

Glanda parotidă, de formă neregulată, cântărește 25—30 gr.; parotida este cea mai voluminoasă dintre glandele salivare. Ea este formată dintr'o mulțime de lobuli mici, de culoare cafenie-cenușie deschisă, despărțiți prin lamele celuloase desprinse din aponevrozele care constituiesc capsula fibroasă a glandei. Prin aceste lamele glanda aderă intim, și pe cea mai mare întindere, cu pereții lojei fibroase care o conține: cu conductul auditiv, cu periostul mastoidei, cu aponevroza sterno-mastoidianului și cu aponevroza maseterină. La partea anterioară și profundă glanda aderă mai puțin și între glanda și marginea posterioară a maxilarului există chiar o pătură de țesut conjunctiv moale. Prin toate aceste aderențe glanda este foarte solid fixată în loja ei și separațiunea glandei, mai cu seamă spre partea posterioară, este anevoioasă.

Procedând cu atenție, glanda poate fi disecată în loja care o cuprinde, și organele, conținute în interiorul masei glandulare, pot fi păstrate sculptându-le în țesutul glandular, care este desfăcut și extiripat fragment cu fragment.

Canalul lui Stenon și ramificațiunile lui ocupă în interiorul glandei planul cel mai superficial. Canalul poate fi cu ușurință disecat și păstrat, mai cu seamă dacă a fost mai întâi injectat cu o masă de ceară colorată.

Fosa parotidă. — Fosa parotidă este o cavitate adâncă, de forma unei piramide neregulate, întinsă, în lungime, dela nivelul arcadei zigomatice până la 1 cm. dedesubtul unghiului maxilarului și, în largime, dela marginea maxilarului până la marginea mastoidei. Dimensiunile fosei variază și cu poziția maxilarului inferior; cavitatea se lărgeste în mișcarea de propulsiune. Adâncă la partea superioară, adâncimea ei se micșorează treptat spre unghiul maxilarului.

Fosa parotidă este mărginită de trei pereți, pe cari se tipăresc cele trei fețe corespondente ale glandei: un perete anterior, un perete posterior și un perete profund.

Aponevroza parotidiană profundă. — Această aponevroză, care închide în adâncime fosa parotidă, începe de pe apofisa stiloidă pe

care se inseră. De aci o vom descrie urmărind-o de o parte și de alta a acestei apofise.

Înapoia și în afara apofisei stiloide, *porțiunea stilo-digastrico-mastoidiană*, aponevroza închide mai întâi interstițiul, triunghiular cu baza în sus, dintre digastric și stiloidă, apoi acoperă ventra posterioară a digastricului și pătrunde adânc dedesubtul muschiului sterno-mastoidian și se continuă cu aponevroza de înveliș a acestui muschiu.

Înainte și înăuntrul apofisei stiloide, *porțiunea stilo-maxilară*, aponevroza mai întâi foarte subțire, se infundă spre faringe, într'un diverticul îngust și adânc, apoi se reîntoarce afară și se unește pe



Fig. 33. Fosa parotidă dreaptă golită de conținutul ei.

marginea maxilarului cu aponevroza pterigoidienilor și cu aponevroza maseterină. Dedesubtul apofisei stiloide, aponevroza se îngroașe fiind întărită prin ligamentul stilo-maxilar și, mai jos, prin acea formațiune care se întinde între aponevroza sterno-mastoidianului și unghiul maxilarului. (Richet).

În această parte de sub apofisa stiloidă, aponevroza parotidiană profundă, dimpreună cu muschii pe care îi conține, formează peretele care desparte loja parotidă de loja sub-maxilară.

Dedesubtul aponevrozii parotidiene profunde sunt rânduite toate organele care formează pereții fosei.

Peretele posterior al fosei parotide este format: *la partea superioară* de peretele anterior al conductului auditiv cartilaginos și, pe o mică porțiune, de conductul auditiv osos; *la mijloc* de marginea anterioară a apofisei mastoidei; *la partea inferioară* de marginea anterioară a sterno-mastoidianului. Fața posterioară a glandei este strânsă unită cu peretele posterior al fosei.

Prelungirea posterioară. — Dedesubtul vârfului mastoidei, loja parotidă trimite o prelungire; *diverticulul posterior sau mastoidian.*

Peretele anterior al fosei parotide este format, în raport cu maxilarul inferior: *la mijloc* de marginea posterioară a maxilarului; *înăuntru* marginei maxilarului de muschii pterigoidieni; *în afara* marginei maxilarului de marginea posterioară a maseterului.

Pe peretele anterior al fosei parotide se așează fața anterioară a glandei care nu aderă de acest perete, ci este despărțită de marginea maxilarului, printr'o pătură de țesut conjunctiv seros, născut din mișcările maxilarului pe glandă.

Peretele postero-intern al fosei parotide este format, din afară înăuntru și pe partea cea mai întinsă, de fața externă a ventrei posterioare a digastricului, de interstițiul dintre digastric și apofisa stiloidă, precum și de muschii și ligamentele care nasc de pe această apofisă, mai cu seamă de muschiul stilo-hioidian și de ligamentul stilo-maxilar.

Peretelui postero-intern corespunde fața postero-internă a glandei, exact modelată pe acest perete neregulat.

Prelungirea faringiană. — La partea anterioară și superioară a peretelui intern glanda parotidă trimite o prelungire care, uneori destul de largă, pătrunde în spațiul pe care fosa parotidă îl formează între apofisa stiloidă și marginea maxilarului. Prin această prelungire glanda are raporturi cu faringele și cu peretele anterior al tecei vaselor de care însă rămâne despărțită prin planul *stilo-faringian*, format de muschiul stilo-faringian și aponevroza lui. Fața postero-internă a glandei, la partea superioară, nu trimite vr'o prelungire în spațiul prismatic care există între mastoidă și apofisa stiloidă; acest diverticul al lojei parotide este umplut numai cu țesut celulo-adipos, așezat împrejurul nervului facial care-l străbate pe o lungime de 12—15 mm., *porțiunea extra-glandulară a nervului facial*. În această porțiune facialul este liber, necuprins în glandă.

Extremitatea superioară a glandei, formează ca o pană subțire

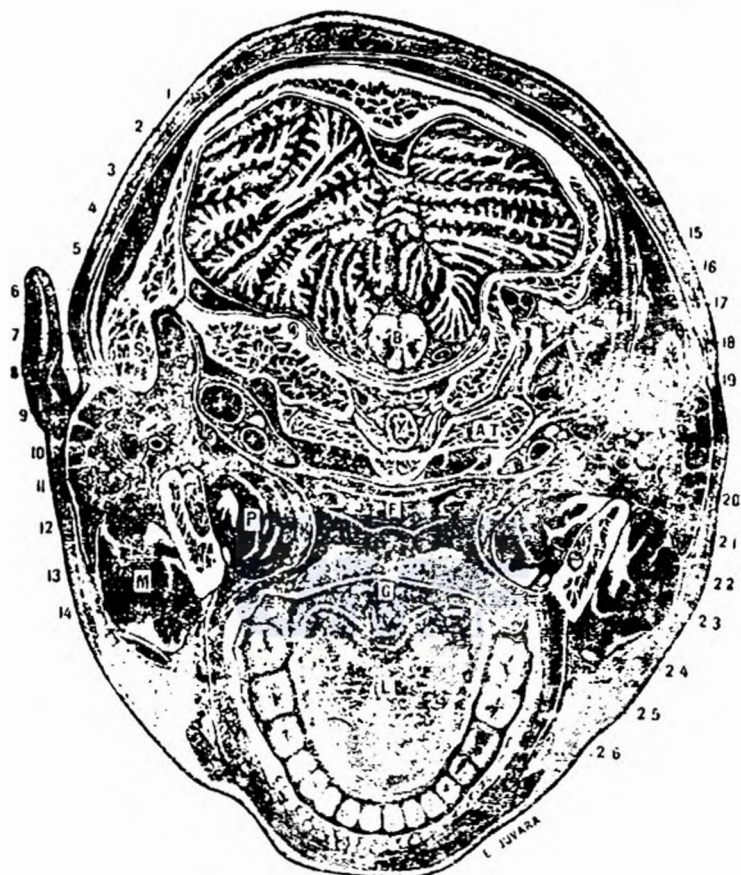


Fig. 34. Secțiune transversală trecând puțin deasupra mijlocului ramurei verticale a maxilarului inferior.

1, occipitalul.—2, sinusul longitudinal superior.—3, lobul mijlociu al creierului.—4-15, m. spleniul.—5, lobul lateral al creierului.—6, sinusul lateral.—7, prelungirea posterioară a glandei parotide.—8-10, tendonul sterno-mastoidianului.—9, v. j. gulară internă.—10, carotida externă, apesată, pe fașa profundă a glandei parotide. Intr'un jghiș. — 11, carotida internă.—12, lig. alilo-maxilar.—13, vâtlul palatului, pătura musculară.—14, pătura gland. lară.—16, micul complex.—17, corpul posterior al digastricului.—19, artera occipitală.—20, prelungirea inferioară sau laringiană a glandei parotide.—21, testutul cilio-grăsoa latero-laringian.—2, stălpul salpingo-laringian.—23, o. lingual.—24, v. facială.—25, m. buccinator.—26, a. facială.—R, măduva prelungită.—M. S, apofiza mastoidă.—M, maseterul.—P, plerugulul intern.—X, apofiza adontoidă.—A, T, atlasul.—P, cavitatea laringelui.—G, gâtjeul.—L, limba.

care pătrunde în interstițiul îngust dintre conductul auditiv și condilul maxilarului.

În acest spațiu lobulii glandulari aderă intim, și de o parte și de

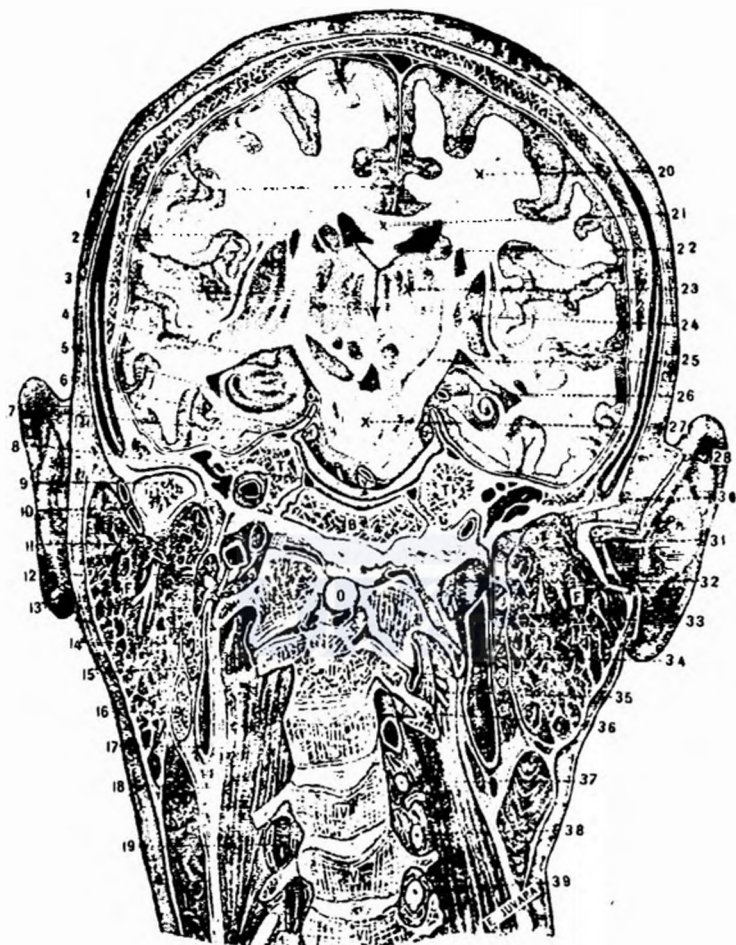


Fig. 35. Secțiune frontală ușor oblică dela dreapta la stânga și dinainte înapoi; în dreapta taie condilul maxilarului; în stânga taie conductul auditiv cartilagos.

1, secreta mare a creierului.—2, ventricul lateral.—3, ventriculul median.—4, al patrulea ventricul.—5, secreta mică.—6, n. trigemen.—7, sinusul petros superior.—8, sinusul petros inferior.—9, condilul maxilar.—10, vasele temporale superficiale.—11, parotidă.—12, apofiza atloidă și mușchii atlo-faringian.—13, m. stilo-hioidian.—14, m. digastric.—15, 16, ganglioni limfatici.—17, jugulară internă.—18, n. verno-c'eido-mastoidian.—19, a. vertebrală.—20, substanța albă.—21, corpul calos.—22, nucleul codat.—23, pătura otică.—24, nucleul lenticular.—25, capsula internă.—26, artera cerebrală.—27, protuberanță.—28, m. temporal.—29, urechia medie.—30, conductul auditiv.—31, pneumogasticul.—32, carotida internă.—33, apofiza transversă a atlasului.—34, al doilea nerv cervical.—35, apofiza transversă a atlasului.—36, al treilea nerv cervical.—37, al patrulea nerv cervical.—38, al cincilea nerv cervical.

alta și o inflamațiune a glandei se poate transmite fie articulației, fie conductului.

Extremitatea inferioară a parotidei este rotunjită; ea se scoară puțin dedesubtul unghiului maxilarului, rezemată pe acea lamă fibro-celuloasă care se întinde dela aponevroza sterno-mastoidianului la unghiul maxilarului.

În pereții fosei parotide există un număr de orificii prin care pătrund vasele și nervii.

Orificiul arterei carotide externe, așezat puțin deasupra unghiului maxilarului, este în parte ascuns sub marginea posterioară a osului. Orificiul carotidei este mărginit: înainte de apofiza stiloidă, de ligamentul stilo-maxilar și de inserțiunea stilo-glosului; înapoi de muschiul stilo-hioidian; în jos și în afară de o margine fibroasă ascuțită, concavă, formată de aponevroză.

Orificiul arterei maxilare interne, în formă de butonieră verticală, este mărginit: înainte și în afară de gâtul condilului; înăuntru și puțin înapoi de o mușcă fibroasă rezistentă, formată din unirea aponevrozii parotidiene profunde cu aponevroza pterigoidianilor, precum și de un număr de fibre mai solide, întinse dela osul timpanic la gâtul condilului, *ligamentul timpano-maxilar*.

Orificiul pentru vâna jugulară externă este așezat la partea inferioară a fosei, dedesubtul și puțin înapoi unghiului maxilarului.

Un orificiu mai mic există pentru ramura cervicală a facialului, așezat la partea internă a orificiului vănos.

Organele, vasele și nervii, cari străbat loja parotidă, cuprinse în masa glandei, sunt așezate dela suprafață în adâncime, în ordinea următoare:

Canalul lui Stenon și ramificațiunile lui ocupă planul cel mai superficial.

Facialul este așezat pe planul al doilea. Acest nerv, motor, pătrunde în conductul auditiv intern însoțit de nervul auditiv și de coarda lui Wrisberg. În fundul conductului organele se despart; facialul străbate singur un canal propriu, *canalul facialului*, săpat în peretele osos compact, care desparte cutia timpanului de celulele mastoidiene, iese din grosimea mastoidei, prin orificiul *stilo-mastoidian* și pătrunde în fosa parotidă. De aci facialul se îndreaptă în jos, înainte și puțin în afară, înconjurat cu grăsime. Această porțiune liberă a nervului poartă numele de porțiunea *extra-glandulară*.

După un traect de 10—15 mm. nervul pătrunde în țesutul glandei parotide, *porțiunea intra-glandulară*. În interiorul glandei trunchiul facialului se împarte în două ramuri: o ramură *temporo-facială*,

care se îndreaptă în sus spre arcada zigomatică și o ramură *cervico-facială* care se îndreaptă în jos spre unghiul maxilarului. Aceste ramuri, anastomozate prin mai multe arcade, constituiesc în interiorul glandei o rețea care, cuprinsă într'o foaie de țesut celular, împarte glanda într'o pătură profundă și o pătură superficială.

Din prima porțiune, sau extra-glandulară a facialului, nasc două ramuri:

Nervul recurent, filament subțire, înconjoară apofisa mastoidă, urmează jghiabul auriculo-mastoidian și se termină în mușchii dinapoia pavilionului: occipitalul, auricularul superior și auricularul posterior.

Nervul muschilor stilieni. — A doua ramură, mai voluminoasă, naște la nivelul vârfului mastoidei, din partea postero-internă a trunchiului, și se împarte: într'un filament pentru ventra posterioară a digastricului; un filament lung și subțire pentru mușchiul stilo-hioidian și un filament mai gros care se distribuie în mușchii stilo-faringian și stilo-glos.

Jugulara externă, așezată sub planul facialului, străbate vertical fosa parotidă pe toată lungimea. Născută în dreptul gâtului condilului, din unirea vinelor temporale cu câteva vine maxilare interne, jugulara iese din loja parotidei sub unghiul maxilarului unde pătrunde într'un canal aponevrotic. În acest loc jugulara externă se anastomizează cu vâna facială, printr'un canal îndreptat oblic în jos și înainte.

Carotida externă, însoțită de două vine, este așezată pe planul cel mai profund, fie complect înecat în țesutul glandular, dispozițiune mai rară, fie numai învelită de glandă pe partea ei posterioară și externă, dispozițiunea obișnuită. Carotida pătrunde în loja parotidei prin orificiul propriu ce am descris, se îndreaptă flexoasă în sus, urmează marginea maxilarului, de care este uneori complect acoperită, și se împarte la nivelul gâtului condilului în două ramuri: artera maxilară internă și artera temporală.

Artera maxilară internă pătrunde în fosa pterigo-maxilară, prin orificiul mai sus descris și înconjoară gâtul condilului pe care-și sapă un ușor jghiab.

Artera temporală se ridică spre fosa temporală și se împarte, după un scurt traect, în *temporală mijlocie* care pătrunde în dedublarea aponevrozii temporale și în *temporală superficială* care trece, peste arcada zigomatică, în regiunea temporală.

Auriculara posterioară, născută din carotida externă, de pe partea posterioară, la nivelul orificiului carotidian, se îndreaptă în sus și înapoi spre vârful mastoidei, culcată pe marginea anterioară a cor-

pului digastricului. Ajunsă la nivelul mastoidei, artera o înconjură alături de ramura recurentă a facialului, pătrunde în jghiabul auriculo-mastoidian, și se ramifică în pavilionul urechii și în fosa temporală.

Artera transversă a feței, naște din artera temporală puțin dedesubtul nivelului tuberculului condilului, se îndreaptă înainte și șerpuște la câțiva mm. dedesubtul arcadei zigomatice și paralel cu dânsa.

Vinele maxilare interne ieșite din fosa pterigo-maxilară, alături de artera maxilară, se unesc cu rețeaua care împrejurul gâtului condilului constituiește *confluentul carotidian superior*. Din acest confluent pornesc vinele carotidei și o anastomoză pentru vâna jugulară externă.

Vinele carotidei sunt de obicei în număr de două: una externă, mai voluminoasă și alta internă mai subțire.

Nervul pre-auricular, ramură a plexului cervical superficial, se ridică spre pavilionul urechii în lungul marginii anterioare a sternomastoidianului. Așezat mai întâi pe aponevroză, cuprins mai sus în dedublarea ei, pătrunde apoi dedesubtul aponevrozii, culcat în partea posterioară a glandei parotide. În această porțiune, intra-glandulară, nervul auricular este greu de disecat, căci ramurile nervului sunt numeroase, lobulii glandulari sunt mici și aderenți și pereții fibroși cari îi despart sunt groși și rezistenți.

Nervul auricular se împarte într'un mare număr de filamente subțiri cari se termină în pielea pavilionului urechii. Unele din aceste ramuri străbat din nou aponevroza, în grosimea căreia ele trebuie sculptate.

Nervul auriculo-temporal, ramură a nervului maxilar inferior, iese din fosa pterigo-maxilară prin acelaș orificiu ca și artera maxilară internă; apoi se îndreaptă spre fosa temporală cuprins, până la nivelul arcadei zigomatice, între lobulii glandei.

Auriculo-temporalul, în porțiunea cuprinsă în glandă, trimite mai multe anastomoze nervului facial și o mică ramură părții posterioare a articulațiunii temporo-maxilare.

Ganglionii limfatici se împart în ganglioni superficiali și profunzi.

Ganglionii superficiali sunt așezați, fie în pătura superficială a glandei, fie între glandă și aponevroză. Ei formează un lanț vertical, al cărui capăt superior este așezat alături de vâna temporală, în jghiabul dintre pavilionul urechii și tuberculul condilului. Acești gan-

glioni primesc vasele limfatice: din regiunea temporală, din regiunea sprâncenii, din partea externă a pleoapelor, dela frunte, de la obraz, dela pavilionul urechii și dela conductul auditiv.

Ganglionii profunzi sunt așezați mai jos, în grosimea glandei, alături de vâna jugulară externă și de artera carotidă. Primesc vasele limfatice: dela urechia mijlocie, din vălul palatului, din regiunea amigdalei și chiar din fosele nasale.

Regiunea parotidiană constituie o regiune chirurgicală din cele mai dificile, nu numai prin importanța organelor conținute, dar și prin strâmtoarea regiunii și adâncimea ei. Vasele sunt numeroase și importante și cea mai mică incizie sângerează abundent.

În tumorile parotidei, nu prea voluminoase, incapsulate și așezate spre partea superficială, operațiunea se poate face ușor, fără pericol pentru ramurile importante ale facialului.

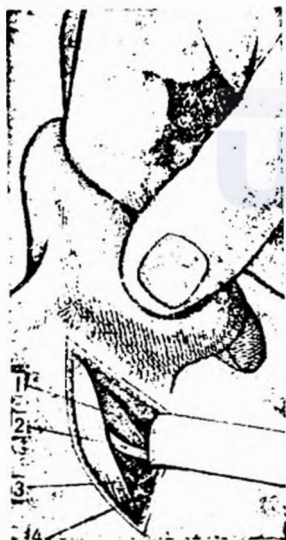

Fig. 36. Descoperirea nervului facial din partea dreaptă; un depărtător trage înainte glanda parotidă.

1, apofiza stiloidă.—2, n. facial.—3, sternomastoidianul.—4, glanda parotidă.

și de pe tendonul sternomastoidianului și se așează un depărtător care o trage înainte. Cu vârful sondei se recunoaște în fundul plăgii apofiza stiloidă. În spațiul dintre mastoidă și baza stiloidei, și mai jos înconjurând apofiza stiloidă, se găsește nervul facial, care este ușor disecat și ridicat pe sondă.

În tumorile dezvoltate în partea profundă sau în acele tumori cari au cuprins întreaga glandă, operațiunea este dificilă, reclamă golirea completă a lojii parotide cu toate organele ce conține, deci cu sacrificarea facialului. În aceste cazuri trebuie procedat cu o bună tehnică, izolând și legând pe rând diferitele pedicule. Plăgile mai profunde ale parotidei sunt grave fie din cauza emoragiei, fie prin secțiunea facialului. În aceste plăgi adânci, cu buzele greu de îndepărtat, este greu de prins și de legat vasele care dau. Putem fi nevoiți să legăm carotida primitivă sau carotida externă la origină.

DESCOPERIRI

Facialul.— Trunchiul facialului.— Urechea trasă înainte de ajutor, se face o incizie verticală, lungă de două degete, pe fața anterioară a mastoidei și pe partea superioară a sternomastoidianului. Se deslipește parotida de pe mas-

Ligamentul stilo-maxilar. — Se face o incizie oblic îndreptată dela vârful mastoidei la unghiul maxilarului. Se taie pielea, glanda parotidă și vâna jugulară externă, apoi cu sonda se deslipește în adâncime glanda și se așează un depărtător, care o trage în sus și înăuntru. Se recunoaște apofisa stiloïda; de pe vârful ei naște un arc fibros, ligamenul stilo-maxilar, care o leagă cu unghiul maxilarului.

Carotida externă. — În unghiul anterior al plăgii, indoită pe ligamentul stilo-maxilar, se găsește artera carotidă. Pe partea externă a stiloïdei, dedesubtul unei foițe apronevrotice, se recunoaște corpul subțire al mușchiului stilo-hiodian și, în afară, corpul posterior al digastricului.

REGIUNEA PRE-AURICULARA

Regiunea pre-auriculară, îngustă, de lărgimea unui deget, este așezată înaintea conductului auditiv cartilaginos.

Explorație. — Pipăind adânc, se simte rădăcina arcadei zigomatice și tuberculul condilului maxilar.

Artera temporală superficială, ramura terminală externă a carotidei externe, naște la nivelul feței interne a gâtului condilului maxilarului, se îndreaptă în sus, trece pe fața posterioară a condilului, înconjoară rădăcina posterioară a arcadei zigomatice și se împarte în două ramuri, cari se ramifică în pielea capului:

Ramura anterioară, flexuoasă, așezată puțin deasupra arcadei zigomatice, se îndreaptă înainte spre frunte.

Ramura posterioară se îndreaptă vertical, în sus, spre vârful eapului.

Vâna temporală superficială, așezată înapoia arterei, se continuă cu vâna jugulară externă.

Nervul auriculo-temporal, ramură a nervului maxilar inferior, se îndreaptă în afară, înconjoară într'un inel artera meningee medie, trece înapoia condilului între fibrele *ligamentului timpano-maxilar*, se anastomozează cu facialul și înconjoară arcada zigomatică, așezat sub vasele temporale.

DESCOPERIRI

Artera temporală, vâna temporală, nervul auriculo-temporal. — Se explorează depresiunea pre-auriculară. Ea are forma unui jghiab vertical, mărginit înapoi de fața anterioară a ante-tragusului, înainte de tuberculul zigomatic și de fața posterioară a condilului. Ținând pulpa degetului pe ridicătura pre-auriculară se imprimă mișcări maxilarului; se simte cum se îgyârtește sub piele tuberculul condilului.

În jghiabul pre-auricular se recunoaște, sub forma unei creste, rădăcina posterioară a arcadei zigomatice. Se face în fundul depresiunii pre-auriculare, călare pe arcada zigomatică, o incisiune cutanată, verticală. Se taie cu atenție lama fibro-celuloasă subcutanată; se descoperă artera temporală și înapoia ei vâna.

Nervul mai greu de găsit este așezat mai adânc, pe țesutul fibros care acoperă arcada în dreptul interstițiului dintre arteră și vână; îndepărtând aceste vase, nervul este găsit și ridicat pe vârful sondei.

REGIUNEA PTERIGO-MAXILARĂ

Regiunea pterigo-maxilară, sau clasic regiunea *fosei zigomatice*, are forma unei piramide trunchiate cu vârful în jos, așezată adânc sub baza craniului: înapoia tuberozității maxilarului superior, în afara faringelui și înăuntrul ramurii verticale a maxilarului inferior, care îi formează peretele extern. Pe schelet regiunea este mărginită de pereți incomplecți. Pe cadavru pereții osoși sunt complecți prin plănuri fibro-musculare, care închid regiunea din toate părțile, afară numai dinspre partea fosei temporale, cu care comunică prin *orificiul zigomatic*.

Raporturi. — Regiunea pterigo-maxilară se învecinează: la partea superioară cu etajul mijlociu al cavității cerebrale, cu fosa sfeno-maxilară, cu lobul sfeno-temporal al creierului; la partea internă cu faringele nasale, cu faringele bucal, cu regiunea amigdaliană; la partea anterioară cu sinusul maxilar, cu regiunea obrazului, cu cavitățile gurii; la partea externă cu regiunea parotidei și cu regiunea parotidomaseterină; la partea inferioară cu planșeul gurei, cu fosa sub-maxilară; la partea posterioară cu regiunea vaselor gâtului.

Explorațiune. — La partea externă a regiunii se simte ramura verticală a maxilarului inferior și, deasupra, arcada zigomatică, așezată la nivelul peretelui superior al regiunii. Dedesubtul arcadei zigomatice vârful degetului se infundă, puțin, într-o depresiune care corespunde știrbiturei sigmoidale. Prin acest loc, adevărata fereastră în planul osos, un ac poate fi înfipt în adâncimea regiunii, până pe apofisa pterigoidă care-i formează peretele intern, sau și mai adânc pe dinaintea acestei apofise, în foseta pterigo-maxilară. Prin știrbitura sigmoidală, se poate injecta o soluție anestezică pe nervul maxilar inferior, la eșirea lui din orificiul marele oval, pentru a obține anestesia câmpului în care acest nerv se distribuie. Tot pe aci se poate injecta alcool pe trunchiul nervului maxilar inferior, în nevralgiile lui.

Prin cavitatea gurii, înăuntru ramurei verticale a maxilarului inferior, se poate explora și partea anterioară a regiunii pterigo-maxilare.

Limitele regiunii. — **Pereții osoși,** — *Peretele superior, plaful* sau *planul sfeno-temporal*, de formă dreptunghiulară, este porțiunea din baza craniului cuprinsă, în sensul antero-posterior, între crăpătura sfeno-maxilară și articulația temporo-maxilară și în sensul transversal, între apofisa pterigoidă și creasta sfeno-temporală. Acest perete este format: înainte și înăuntru de *marea aripă a sfenoidului*; înapoi și în afară, pe o mică porțiune, de *temporal*. Pentru aceasta peretele superior este numit și *planul sfeno-temporal*.

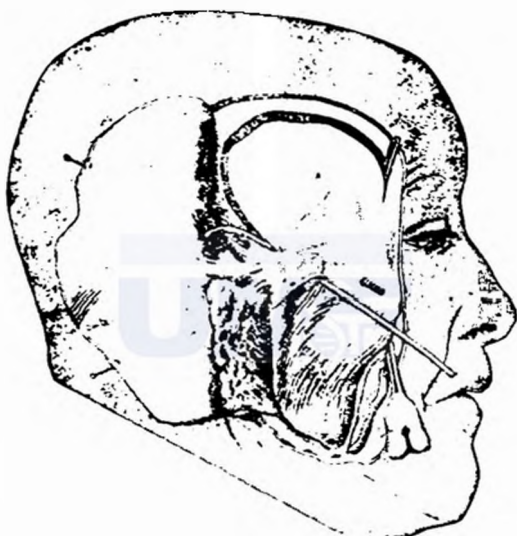


Fig. 37 — Disecțiunea regiunii. Prepararea planului format de aponevroza temporală, de arcada zigomatică și de maseter.

A, aponevroza. — Z, arcada zigomatică. — Un stilid și o sondă sunt trecute dedesubtul arcadei, la nivelul rădăcinilor ei, unde va fi secționată. — M, maxilarul — P, glanda parotidă.

Apofisa pterigoidă. — La partea internă a acestui plan, apofisa pterigoidă se inseră printr'o puternică bază. Apofisa pterigoidă se desface înapoi în două aripi: *o aripă internă* mai îngustă și *o aripă externă* cu mult mai largă. Înainte aceste două aripi se unesc, în unghi, după o mușche groasă, *marginea anterioară*, îndreptată oblic în jos și înainte. Înapoi aripele sunt despărțite printr'o scobitură, *fosa pterigoidă*. În baza apofisei este scobit *orificiul marele rotund*, care străbate baza craniului, îndreptat înainte și puțin în jos.

În vecinătatea marginii postero-interne a plafonului se găsesc două orificii: *orificiul marele oval*, așezat, mai înăuntru, aproape de piciorul pterigoidei și *orificiul micul rotund*, așezat în afară, pe partea externă a unui mic ghimpe osos, *spina sfenoidului*.

Marginea externă a plafonului este formată de *creasta sfeno-temporală* care, îndreptată dinainte înapoi, începe cu un tubercul mai mare, de forma unei piramide, *tuberculul sfenoidal*. Acest tubercul strămptorează intrarea în foseta pterigo-maxilară.

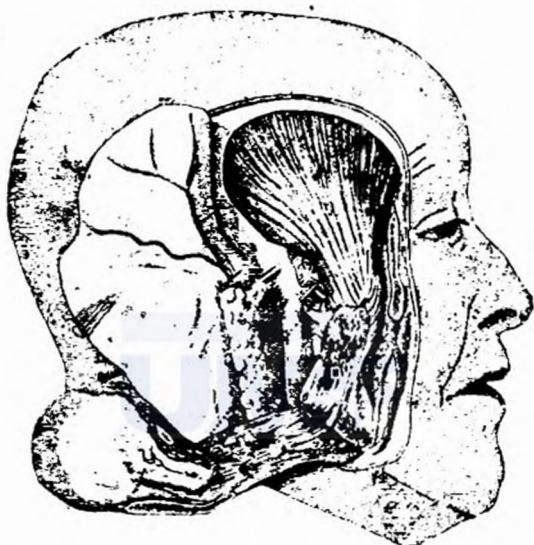


Fig. 33.— Disecțiunea regiunii. — Planul format de temporal și maxilar, de pe care a fost desinșerat maseterul. T, temporalul. — C, apoșsa coronoidă. — M, inserțiunile maseterului. — V, nervul și vasele maseterului, arhonate pentru a putea răsturna mușchilul.

Peretele intern al fosei pterigo-maxilare, foarte îngust pe schelet, este format numai de aripa internă a apofisei pterigoide; aripa externă a pterigoidei și fosa pterigoidă fac parte din regiune.

Pe cadavru peretele intern este lărgit, prelungit, înapoi și în jos, prin peretele lateral, a porțiunilor nasală și bucală, a faringelui.

Peretele extern, al fosei pterigo-maxilare, este format de fața internă a ramurii verticale a maxilarului inferior. Pe acest perete se vede: pe gâtul condilului *ghiabul arterei maxilare interne*; pe mijlocul ramurei verticale a maxilarului *orificiul superior al canalului dentar*, ascuns, în parte, dedesubtul unui ghimpe, *spina lui Spix*;

spre partea inferioară o suprafață rugoasă triunghiulară, pe care se inseră pterigoidianul intern. Această suprafață este brăzdată, tăiată în două, de jghiabul nervului milo-hioidian.

Deasupra crestei milo-hioidiene, pe începutul ei, se vede un jghiab puțin adânc, abia însemnat, jghiabul nervului lingual. La acest nivel nervul lingual ia contact cu osul.

Canalul dentar inferior este, mai întotdeauna, prelungit spre gâtul condilului cu un jghiab, din ce în ce mai larg.

La partea superioară ramura verticală a maxilarului este crestată de știrbitura sigmoidală, care desparte apofisa coronoidă de condil. () margine concavă, tăioasă, mărginește în jos știrbitura.

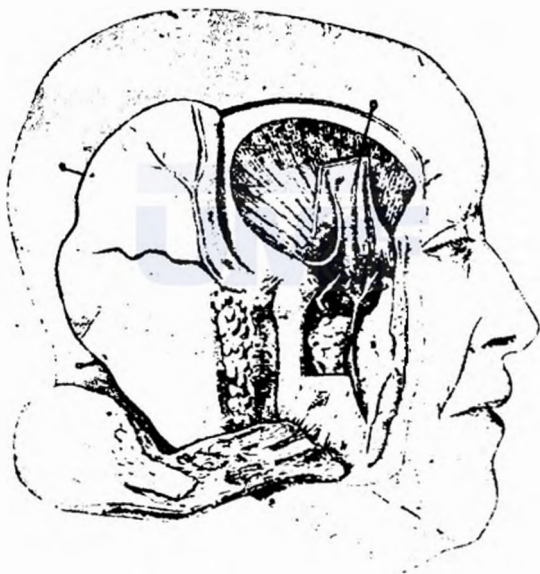


Fig. 39. — Disecțiunea regiunii — Fosa pterigo-maxilară este deschisă prin secțiunea colțului antero-superior al maxilarului inferior, colț care a fost ridicat dinpreună cu temporalul. T, temporalul. — B, ma. a de grăsime a lui Bichat, care triumfe o prelungire și în spațiul dintre temporal și pterigoidian.

Planul maxilarului inferior, prelungit în sus, împarte orificiul zigomatic în două jumătăți:

Peretele anterior, al fosei pterigo-maxilare, sau mai exact, peretele antero-extern, căci privește tot atât înapoi cât și în afară, este format de lama compactă, subțire, care măginește, în această parte,

sinusul maxilar. Această parte, umflată a maxilarului poartă numele de *tuberositatea maxilară*. Acest perete, plan sau ușor convex, prezintă uşoare jghiaburi în care sunt aşezate îndoiturile maxilare interne, care este lipită de planul osos, și mici orificii în dreptul cărora încep *canalele dentare posterioare*. Marginea superioară a acestui perete formează buza inferioară a crăpăturii *sfeno-maxilare*, prin care regiunea pterigo-maxilară comunică cu cavitatea orbitei. Pe această muchie, sub un mic cârlig aplecat în afară, începe *jghiabul sub-orbital*.

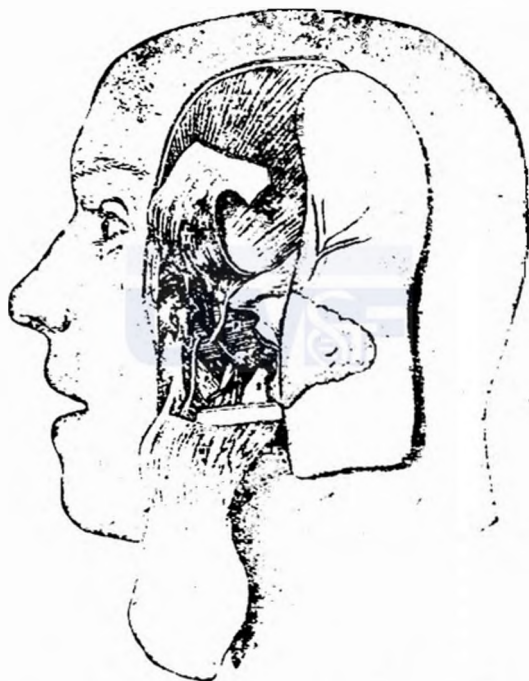


Fig. 40. Disecțiunea regiunii — Fosa pterigo-maxilară a fost mișcată larg deschisă printr-o rezecțiune mai înaltă a maxilarului inferior. Artera maxilară internă în varietatea externă a situației ei.

T, temporalul. — P, pterigoidienii. — S, ligamentul sfeno-maxilar. — M, maseleterul.

Foseta pterigo-maxilară, sau fundul fosei pterigo-maxilare. — Foseta pterigo-maxilară are, așezat adânc, la partea anterioară și internă, un mic diverticul de forma unei cavități piramidale cu vârful în jos. Intrarea, sau orificiul acestei fosețe, are forma unei crăpături,

mai mult sau mai puțin largi. Acest orificiu este micșorat, la partea superioară, prin *tuberculul sfenoidal*, eminență osoasă, în formă de piramidă cu vârful în jos, mai mult sau mai puțin dezvoltată. Foseta pterigo-maxilară este mărginită de trei pereți:

Peretele posterior este format de marginea anterioară groasă, oblică în jos și înainte, a apofisei pterigoide. La partea superioară, tăiat în piciorul pterigoidei, există *orificiul marele rotund*. Înăuntrul acestui orificiu, despărțit printr'o creastă, se găsește *orificiul canalului vidian* și mai înăuntru canalul *pterigo-palatin*. Intrarea acestui canal, lărgită în pâlnie ca un vestibul, constituie *cavitatea infundibuli-formă*.

Peretele anterior, vertical, este format de porțiunea cea mai internă a tuberozității maxilare.

Peretele intern, foarte subțire, este constituit de lama verticală a palatinului, perforată la partea superioară de *orificiul sfeno-palatin*. Prin acest orificiu foseta pterigo-maxilară comunică cu fosele nasale.

La partea superioară, spre bază, foseta pterigo-maxilară este deschisă și comunică cu orbita, prin porțiunea cea mai internă a crăpăturii sfeno-maxilare.

Spre vârful fosetei, pereții, mai sus descriși, se reunesc într'o mică pâlnie, din care începe *canalul palatin posterior*. Alături de acest orificiu se mai pot găsi unul sau mai multe orificii mai mici, *canalele palatine accesorii*. Toate aceste orificii se deschid în partea posterolaterală a bolții palatine.

Disecțiune. — Regiunea pterigo-maxilară se disecă, mai ușor, pe o jumătate din cap, fixată, cu cue, pe o planșetă.

În fosa temporală se face o incizie curbă cu concavitatea în jos care începe de deasupra urechii, trece prin fosa temporală, se scoboară pe marginea externă a orbitei, apoi pe marginea anterioară a maseterului, până pe marginea inferioară a maxilarului inferior; de aci incizia se îndreaptă înapoi și se termină pe unghiul posterior al acestui os. În fosa temporală țesuturile sunt tăiate dintr'odată până pe aponevroză; în regiunea orbito-maxilară ele sunt tăiate până pe os; în regiunea maseterului sunt tăiate până pe masa grăsoasă a lui Richat și mai jos, până pe maseter.

Lamboul astfel croit este disecat repede, descoperind dintr'odată aponevroza temporală și fața externă a maseterului. Lamboul răsturnat, peste ureche, se disecă ușor, pe fața lui profundă, glanda parotidă și se urmăresc puțin, ramurile nervului facial, cuprinse în glandă. Se disecă apoi, curat, fața externă a maseterului.

Pe sub marginea anterioară a maseterului se introduce, dedesubtul arcadei zigomatice, în fosa temporală, o sondă canelată al cărei vârf îndoit este scos, prin aponevroza temporală, imediat alături de marginea anterioară a fosei temporale. Pe sondă se lunecă un ferăstrău fir, ferăstrăul lui Gigly, și se taie complet osul, îndreptând secțiunea înainte spre orbită. Se taie apoi arcada și la nivelul rădăcinii ei posterioare. Între secțiunile arcadei, aponevroza temporală este incizată după o linie curbă, apoi porțiunea de aponevroză ținând de arcadă este disecată, urmând pătura de grăsime așternută pe fața externă a temporalului. Fibrele maseterului care se inseră pe aponevroză sunt păstrate. Lamboul aponevrotic dimpreună cu arcada sunt răsturnate; se descoperă și se disecă fața profundă a maseterului, despărțindu-l de temporal; se întâlnesc și se disecă nervul și vasele maseterine care sunt tăiate, pentru a putea răsturna maseterul care este desinserat de pe maxilar, până în vecinătatea marginii lui inferioare. Acest nou lambou, compus din aponevroza temporală, arcada zigomatică și maseter, este răsturnat în jos și înainte.

În ramura verticală a maxilarului, descoperită și curățată pe toată întinderea, se secționează, printr'o tăetură în L, tot colțul antero-superior format din apofisa coronoidă și baza ei. Această secțiune este de o execuție delicată căci trebuie astfel făcută încât țesuturile așezate înăuntrul maxilarului să nu fie deloc stricate sau deplasate. În acest scop, aceste țesuturi sunt protejate cu o spatulă de metal, lunecată sub fața internă a maxilarului. Apoi osul este mai întâi perforat, pe două linii unite în L, de un număr de mici orificii așezate la câțiva mm. unul de altul; în urmă, cu o daltă subțire, se secționează podurile de os rămase între aceste orificii.

Apofisa coronoidă, astfel despărțită dimpreună cu o întinsă porțiune din ramura verticală a maxilarului, este ridicată, spre fosa temporală, deodată cu temporalul care se inseră pe dânsa. Fața profundă a temporalului fiind astfel descoperită, se disecă inserțiunile lui profunde. Prin rezecția coronoidei, dimpreună cu porțiunea din maxilar care o învecinează, regiunea pterigo-maxilară este destul de larg deschisă, pentru a putea bine vedea și diseca în interiorul ei.

Suprapunerea planurilor. — Știrbitura sigmoidală este închisă: în jumătatea anterioară de tendonul temporalului; în partea posterioară de o foaie fibro-celuloasă, *septul sigmoidal*, perforat de nervul și vasele maseterine.

Porțiunea sub-zigomatică a muschiului temporal reprezintă primul plan muscular, din regiunea pterigo-maxilară. *Pătura profundă*

a acestui muschiu formează o porțiune groasă care naște, prin fasciculi fibroși și prin fibre cărnoase, pe toată întinderea crestei sfeno-temporale. Fascicolul tendinos, cel mai puternic, se desprinde de pe

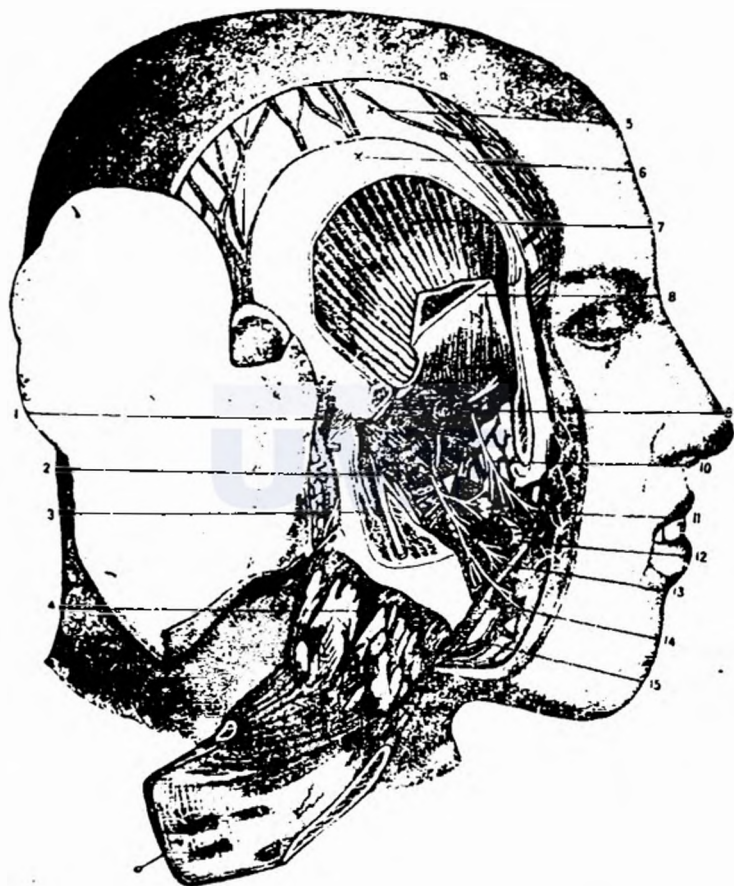


Fig. 41. Regiunea pterigo-maxilară, conținutul ei. Artera maxilară internă în pozițiunea varietatea externă

1, pterigoidianul extern — 2, n. dentar inferior — 3, n. lingual — 4, maseterul — 5, planul epicranian — 6, spongioza temporală — 7, m. temporal — 8, porțiune de maxilar ridicată cu temporalul — 9, a. maxilară laterală — 10, a. și n. dentar — 11, glandele dimprei — 12, canalul lui Warton — 13, n. bucal — 14, n. facial — 15, a. facială.

tuberculul sfenoidal. Intre diferiții fasciculi se văd interstițiile prin care pătrund, în interiorul muschiului, nervii și vasele temporale profunde.

O pătură de grăsime, moale, umple interstițiul dintre temporal și pterigoidieni. În această grăsime, care nu este decât o prelungire a masei de grăsime numită bula lui Bichat, se disecă un bogat plex vascular, așezat împrejurul ramurilor arterei maxilare.

Muschii pterigoidieni. — Sub pătura de grăsime mai sus descrisă, disecată și răsturnată înainte, se descoperă un plan muscular format de cei doi pterigoidieni: extern și intern. Pterigoidianul extern este așezat la partea superioară, pe un plan mai extern; pterigoidianul intern este așezat mai jos, pe un plan mai intern. Acești doi mușchi, născuți înainte și înapoi pe apofiza pterigoidă, inserați în-




Fig. 42. Regiunea pterigo-maxilară stângă deschis pe la partea superioară rezecând, în cea mai mare parte, planul sfeno-temporal care o dă sparte de cavitatea cerebrală. Ramurile nervului maxilar inferior trec în întregime între planul sfeno-temporal și pterigoidianul extern.

1, n. optic. — 2, n. motor ocular comun — 3, pedunculul creierului — 4, artera basilară — 5, sinusul longitudinal superior — 6, n. olfactiv. — 7, ganglionul lui Gasser — 8, n. maxilar inferior — 9, trunchiul temporomazeteric. — 10, n. temporal profund mijlociu. — 11, n. maxilar superior. — 12, n. temporo-bucal.
E, pterigoidianul extern. — T, temporalul.

poi și mai în afară pe ramura verticală a maxilarului, sunt despărțiți printr'un unghiu ascuțit și mărginesc, împreună cu maxilarul, un spațiu adânc prismatic pe care l-am numit *triunghiul inter-pterigo-maxilar*. În acest spațiu sunt așezate, după cum vom vedea, cele mai multe din ramurile nervului maxilar inferior, precum și artera maxilară internă, cu o parte din ramurile ei, și numeroase vene.

Muschiul pterigoidianul extern. — Pterigoidianul extern sau superior, gros, scurt, puternic, de forma unei piramide cu baza înainte este constituit din doi fascicoli: un fascicol superior și un fascicol inferior.

Fascicolul superior, sau sfenoidal, naște: prin fibre cărnoase, pe jumătatea anterioară a feței inferioare a marelui aripi a sfenoidului și, prin fascicoli fibroși, pe jumătatea anterioară a crestei sfeno-temporale. Acești fascicoli se încrucișează cu fascicoli porțiunii profunde a temporalului.

Fascicolul inferior sau pterigoidian naște, prin fibre cărnoase și lamele tendinoase, pe fața externă, marginea anterioară și marginea posterioară a aripii externe a apofisei pterigoide.

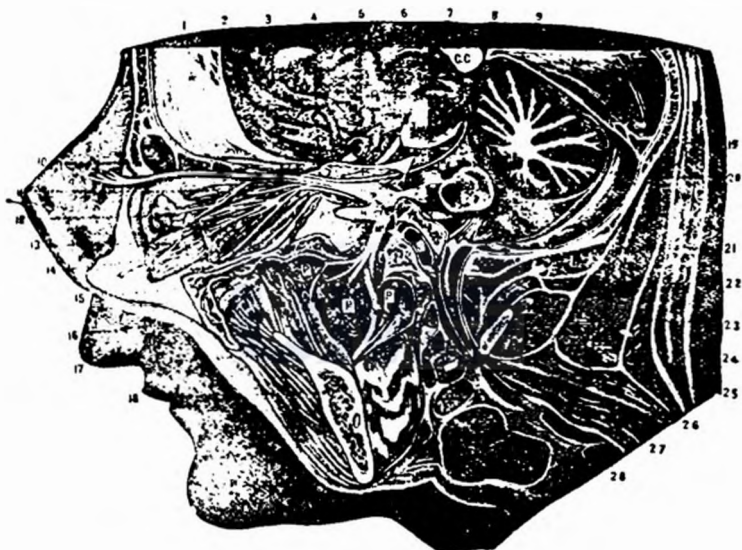


Fig. 43. Regiunea pterigo-maxilară stângă văzută pe o secțiune dinainte înapoi ușor oblică dela dreapta la stânga.

1, secreta cerebrului — 2, n. frontal — 3, n. oftalic — 4, n. optic — 5, n. motor ocular comun — 6, n. patetic — 7, n. trigemen — 8, n. auditiv — 9, pedunculul crei rașului — 10, sinusul sfenoidal — 11, n. lacrimal — 12, glanda lacrimată — 13, m. dreptul extern al ochiului — 14, n. micului oblic — 15, osul malar — 16, temporalul — 17, maseterul — 18, maxilarul inferior — 19 — 21, sinusul transvers — 20, secreta cr. eragului — 22, jugulera internă: înainte se vede capătul și osului pietros inferior care străbate baza craniului, și se deshide deasupra de jos, sub baza craniului, în jugulara internă — 23, aponevroza stilo-faringiană — 24, stilo-faringianul — 25, stilo-hioidianul — 26, digastriul — 27, stilo-glozul — 28, sterno-mastoidianul — CC, corpul calos — O, n. oitalmic — M, n. maxilar superior — N, n. maxilar inferior — C, carotida internă în canalul ei în temporal — P, pterigoidianul extern — S, apofiza stiloïdă.

Acești doi fascicoli ai pterigoidianului, îndreptați cel superior orizontal înapoi, cel inferior oblic în sus și înapoi, se unesc și se inseră, prin fascicoli fibroși scurți și prin fibre cărnoase, pe *fațeta triunghiulară*, rugoasă de pe fața anterioară a gâtului condilului, pe marginea anterioară a meniscului, din articulația temporo-maxilară și pe capsula acestei articulații. În interstițiul dintre acești doi fascicoli, alături de apofiza pterigoidă, trece artera maxilară internă,

în varietatea ei profundă. Uneori interstițiul dintre cei doi fascicoli este complet închis cu o pătură subțire de fibre musculare. Între fața

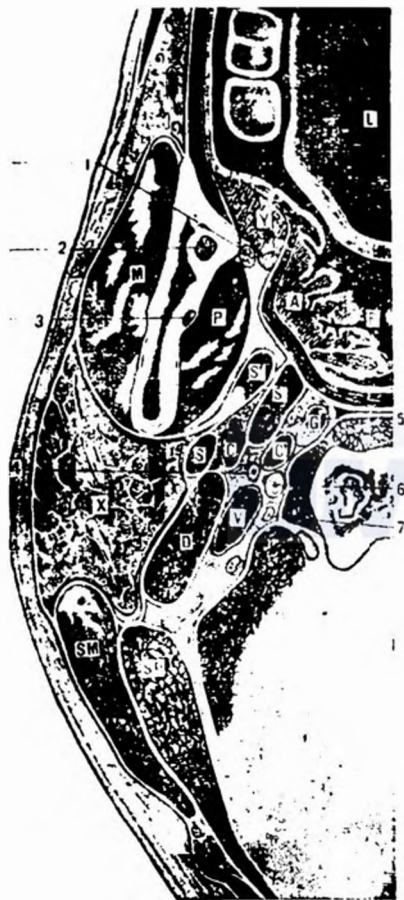

Fig. 44. Secțiune transversală a capului prin treimea inferioară a maxilarului inferior.

L, limba — Y, glanda retro-molară — A, amigdală, — F, faringele. — M, măselele. — P, pterigoidianul intern — S, m. stilinel; în afara și înapoi stilo-hioidianu; înaintea, în mijloc, stilo-glosul; înăuntru și înapoi stilo-faringianul. — C, carotida externă. — D, digastricul. — X, glanda parotidă — SM, sterno-mastoidianul — SP, spleniul. — 1, n. lingual. — 2, n. dentar. — 3, milo-hioidianul — 4, n. marele hipogloz. — 5, n. glosio-faringian. — P, ganglionul cervical superior al simpaticului — 7, n. pneumogastric

superioară a pterigoidianului extern și jumătatea posterioară a planului sfeno-temporal există un interstițiu, plin cu țesut celular, pe unde se poate ajunge pe orificiul marele oval. Prin acest interstițiu trec câteva din ramurile nervului maxilar inferior, nervii: temporo-masterin, nervul temporal mijlociu, precum și mici artere și vine plexiforme.

Inervație. — Primește mai multe filamente din nervul temporo-bucal, ramură a maxilarului inferior.

Acțiune. — Când se contractă mușchii din ambele părți maxilarul este puternic ridicat și propulsat. Când numai un singur mușchi se contractă, maxilarul este tras, oblic înainte și pe lături, în partea opusă.

Triunghiul inter-pterigo-maxilar este spațiul, prismatic, triunghiular, mărginit de cei doi pterigoidieni și de marginea posterioară a maxilarului inferior. În acest spațiu, într'o masă de grăsime moale, se găsesc înecate numeroase vase și nervi.

Pentru a putea mai bine studia conținutul acestui spațiu, se extirpă pterigoidianul extern, tăiat mai întâi în de inserțiunea lui pe condil. Muschiul, astfel eliberat din această parte, este tras înainte și de-

sinserat, fibră cu fibră, de pe apofisa pterigoidă și de pe planul sfeno-temporal, disecând, cu atenție și păstrând, toate filamentele nervoase și vasele care-l străbat.

Arterele. — Carotida externă, la nivelul gâtului condilului maxilarului, se împarte în două ramuri terminale: maxilara internă și temporală superficială.

Artera maxilară internă, lipită de fața internă a gâtului condilului, pe care-l scobește într'un ușor jghiab, intră în triunghiul pterigo-maxilar printr'o *butonieră*, tăiată în aponevroza interpterigoidiană. De aci artera se îndreaptă, așezată alături de pterigoidianul extern, spre *orișciul fosetei pterigo-maxilare* în care pătrunde.

Artera maxilară poate ajunge în foseta pterigo-maxilară *pe două drumuri deosebite*, de unde două dispozițiuni sau varietăți. O varietate externă și o varietate internă.

În varietatea externă, artera maxilară trece pe sub marginea inferioară a pterigoidianului extern și urmează interstițiul dintre acest mușchi și mușchiul temporal.

În varietatea internă, artera maxilară urmează fața profundă a pterigoidianului extern, pe care apoi îl străbate trecând, aproape de aripa pterigoidei, între fascicoliul lui. Această din urmă pozițiune a arterei maxilare este mai comună ca cea precedentă.

Distribuțiunea arterei maxilare variază, puțin, pentru cele două tipuri. Iată ordinea în care nasc de obicei, ramurile maxilare în varietatea internă care, după cum am spus, este mai comună.

Ramuri articulare, arteriole mici, pentru articulația temporo-maxilară.

Trunchiul temporo-maseterin, se îndreaptă în afară, înconjoară marginea inferioară și fața anterioară a pterigoidianului extern și, sub fața profundă a temporalului, se împarte: în artera maseterină și artera temporală profundă posterioară.

Artera maseterină, oblică în jos și înainte, trece prin știrbitura sigmoidală și pătrunde în fața profundă a maseterului.

Artera temporală profundă posterioară înconjoară marginea temporo-sfenoidală, aproape de rădăcina arcadei, și pătrunde în grosimea părții posterioare a temporalului.

Artera dentară inferioară se îndreaptă oblic în jos, înainte și în afară, și pătrunde în orificiul dentar, dimpreună cu nervul dentar.

Artera dentară naște uneori din trunchiul temporo-maseterin.

Artera meningee medie, în porțiunea ei extra-craniană, lungă de 15--20 mm., se ridică oblic, înăuntru și înainte, și pătrunde în *orișciul micul rotund*.

În varietatea externă a maxilarei interne, artera meningeae naște pe fața externă a pterigoidianului extern, înconjoară într'un lung cârlig marginea lui inferioară și trece pe fața profundă a muschiului.

Artera temporală profundă mijlocie trece în afară, sub fața profundă a temporalului, prin interstițiul dintre pterigoidianul extern și planul sfeno-temporal, însoțită de nervul cu acelaș nume. Artera temporală mijlocie poate să nască și din trunchiul temporo-maseterin. Într'un caz sau în cellalt, artera pătrunde în partea mijlocie a feței profunde a temporalului, alături cu nervul temporal mijlociu.

Trunchiul temporo-bucal naște din maxilara internă, din porțiunea cuprinsă între fascicolii pterigoidianului extern sau, ceva mai înainte, la eșirea arterei din acest interstițiu.

Trunchiul temporo-bucal se împarte în artera temporală profundă anterioară și în artera bucală.

Artera temporală profundă anterioară se ridică și pătrunde în partea anterioară a temporalului.

Artera bucală, flexuoasă, se scoboară mai întâi vertical spre muschiul buccinator, apoi șerpuieste pe fața externă a acestui muschiu, așezată aproape de marginea alveolară a maxilarului inferior.

Maxilara internă după ce a eșit dintre fascicolii pterigoidianului extern se așează pe fața posterioară a tuberozității maxilarului, pe care descrie o șerpuitură, uneori un cerc, apoi pătrunde în foseta pterigo-maxilară. În porțiunea ei tuberozitară maxilară internă mai dă următoarele ramuri:

Alveolara superioară, flexuoasă, liberă în prima porțiune, se lipește mai jos de tuberozitatea maxilarului și se îndreaptă înainte, așezată deasupra marginei alveolare, alături de inserțiunile buccinatorului.

Artera sub-orbitală, descrie o curbă, se așează în jghiabul sub-orbital și pătrunde în canalul cu acelaș nume. Însoțită de nervul sub-orbital se termină, împărțită într'un buchet de ramuri, în regiunea obrazului.

În foseta pterigo-maxilară artera maxilară internă, în ultima ei porțiune, mai dă o serie de ramuri ce vom descrie cu foseta pterigo-maxilară.

În varietatea externă a arterei maxilare ramurile ei: maseterina, temporalele profunde, dentara, bucala nasc la rând; unele se îndreaptă în sus spre fosa temporală, altele în jos. Artera meningeae medie naște în vecinătatea gâtului condilului, sub marginea pterigoidianului extern, pe care o înconjoară, cuprinzând-o într'un cârlig, apoi se îndreaptă în sus și înăuntru, spre orificiul micul rotund.

Nervii. — Nervul maxilar inferior, ramură posterioară a ganglionului lui Gasser, ese din craniu prin *orificiul oval*, tăiat în baza craniului. După un traect de câțiva mm. trunchiul se împarte în două ramuri terminale: o ramură anterioară și externă, dentarul inferior, și o ramură posterioară și internă, lingualul.

Nervul dentar inferior se îndreaptă în jos, în afară și puțin înainte și pătrunde, sub spina lui Spix și a ligamentului stilo-maxilar, în canalul dentar inferior, dimpreună cu artera dentară. Puțin deasupra orificiului canalului dentar, nervul dentar dă naștere nervului milo-hoidian.

Nervul milo-h'o'dian, filament subțire, este așezat în jghiabul cu acelaș nume, care străbate, oblic în jos și înainte, câmpul de inserțiune al pterigoidianului intern. Eșit de sub inserțiunile pterigoidianului, nervul pătrunde în fosa sub-maxilară și se împarte în filamente pentru muschii milo-hoidian și pentru corpul anterior al digastricului.

Nervul lingual, mai gros ca un chibrit, îndreptat mai oblic înainte, decât dentarul, se desparte de dânsul sub un unghiu ascuțit, lunecă sub marginea inferioară a pterigoidianului extern, pătrunde în interstițiul care desparte pterigoidianul intern de maxilar și de aci în planșeul gurii, așezat deasupra glandei sub-maxilare. La partea anterioară a interstițiului dintre maxilar și pterigoidianul intern *lingualul este așezat sub mucoasa bucală*, culcat, pe o lungime de un cm., pe maxilar pe care îl scobește de un ușor jghiab. Acest loc, unde



Fig. 45. Schemă arătând distribuția nervului maxilar inferior. 1, n. temporal profund mijlociu. — 2, n. temporal profund posterior, născut din bifurcațiunea trunchiului temporo-maxilar. — Nervul maseterin se îndreaptă în sus și în afară. — 3, n. stinculo-temporal. — 4, pterigoidianul extern. — 5, n. dentar inferior. — 6, pterigoidianul intern. — 7, n. temporal profund anterior născut din bifurcațiunea trunchiului temporo-bucal. Nervul bucal se îndreaptă în jos, în afară și înainte.

nervul lingual este în raport direct cu maxilarul, se găsește la nivelul ultimei molare, deasupra rădăcinii crestei milo-hoidiene.

Marginea posterioară a nervului lingual se unește cu coarda timpanului care, îndreptată oblic în jos și înainte, ese din urechia medie prin scisura lui Glaser. (Glaser, anatomist elvețian 1629—1675).

Mai întotdeauna coarda timpanului se unește cu lingualul la nivelul

marginiei inferioare a pterigoidianului extern. Se pot găsi anastomoze și între lingual și dentar.

Din nervul maxilar inferior, de îndată ce a eșit din orificiul oval, nasc următoarele ramuri colaterale:

Nervul auriculo-temporal naște, prin două rădăcini, printre-cari una provine deseori din nervul dentar, se îndreaptă transversal în afară, încrucișează artera meningee medie pe care o cuprinde într'o brătară și înconjoară condilul maxilarului. La acest nivel nervul este așezat, în țesutul fibros dinapoia capsulei articulare, alături de artera maxilară.

Ajuns în fosa parotidă nervul auricular se ridică spre fosa temporală, așezat alături și înapoia arterei temporale.

Trunchiul temporo-maseterin, așezat în interstițiul dintre pterigoidianul extern și baza craniului, puțin înaintea articulației temporo-maxilare, se îndreaptă transversal în afară. Ajuns pe marginea planului sfeno-temporal trunchiul nervos se împarte: în nerv maseterin și nerv temporal profund posterior.

Nervul maseterin, mai voluminos, se îndreaptă în jos, în afară și înainte, trece prin scobitura sigmoidală și pătrunde în fața profundă și în marginea posterioară a maseterului.

Nervul temporal profund posterior, mai subțire, se ridică spre fosa temporală și pătrunde în partea posterioară a mușchiului temporal, dimpreună cu artera omonimă.

Nervul temporal profund mijlociu, se îndreaptă în afară și puțin înainte, trece prin partea anterioară a interstițiului dintre plafon și pterigoidianul extern sau, uneori, prin grosimea pterigoidianului extern, se ridică și pătrunde în partea mijlocie a mușchiului temporal.

Trunchiul temporo-bucal, se îndreaptă în afară și înainte, trece prin grosimea fascicolului superior al pterigoidianului extern, căruia îi dă filamente, și se împarte în două ramuri terminale: nervul temporal profund anterior și nervul bucal.

Nervul temporal profund anterior pătrunde în partea anterioară a mușchiului temporal.

Nervul bucal se scoboară vertical, pe fața externă a pterigoidianului, spre partea posterioară a marginii alveolare a maxilarului inferior, apoi se îndreaptă înainte și se aplică pe fața externă a buccinatorului, mai aproape de inserțiunea lui pe maxilarul inferior.

Nervul pterigoidianului intern naște de pe partea antero-internă a trunchiului nervului maxilar sau, uneori, din începutul nervului lingual. De aci filamentul se îndreaptă vertical în jos, trece prin ori-

ficiul pterigo-spinos, și pătrunde în marginea posterioară și fața internă a pterigoidianului intern. Nervul pterigoidianului intern este așezat în interstițiul dintre pterigoidianul intern și peristafilinul extern.

Nervul sau nervii pterigoidianului extern, filament sau filamente subțiri.

Nervul recurent, ramură subțire, naște de pe partea externă a trunchiului nervului maxilar, pătrunde în craniu, alături de artera meningee medie, și se distribuie în dura-mater.

Orificiul pterigo-spinos. — Partea internă a spinei sfenoidalului este unită cu partea superioară a marginii aripii externe a pterigoidei printr'o *fâșie fibroasă*. Aceasta constituie un mic ligament care mărginește în jos un orificiu oval, orificiul spino-pterigoidian.

Ganglionul otic, ganglionul lui Arnold, este o mică masă brună, de mărimea unui bob de cânepă, așezat pe marginea internă a nervului maxilar inferior, la nivelul originii nervului dentar. Pentru a putea descoperi și diseca mai ușor acest ganglion se rezeacă, cu dalta, partea posterioară și externă a rădăcinii apofisei pterigoide, porțiunea care învecinează orificiul oval. (Arnold, anatomist german).

Rădăcina motrice a ganglionului otic provine: parte din *nervul masticator* care reprezintă porțiunea motrice a maxilarului inferior, parte din nervul facial, din ramura lui *nervul micul petros superficial*.

Rădăcina sensibilă provine din nervul lui Jacobsohn, ramură a glosso-faringianului, prin *micul nerv petros profund*. (Jacobsohn, medic bavarez din prima jumătate a secolului XIX).

Rădăcina simpatică provine din plexul care înconjoară carotida internă.

Vinele. — Numeroase vine, uneori voluminoase, însoțesc diferitele ramuri ale arterei maxilare. Aceste vine, în interstițiul dintre temporal și pterigoidianul extern, constituiesc o rețea foarte bogată, cu pereții subțiri, înecată într'o grăsime moale; disecțiunea lor este delicată.

Aponevroza inter-pterigoidiană. — O lamă fibro-celuloasă, perforată de mai multe orificii prin care trec vase și nervi, desparte cei doi muschi pterigoidieni. Această aponevroză, subțire și celuloasă la partea internă și anterioară, se îngroașe la partea postero-externă unde, fibroasă, albă, sidefoasă, constituie ligamentul *sfeno-maxilar*.

Ligamentul sfeno-maxilar este o fâșie, de forma unui triunghiuri ascuțit cu baza în jos, care se inseră: în sus pe *apofisa sfenoidului*, în jos pe *spina lui Spix*.

Muschiul pterigoidianul intern. — Pterigoidianul intern, muschi puternic, scurt, gros, lăţit transversal, oblic îndreptat în jos, înapoi şi în afară, se întinde dela apofisa pterigoidă la unghiul maxilarului. Pterigoidianul intern naşte, în sus şi înăuntru, în *fosa pterigoidă*, scobitura dintre cele două aripi a apofisei pterigoide, prin faşii

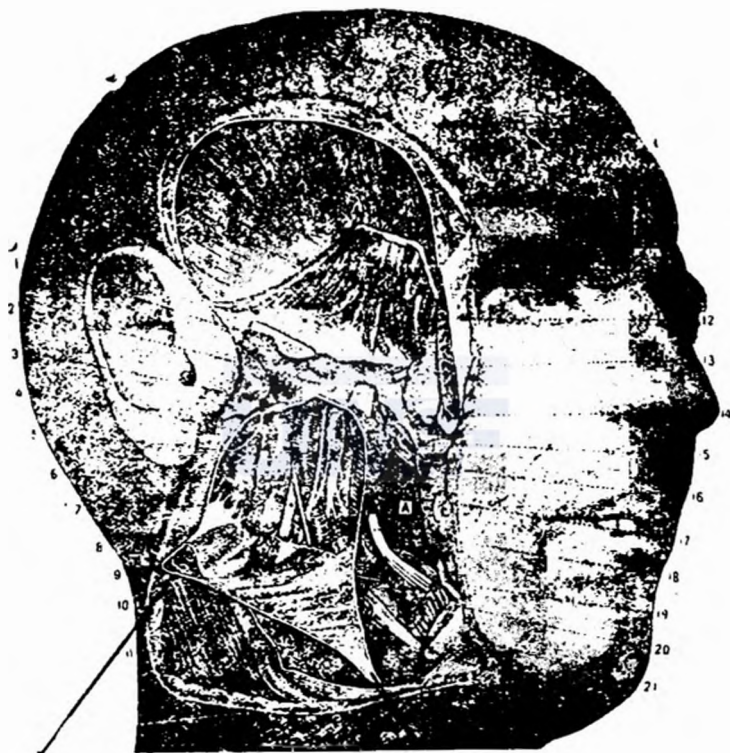

Fig. 45. Peretele posterior al regiunii pterigo-maxilare. — Organele aşezate înafăra acestui perete.

1 şi 13, secţiunea posterioară şi secţiunea anterioară a arcadei zigomatice. — 2, n. maxilar inferior. — 3, secţiunea apofisei stiloide — 4 şi 21, digastricul. — 5, v. jugulară internă. — 6, carotida internă. — 7, pneumogastricul. — 8 şi 9, stilo-hioidianul. — 10, stilo-faringianul. — 11, fosa glandei sub-maxilare. — 12, temporalul. — 14, peristafilinul extern. — 15, pterigoidianul intern. — 16, nările simpatice — 17, constrictorul superior. — 18, n. hipoglos. — 19, stilo-gloz. — 20, glanda sub-maxilară. — A, peretele faringelui.

tendinoase amestecate cu fasciculi cărnoşi şi pe faţa externă şi inferioară a *tuberculului piramidal* al palatinului, printr'un puternic fascicul tendinos. Această porţiune inferioară, a capătului superior al pterigoidianului intern, acopere pterigoidianul extern şi-l cuprinde

într-o îndoitură. În jos și în afară, pterigoidianul intern se inseră, prin fâșii fibroase suprapuse și prin fascicoli cărnoși, pe întreaga suprafață triunghiulară, rugoasă, întinsă pe fața internă a unghiului maxilarului inferior.

Pterigoidianul intern depășește cu mult în jos marginea inferioară a pterigoidianului extern. Dedesubtul acestui muschi, pe fața ex-

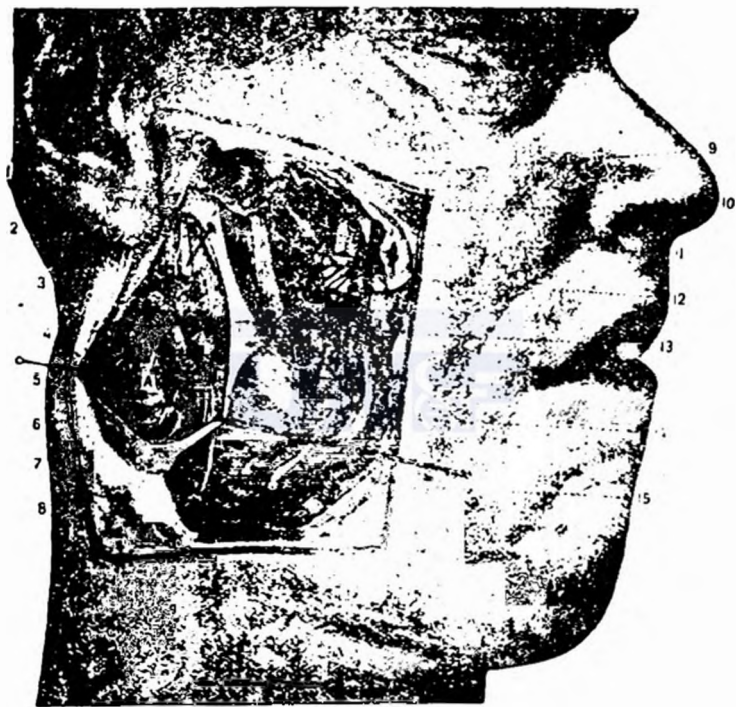


Fig. 47. Peretele posterior al regiunilor pterigo-maxilară și parotidiană. 1, inserțiunea aponevrozi interpterygoidiene, ligamentul seno-maxilar. — 2, v. facial. — 3, m. stilo-faringian. — 4, vârful stiloidei. — 5, carotida externă — 6, ligamentul stilo-maxilar desințat de pe marginea maxilarului. — 7, stilo-glosul. — 8, v. jugulară externă — 9, inserțiunile zgomatice ale maseterului. — 10, peristafiliul extern. — 11, porțiunea îngroșată a aponevrozi stilo-faringiene. — 12, inserțiunile pterigoidienilor. — 13, colector vănos latero-faringian. — 14, pterigoidianul intern. — 15, maseterul. —

ternă a pterigoidianului intern sunt culcate două cordoane albe: nervul dentar inferior și nervul lingual.

Inervație: Filamente din nervul maxilar inferior.

Ațiune: Elevator al maxilarului, ca și maseterul.

Peretele intern al regiunii pterigo-maxilare. — Înăuntrul pte-

rigoidienilor, regiunea este închisă de peretele intern. Acest perete, de forma dreptunghiulară, este format, pe o mică porțiune, la partea antero-superioară, de aripa internă a apofisei pterigoide, iar pe restul întinderii de peretele lateral a porțiunii superioare și mijlocii a faringelui. O foiță fibro-celuloasă subțire, *aponevroza faringelui*, acoperă peretele faringelui. Constituția acestui perete va fi descrisă cu regiunea faringelui.

Peretele posterior al regiunii pterigo-maxilare, îndreptat oblic în afară, în jos și înainte, este format la partea externă, în afara apofisei stiloide, de foița fibro-celulară subțire, care limitează, în această parte, fosa parotidă. Prin transparența acestei foițe se ved. țesutul glandular. Înăuntru și dedesubtul apofisei stiloidei, peretele posterior este format: de muschii stilo-glossul și stilo-faringianul și de aponevroza care îi acoperă și-i conține în dedublarea ei. Această aponevroză, în partea ei inferioară și externă, întărită și inserată pe unghiul maxilarului, poartă numele de *ligamentul stilo-maxilar*.

Ligamentul stilo-maxilar se inseră: în sus și înăuntru, pe partea externă a porțiunii terminale a apofisei stiloide și, în jos și în afară, pe marginea și unghiul maxilarului.

Aponevroza muschilor stilieni, la partea internă se continuă cu aponevroza de înveliș a faringelui. În felul acesta regiunea pterigo-maxilară este aproape complet închisă afară din partea orificiului zigomatic, pe unde comunică cu fosa temporală.

Spațiul stilo-faringian. — Între fața internă a pterigoidianului intern, care este îndreptată oblic în jos și în afară, și peretele lateral al faringelui, care este aproape vertical, există un spațiu, de forma unei piramide triunghiulare cu baza în jos, umplut cu o grăsimă moale în care șerpuiesc câteva vase, mici artere și mai cu seama vine. Acest spațiu corespunde, la partea internă, amigdalei. Inflamațiunea acestui organ se poate propaga țesutului celular grasos cuprins în spațiul stilo-maxilar, producând un flegmon lateral al faringelui. Această colecțiune purulentă tinde să se deschidă la partea inferioară a regiunii, dedesubtul și înapoia unghiului maxilarului.

FOSETA PTERIGO-MAXILARĂ

Foseta pterigo-maxilară este, după cum am văzut studiind scheletul, o mică dependință a fosei pterigo-maxilare așezată adânc, la partea anterioară și internă, între apofisa pterigoidă și tuberozitatea maxilarului superior.

Pentru a disecă acest colț, ascuns al regiunii pterigo-maxilare, pentru a putea vedea bine interiorul lui, foseta pterigo-maxilară trebuie deschisă: fie pe dinainte, rezecând pe toată întinderea lama care formează peretele posterior al sinusului maxilar, fie pe la partea posterioară, rezecând apofisa pterigoidă.

În acest scop se face mai întâi o secțiune verticală și transversală a capului, trecând puțin înapoia mijlocului orbitei. Sinusul maxilar fiind astfel larg deschis, și peretele lui posterior întreg descoperit, cu răzușa se deslipește periostul de pe tuberozitatea maxilarului apoi cu un clește se taie și se extirpă în mici fragmente, întreg peretele osos, posterior, al sinusului.

Conținutul regiunii. — În foseta pterigo-maxilară se disecă, înecate într-o grăsime moale greu de curățit, următoarele organe.

Artera maxilară internă. — Această arteră, în ultima ei porțiune, străbate în curmeziș partea superioară a fosetei pterigo-maxilare. În acest traect, lung de aproape 12—15 mm., artera maxilară mai dă următoarele ramuri:

Artera palatină posterioară, naște la nivelul orificiului fosetei, se îndreaptă oblic în jos și înăuntru, și pătrunde în canalul palatin posterior.

Canalul palatin posterior, conduct scurt, se deschide în jos în colțul postero-extern al bolții palatine. El este mărginit: înapoi de apofisa pterigoidă, înainte de apofisa piramidală a palatinului.

Din artera maxilară, înăuntru, mai nasc fie separat, fie unite de obicei în acelaș trunchiu, artera vidiană și artera faringiană superioară.

Artera faringiană, mai importantă, ajunge prin canalul pterigo-palatin în bolta faringelui unde se ramifică.

Artera vidiană, ramură foarte subțire, străbate canalul vidian.

Artera sfeno-palatină este terminația maxilare interne. Ea pătrunde în fosele nasale prin orificiul cu acelaș nume și se ramifică sub mucoasă, împărțind ramuri diferitelor cornete.



Fig. 43. Foseta pterigo-maxilară. 1, carotida internă. — 2, ligamentul care unește temporalul cu sfenoidul și completează la partea internă canalul carotidian, acolo unde artera pătrunde în sinusul cavernos. — 3, ligamentul, în formă de praștie, care menține colul pe care-l face artera. — 4, plexul simpatic din jurul arterei. — 5, n. vidian care formează rădăcina simpatico-motrice a ganglionului sfeno-palatin.

Nervul maxilar superior, rotund, gros ca o sondă canelată, iese din craniu prin *canalul marele rotund* și se îndreaptă oblic în afară, înainte și puțin în jos, așezat mai jos de nivelul crăpăturii sfeno-maxilare și deasupra arterii maxilare interne. După un traect de 10—15 mm., nervul maxilar pătrunde în jghiabul sub-orbital sub numele

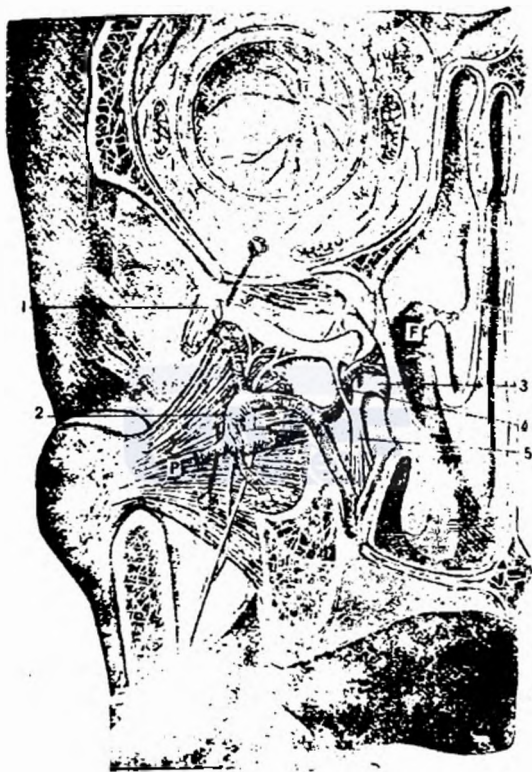


Fig. 49. Foseta pterigo-maxilară disecată după ce s'a rezezat peretele ei anterior.

1, n. sub-orbital ramura terminală a nervului maxilar superior — 2, a. maxilară internă, care trece prin interstițiul pterigoidianului extern, P. — 3, ganglionul sfeno-palatin — 4, rădăcinile lui sensitive. — 5, n. palatin posterior. — F, fosete nasale.

de *nervul sub-orbital*. În locul unde nervul se așează în jghiabul lui descrie un cot prins sub un mic cârlig, care se ridică de pe buza internă a începutului jghiabului sub-orbital. Din nervul maxilar superior naște nervul dentar superior.

Nervul sau nervii dentari superiori, căci pot fi mai mulți, se îndreaptă, în jos, în afară și puțin înainte, spre partea posterioară a marginii alveolare a maxilarului superior, în grosimea căruia pătrunde, prin unul sau mai multe orificii. Mai întotdeauna nervul dentar superior este multiplu. El încrucișează artera maxilară internă, pe care o prinde, într'o rețea, și o fixează de tuberozitatea maxilarului.

Ganglionul sfeno-palatin, sfenoidal sau ganglionul lui Meckel, este o masă plexiformă, de volumul unui bob de mazăre, ascunsă în partea cea mai profundă a fosetei pterigo-maxilare. Aci ganglionul este conținut în acel mic diverticul, *cavitatea infundibuliformă*, formată de palatin cu apofisa pterigoidă.

Rădăcinile ganglionului. — *Rădăcina sensitivă.* — Marginea superioară a ganglionului este unită cu nervul maxilar printr'o rădăcină groasă, împărțită uneori în două brațe printre care trece artera maxilară internă.

Rădăcina motrice și simpatică. — Înapoi și înăuntru ganglionul primește nervul *vidian* care vine, dinapoi, prin canalul cu acelaș nume. Acest nerv este format din unirea nervului *petros superficial*, ramură a facialului, cu un filament simpatic, născut din ganglionul simpatic superior.

Din ganglionul sfeno-palatin nasc următoarele ramuri:

Nervul palatin posterior naște din extremitatea externă a ganglionului, se îndreaptă oblic în jos și înainte, alături de artera palatină




Fig. 50. Foseta pterigo-maxilară preparată după ce s'a rezecat peretele ei posterior. 1. n. maxilar superior. — 7, n. sub orbital. — 3, n. dentari posteriori. — 4, n. palatin posterior. — 5, n. nasali. — 6, n. vidian. — G, ganglionul sfeno-palatin. — R, rădăcina sensitivă plexiformă. — S, sinusul sfenoidal. — F, fosetele nasale. — P, apofisa piramidala a palatinului.

posteroară, și pătrunde în canalul palatin posterior; ajuns în boltă palatina se termină în mucoasa bolții și a vălului.

Uneori, unul sau mai multe filamente se desfac din trunchiul prin-

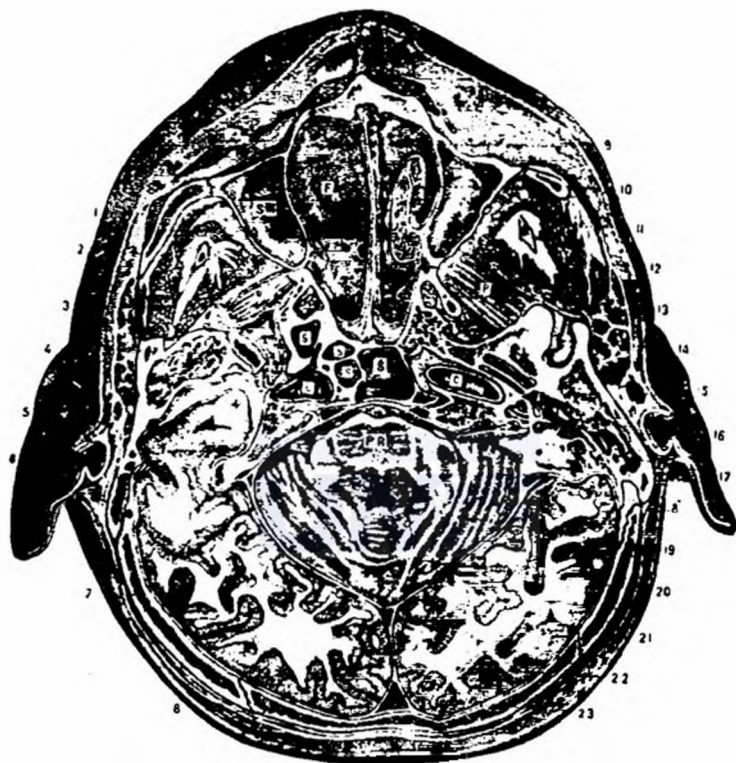


Fig. 51. Secțiune transverso-orizentală ușor înclinată spre dreapta, în care parte trece imediat sub planul sfeno-temporal.

1, marele zigomatic — 2, vălul coronoidei înconjurată de inserțiunile temporalului. — 3 și 14, glanda parotidă. — 4, n. maxilar inferior. 5, vasele temporale superficiale. — 6, n. auditiv. — 7, parietalul. — 8, occipitalul. — 9, despărțitura nazală. — 10, cornetul inferior. — 11, maseterul. — 12, m. temporal. — 13, aripa externă a pterigoidei. — 15, a. meningee medie. — 16, urechea medie: cavitatea atică. — 17, n. facial. — 18, siusul petros superior. — 19, al IV-lea ventricul cerebral. — 20, creieragul. — 21, siusul longitudinal superior. — 22, creierul lobul occipital. — 23, siusul longitudinal superior. — F, planșeul fosei nazale stângi. — SM, siusul maxilar — S, sinusurile sfenoidale — C, caronida internă, — PR, proluberanța.

cipal și ajung în boltă palatină prin canale separate, *canalele palatine posterioare accesorii*.

Filamentele pentru foșele nasale. — Aceste ramuri nasc din partea internă a ganglionului.

Nervul sfeno-palatin, cel mai important dintre aceste ramuri, pătrunde în fosele nasale prin orificiul cu acelaș nume, alături de artera sfeno-palatină sau, uneori, printr'un orificiu aparte. Se distribuie mucoasei nasale.

DESCOPERIRI

Nervul și vasele maseterine. — Se recunoaște, așezat înaintea pavilionului urechii, tuberculului zigomatic. Incepând de pe acest tubercul se face o incizie verticală, până pe mijlocul marginii posterioare a maxilarului. Se taie, dintr'odată, toate țesuturile până la os (pielea și glanda parotidă cu ramurile facialului). Buzele plăgii fiind îndepărtate se recunoaște și se deslipește cu vârful sondei marginea posterioară și de pe os fața profundă a mășeterului. Cu un depărtător se trage mușchiul înainte. Disecând cu vârful sondei se descoperă nervul maseterin care ese prin scobitura sigmoidală. Alături de nerv se găsește artera maseterină.

Nervul lingual și nervul dentar. — Se determină, prin palpație, marginile ramurii verticale a maxilarului inferior și se înseamnă, pe suprafața dreptunghiulară astfel determinată, ciupind pielea cu vârful unei pense, mijlocul distanței dintre marginea arcadei zigomatice și marginea inferioară a maxilarului. Acest punct corespunde în adâncime orificiului posterior al canalului dentar. Prin acest punct ca mijloc se incizează vertical, dintr'odată până la os, părțile moi. Se îndepărtează bine buzele plăgii. Cu o freză groasă de 1 cm. se perforează maxilarul. Prin orificiul făcut, disecând delicat cu vârful sondei se găsește cu ușurință nervul dentar și puțin înaintea lui nervul lingual.

Un alt procedeu consistă în a căuta nervul pe sub unghiul maxilarului la nivelul cărui se face o incizie curbă, care-l înconjoară. Cu o răzușă curbă se deslipește, de sus, în jos, de pe fața profundă a maxilarului, pterigoidianul intern și cu un depărtător se trage înapoi buza posterioară a plăgii. Se explorează, cu fărful degetului mic, fața internă a maxilarului; se simte *spina lui Spix* ca un vârf ascuțit. Cu vârful unui ac curb, condus pe deget deasupra spinei, se rade dinainte înapoi fața internă a maxilarului; acul prinde nervul dentar și artera dentară. În acelaș fel, căutând ceva mai înainte se poate prinde și nervul lingual.

Procedeele de mai sus nu sunt decât operațiuni de cadavru; pe viu nu sunt aplicabile din cauza sacrificării nervului facial.

Iată cum se poate descoperi și rezecă nervul dentar inferior fără a secționă ramurile facialului. Pe mijlocul feții ramurii verticale a maxilarului se face o scurtă incizie orizontală: se taie pielea, și disecând, se taie și glanda parotidă până se descoperă planul muscular. Ramurile facialului, paralele cu incizia, vor fi ferite și, dacă vreuna se arată în plagă, ușor disecate și înlăturate.

Maseterul este despicat în lungime, urmând unul din interstițiile lui, până pe maxilar care, cu o răzușă, este curățit și bine pus în evidență. Buzele plăgii sunt apoi puternic îndepărtate cu un mic depărtător automat. În fundul plăgii se vede fața externă a maxilarului, curată, pe întinderea unei piese de un leu. Maxilarul este tăiat cu freza mijlocie a lui Doyen, îndreptată ușor

oblic înainte. Se taie cu freza mai întâi un orificiu adânc de 2-3 mm. a cărui fund este inspectat și controlat cu vârful sondei. Freza este din nou aplicată și fundul orificiului din nou explorat până se deschide canalul dentar, din care nervul și artera, care-l însoțesc, sunt extrase cu fârful sondei.

Dacă freza este ținută vertical pe planul maxilarului, în orificiul făcut se descoperă și nervul milo-hioidian, așezat pe un câmp roșu format de pterigoidianul intern.

APARATUL VEDERII

Orbita, cu aparatul atât de delicat al vederii pe care-l conține, constituie regiunea orbitei.

Planurile care închid orbita la partea anterioară, constituiesc regiunea palpebrală (regiunea pleoapelor).

REGIUNEA PALPEBRALĂ

Regiunea palpebrală este formată din totalitatea planurilor care întinse în cadrul bazei orbitei închid la partea anterioară, ca o cortină, orbita.

Regiunea palpebrală este constituită din două plice, *pleoapele*: o pleopă superioară și o pleopă inferioară, care mărginesc înaintea ochiului, *orificiul palpebral*.

Regiunea palpebrală, de forma dreptunghiulară, se învecinează: la partea superioară cu sprânceana; la partea inferioară cu obrazul; înăuntru cu nasul; în afară cu regiunile temporală și malară. Planurile care constituiesc aceste regiuni împrejmuitoare se continuă, fără vre-o limită, cu aceleași planuri din pleoape.

Pleoapele, convexe în porțiunea lor mijlocie care este conformată pe rotunjimea globului ocular, sunt scobite la periferie de jghiabul orbito-palpebral. Acest jghiab este mai adânc la pleopa superioară; pentru această pleopă pielea formează uneori și o plică care se scoboară, mai mult sau mai puțin, peste dânsa.

Orificiul palpebral. — Prin marginile lor libere, pleoapele mărginesc orificiul palpebral, deschizătura ochiului, redus, când ochiul este închis, la o simplă crăpătură orizontală. Când ochiul este deschis, orificiul palpebral este ovoidal. Dimensiunile orificiului dau mărimea ochiului. Mărimea mijlocie a orificiului palpebral este 27—30 mm. în lungime și 12—14 mm. în înălțime. Diametrul longitudinal al orificiului nu este orizontal, ci mai întotdeauna

ușor înclinat, în jos și înăuntru. În rasa mongolă, această înclinațiune mai accentuată dă feții un aspect caracteristic.

Marginea liberă a pleoapelor, *limbul*, este împărțit printr'o mică ridicătură, *tubercul lacrimal*, în două porțiuni inegale: *porțiunea internă sau lacrimală*, lungă de 5 mm., conține în grosimea ei canaliculul lacrimal; *porțiunea externă sau ciliară*, ușor concavă, este împântătată cu peri tari, lungi, *genele*.

În porțiunea ciliară marginea pleoapelor groasă de aproape 2 mm. prezintă două buze:

Buza posterioară normală, este tăiată în unghiu drept; în lungul ei se găsesc orificiile glandelor lui *Meibomius*.

Buza anterioară este rotundă; pe dânsa se inseră genele, rânduite pe linii deosebite.

Genele, fire de păr groase, rigide, indoite în arc, sunt înfipte în buza anterioară a limbului palpebral. Genele sunt îndreptate: pentru pleoapa superioară înainte și în sus; pentru pleoapa inferioară înainte și în jos. Genele pleoapei superioare sunt mai groase, mai dese, mai tari și mai lungi decât genele pleoapei inferioare.

În anumite inflamațiuni cronice ale pleoapelor, direcțiunea normală a genelor poate fi modificată; genele în loc să crească în afară cresc spre ochi și determină iritațiunea și inflamațiunea conjunctivei. Această gravă afecțiune, numită *trichiasa*, nu poate fi vindecată decât fie temporal, smulgând genele, fie radical, distrugând bulbii ciliari sau, și mai bine, îndreptând cum trebuie creșterea genelor, printr'o operațiune pe marginea pleoapei.

Suprapunerea planurilor.—Regiunea palpebrală este constituită din mai multe planuri, întinse pe cele două fețe a unei lame fibro-celuloasă, *aponevroza palpebrală sau septul orbital*, care formează ca un schelet pleoapelor. Aceste planuri, în ordinea în care ele se disecă dinainte înapoi, sunt:

Pielea, foarte subțire și foarte mobilă, prezintă crețuri transversale, plice, care se întind când ochiul este închis. Aceste crețuri se înmulțesc și se adâncesc cu vârsta.

Pătura celulo-grăsoasă subcutanată, constituie un strat subțire, infiltrabil, (edem, sânge, puroi). Lobulii de grăsime sunt mici; țesutul conjunctiv, moale și delicat, formează mici alveole grăsimii.

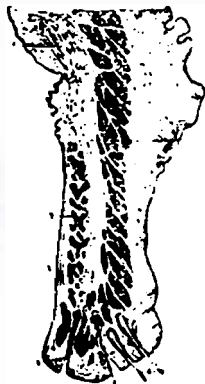

Fig. 52. Secțiune verticală prin pleoapă.

1, tendonul ridicătorului.—2, glanda lui Meibomius.—3, conjunctivă.—4, canalul excretor al glandei lui Meibomius.—5, mușchiul orbicular.—6, gene.—7, glanda lui Moll

Pătura musculară este constituită de mușchiul palpebral sau orbicularul pleoapelor, acoperit pe cele două fețe cu câte o foiță fibroceluloasă foarte subțire.

Muschiul palpebral. — Orbicularul pleoapelor, lamă continuă, subțire, de culoare roșie palidă, este mai larg decât regiunea palpebrală, pe care o depășește din toate părțile întinzându-se în regiunile vecine. Orbicularul este împărțit într'o porțiune palpebrală și o porțiune periorbiculară.

Orbicularul este format din fibre sau bande circulare, întrerupte la nivelul unghiului intern al ochiului, unde cele mai multe din fibrele musculare se inseră pe formațiunea fibroasă numită *ligamentul palpebral intern* sau *tendonul orbicularului*. Alte fibre se mai inseră și pe fața anterioară a sacului lacrimal, și unele, și pe apofisa orbiculară (montantă) a maxilarului superior. Disecând cu atenție se vede și cum fibrele *muschiului lui Horner*, așezat pe fața internă a ligamentului palpebral, se continuă cu fibrele orbicularului.

Porțiunea peri-orbiculară a mușchiului a fost descrisă cu regiunile pe care se întinde: cu regiunea sprâncenii, cu suborbitara, cu malara, cu rădăcina nasului.

Pătura conjunctivă sub-musculară. — Dedesubtul mușchiului orbicular există o altă pătură subțire de țesut celular, delicat, care și dânsa se infiltrază cu ușurință: cu serositate sau cu sânge în fracturile craniului sau ale nasului sau cu aer în fracturile sinusului frontal.

Septul orbital este lama fibro-elastică, care se inseră împrejur pe marginea orbitei unde se continuă cu periostul. Subțire la periferie, unde poartă numele de *aponevroza palpebrală* sau de *ligamentul larg al tarselor*, se îngroașe, în mod deosebit, în vecinătatea orificiului palpebral, unde formează *tarsele*, impropriu numite cartilaje.

Tarsul superior, de forma unei jumătăți de cerc, este înalt de 10—12 mm.; aproape de două ori mai larg ca tarsul inferior.

Tarsul inferior, de forma unei semilune, este înalt de 5—6 mm.

Tarsele perfect tipărite pe fața anterioară a globului ocular, pe care ele se mișcă și cu care ele sunt ca articulate, constituiesc piese rigide, care dau pleoapelor consistență și le mențin perfect modelate pe glob.

În vecinătatea marginii orbitei, pe o lărgime de câțiva mm., ligamentul larg este mai gros și la partea internă a arcadei sprâncenei el este întărit printr'o formație specială, o fâșie fibroasă ca un

arc de cerc. În această parte se găsesc mai multe orificii, prin care ies sau pătrund în orbită: nervul și vasele frontale externe, prin orificiul supra-orbitar; nervul și vasele frontale interne și, mai înăuntru, terminațiunea nervului nasal numită nervul sub-trochelar și vâna facială.

La partea superioară și externă a septului se găsesc orificiile prin care ies terminațiunile nervului și a vaselor lacrimale. În alte puncte ale periferiei septului se mai găsesc și alte orificii pentru vase, artere sau vine.

Partea inferioară a ligamentului larg se continuă, în sus, cu marginea inferioară, convexă, a tarsului, pe cât timp partea superioară a ligamentului se inseră pe mijlocul feții anterioare a tarsului, a cărei margine superioară rămâne liberă.

Extremitățile interne și externe ale tarselor, mai întâi unite între ele, sunt fixate de părțile laterale ale orbitei prin ligamentele palpebrale.

Ligamentele palpebrale.—Ligamentul palpebral extern, solid, se inseră: înăuntru, pe extremitățile externe ale tarselor, în afară, pe mijlocul marginii externe a bazei orbitei. Acest ligament este format în afară din două pături: pătura superficială, cuprinsă în planul septului orbicular, se inseră pe marginea însăși a orbitei; pătura profundă, așezată dedesubtul septului, se inseră pe un mic tubercul, așezat pe peretele extern al orbitei, la 2—3 mm. mai adânc de marginea ei. Această din urmă porțiune, mai puternică, are conexiuni cu aripioara externă a capsulei lui Tenon, căreia îi prezintă un punct de fixare, precum și cu aponevrozele muschilor ochiului.

Ligamentul palpebral intern se dezvoltă înaintea planului septului orbicular, căci la nivelul unghiului intern al ochiului, septul se îndepărtează de piele, devine profund, și se inseră pe fața internă a osului unguis.

Ligamentul palpebral intern, întocmai ca și cel extern, este format din două planuri cari, despărțite înăuntru, se unesc în afară într-o singură lamă, care se inseră pe extremitățile externe ale tarselor. Ligamentul palpebral intern are deci forma unui V culcat orizontal, cu baza înăuntru.



Fig. 53. Pleoapele ochiului stâng văzute pe la partea posterioară. 1, tarsul superior. — 2, tarsul inferior. — 3, punctele lacrimale. — 4, orificiile canalelor glandei lacrimale. — 5. Caroncula.

Porțiunea superficială a ligamentului, solidă, ușor răsucită, se îndreaptă transversal înăuntru și se inseră pe mijlocul marginii interne a bazei orbitei, pe buza anterioară a fosei lacrimale, constituită de apofisa orbitală (montantă) a maxilarului superior. Am văzut că pe această porțiune a ligamentului palpebral, numită și *tendonul orbicularului*, se inseră, pe fața ei antero-superioară și pe fața ei postero-inferioară, fibrele muschiului orbicular. Intre aceste fibre marginea anterioară a ligamentului se prezintă ca o muchie tăioasă.

Porțiunea profundă a ligamentului palpebral, în formă de lamă triunghiulară, se îndreaptă înapoi și înăuntru și se inseră pe creasta osului unguis. Pe fața ei posterioară se întinde, într'o pătură subțire, muschiul lui Horner. Aceste două porțiuni, superficială și profundă, ale ligamentului palpebral sunt despărțite prin sacul lacrimal.

Planul dinapoia septului orbitei. — Pe fața posterioară a septului orbital se întinde o pătură celulară amestecată cu fibre elastice și cu fibre musculare netede. Acestea constituiesc muschiul palpebral profund, care este împărțit într'un fascicul superior și un fascicul inferior. Tot de acest plan posterior al septului țin și expansiunile pe cari aponevroza mușchilor ochiului și capsula lui Tenon le trimit, atât fețelor profunde cât și marginilor orbitare a fiecărui tars. Pentru pleoapa superioară se mai adaogă și planul pe care-l formează tendonul ridicătorului propriu al acestei pleoape, dimpreună cu teaca lui aponevrotică. Ultimul plan al pleoapelor este format de porțiunea palpebrală a conjunctivei, membrana mucoasă, intim aderentă de fața posterioară a tarselor.

Pleoapelor le mai sunt anexate și glande.

Glandele lui Meibomius sunt conținute în grosimea tarselor și se văd prin transparența conjunctivei, când acestea sunt examinate pe fața profundă. Văzute astfel, glandele se prezintă sub forma unor fâșii castanii, paralele, ușor ondulate, arborescente, îndreptate perpendicular pe marginea pleoapei.

Orificiile canalelor excretorii a acestor glande, foarte mici, circulare, în număr de 20—30, sunt așezate pe o linie, în apropierea buzei posterioare a marginii pleoapei.

Glandele lui Mohl, sau *ciliare*, un fel de glande sudoripare modificate, nu sunt decât glandele sebacee ale genelor; ele sunt așezate superficial, în pielea pleoapelor. Glandele ciliare sunt înșirate pe acelaș rând cu foliculii ciliari, în vecinătatea cărora sau în cari ele se deschid. Inflamațiunea acestor glande constituie ulciorul.

Vasele și nervii. — Pleoapele sunt bogat irigate și inervate.

Arterele. — Arterele mai importante provin: din artera oftalmică prin ramurile: palpebrală superioară și palpebrală inferioară. Aceste artere, născute împreună sau separat în interiorul orbitei, străbat septul palpebral, deasupra și dedesubtul ligamentului palpebral intern, și apoi așezate pe tarse se îndreaptă flexuoase transversal în afară. Alte ramuri mai puțin importante provin din arterele care se găsesc înprejurul orbitei; din frontala internă, din frontala externă, din nasală, din lacrimală, din suborbitară și din facială.

Aceste diferite artere, deseori ramificate și anastomozate, formează în pleoape rețele bogate, una întinsă înaintea septului, *rețeaua pretarsiană*, și o alta mai puțin importantă, întinsă înapoia septului, *rețeaua retro-tarsiană*.

Vinele. — Vinele formează și ele rețele, așezate alături de rețelele arteriale. Rețeaua vânoasă pretarsiană este cea mai importantă. Rețelele vânoase sunt tributare vinelor dinprejurul orbitei; vinelor frontale, lacrimale, vinei faciale, vinelor sub-orbitare și arcului vânos așezat sub planul muscular, deasupra arcadei sprâncenii, (descriș cu regiunea sprâncenii).

Limfaticele. — Rețeaua limfatică este împărțită, pe mijlocul pleoapelor, în două câmpuri și fiecare câmp este adunat de câte un grup de colectoare.

Câmpul extern, mai larg, ocupă mai mult decât jumătatea externă a pleoapelor. Colectoarele, născute din acest câmp, se aruncă în ganglionii preauriculari și parotidieni.

Colectoarele interne urmează vâna facială și se aruncă în ganglionii sub-maxilari.

Nervii. — *Filamentele motoare* ale mușchiului palpebral provin din facial. Pentru porțiunea superioară a mușchiului, filamentele vin din ramura care dă și filamentele mușchiului frontal și a mușchiului sprâncenii (facialul superior). Pentru porțiunea inferioară a palpebrului, filamentele nasc din nervul transvers al feții (facialul inferior).

Filamentele sensitive vin din trigemen, pe calea nervului oftal-

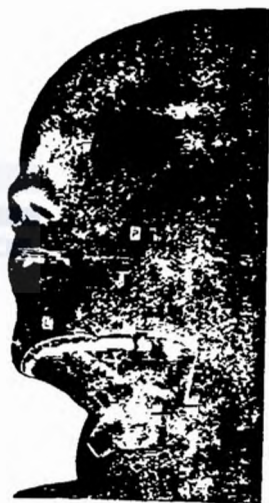

Fig. 54. Limfaticele pleoapei inferioare; se aruncă într'un ganglion sub-maxilar
P, direcțiunea canalelor pleopre. — L, direcțiunea limfaticelor buzei inferioare.

mic și a nervului maxilar superior. Aceste filamente nasc: din nervii frontali, intern și extern, din nervul nasal, din nervul lacrimal, sub-orbital și malar.

Filamente simpatice sunt destinate mușchiului palpebral profund; excitațiunea lor determină deschiderea pleoapelor; paralizia lor, determinată prin rezecția simpaticului cervical, produce micșorarea orificiului palpebral.

Conjunctiva. — Fața posterioară a pleoapelor este despărțită de partea anterioară a globului ochiului printr'un spațiu virtual, *cavitatea conjunctivală*, mărginită de un sac căptușit cu o membrană mucoasă subțire, conjunctiva. Cavitatea conjunctivală, deschisă la partea anterioară prin orificiul palpebral, este umețată de lacrimă. De culoare roșă în stare normală, conjunctiva este palidă, albicioasă la anemici, gălbuie la icterici; ea devine roșie, mai mult sau mai puțin închisă, în inflamații. *Papilele*, foarte numeroase, sunt mărite în conjunctivitele cronice; ele pot fi confundate cu granulațiunile din conjunctivita granuloasă.

Conjunctiva prezintă o porțiune palpebrală și o porțiune bulbară.

Conjunctiva palpebrală, foarte subțire, netedă, translucidă, adera intim de fața posterioară a tarselor.

Conjunctiva palpebrală conține glande:

Glandele accino-tubulare ale lui Waldeyer sunt diseminate în jumătatea internă a pleoapelor, în vecinătatea marginilor orbitare ale tarselor. Conținute în grosimea tarselor, canalele lor excretorii trec printre glandele lui Meibomius și se deschid pe conjunctivă.

Glandele lui Henle, repartizate în treimea externă și în treimea nasală a conjunctivei, sunt mici șențulețe căptușite cu celule epiteliale.

Porțiunea bulbară a conjunctivei se continuă, de jur împrejur, cu porțiunea palpebrală cu care formează un fund de sac circular, *fundul de sac conjunctival*, de adâncime variabilă. Acest fund de sac este împărțit în patru segmente:

Fundul de sac intern, îngust și puțin adânc, împrejmuit de porțiunea lacrimală a marginii pleoapelor, este ocupat de coronculele lacrimale.

Caronculele lacrimale este o mică proeminență, circulară sau triunghiulară, formată dintr'o insuliță de piele modificată. Caronculele conține: perișori, glande sebacee, mici glande sudoripare și lobuli de grăsime. Glandele sebacee sunt voluminoase în raport cu foliului pilos care sunt foarte mici.

În unele cazuri, perii caronicului pot lua o dezvoltare deosebită, constituind afecțiunea numită *trichiaza caroniculară*.

Între caronculă și globul ocular conjunctiva se îndoaie într'o mică plică, *plica semi-lunară*, care mai mult sau mai puțin dezvoltată, reprezintă resturile celei de a treia pleoape, dela păsări. La baza acestei plice s'a descris și o glandă în strugure, care se aseamănă cu *glanda lui Harder*, care există la numeroase vertebrate.

Fundul de sac superior, cel mai adânc se întinde deasupra planului orizontal care trece prin marginea arcadei orbitei. În jumătatea externă a acestui fund de sac se deschid orificiile glandei lacrimale.

În fundul de sac superior se localizează „conjunctivita granuloasă”.

Fundul de sac inferior, mai puțin adânc ca cel superior, se scoabă până aproape de planșul orbitei. Conține numeroși foliculi limfoizi a căror inflamație constituie conjunctivita foliculară.

Fundul de sac extern, mai puțin adânc ca cel inferior, pătrunde înapoia ligamentului palpebral extern, până aproape de peretele orbitei.

În fundurile de sac ale conjunctivei există glande, în formă de strugure, descrise de Krause. Acestea, mai numeroase în fundul de sac superior, sunt mai dezvoltate la partea lui externă, unde au fost considerate ca *glande lacrimale accesorii*.

Conjunctiva bulbară este foarte subțire. La mijloc, intim unită cu fața anterioară a corneei reprezintă lama elastică anterioară și epiteliul anterior al acestei membrane. Pe marginea corneei conjunctiva se îngroașe și poate fi cu ușurință disecată, deoarece este despărțită de sclerotică printr'o pătură de țesut conjunctiv moale. În apropierea fundurilor de sac, conjunctiva bulbară mai groasă formează plice, care se desfac și se întind când ochiul se mișcă.

Vasele și nervii. — **Arterele.** — De jur împrejurul marginii corneei, pe un cerc larg de 3—4 mm., numit *câmpul ciliar*, conjunctiva își primește vasele din arterele ciliare anterioare. În această porțiune conjunctiva are strânse legături patologice cu mușchiul ciliar și cu irisul.

Pe restul porțiunii bulbare, precum și la nivelul fundurilor de sac și în porțiunea ei palpebrală, conjunctiva este irigată de aceleași artere cași pleoapele; pe toată această întindere conjunctiva aparține *câmpului arterial palpebral*. O dispozițiune la fel există și pentru sistemul vânos.

Limfaticele conjunctivei se deschid în aceiași ganglioni cași limfaticele pleoapelor.

Nervii. — *Filamentele sensitive* ale conjunctivei provin: pentru porțiunea palpebrală din plexul palpebral format prin anastomoza nervilor: lacrimal, frontal extern, sub-orbital și nasal; pentru porțiunea bulbară și pentru fundurile de sac din nervii ciliari.

REGIUNEA ORBITEI

Orbita. — Orbitele așezate sub etajul anterior al craniului, de fiecare parte a foselor nasale care le despart, au forma unor cavități piramidale cu patru fețe așezate cu bazele înainte. Axul orbitei este obic îndreptat înainte, în afară și puțin în jos; axele orbitelor pre-

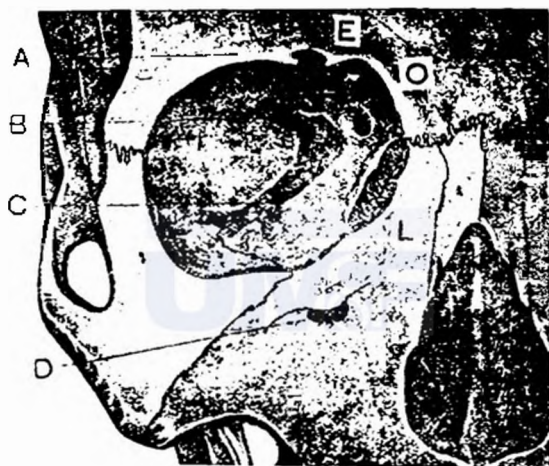


Fig. 55. Orbita dreaptă văzută din față.
A, arcada sprâncenel. — E, scobitura supra-orbitală. — O, orificiul optic. — L, foseta lacrimală. — B, crăpătura sfenoidală. — C, crăpătura sfeno-maxilară. — D, orificiul sub-orbital.

lungite, se încrucișează înapoi sub un unghiu ascuțit. Punctul lor de întâlnire este așezat în prelungirea apofisei bazilare, deasupra și puțin înapoia marginii superioare a apofisei pătrate a sfenoidului.

Orbita este adâncă de 40—45 mm.; la nivelul bazei este înaltă de 32—35 mm., și largă de 40—42 mm. Imediat înapoia bazei înălțimea orbitei este ceva mai mare, din cauza scobiturii destul de adânci pe care o formează la acest nivel peretele superior, și puțin, și peretele inferior.

Pereții orbitei. — Orbita are patru pereți:

Peretele superior, cranian sau plafonul orbitei, concav la partea

antero-externă are forma unei bolte. Scobitura destul de adâncă pe care o formează, poartă numele de *fosa lacrimală*. Plafonul orbitei este constituit dintr'o lamă osoasă subțire, în unele părți translucidă, formată, pe cea mai mare întindere, de *porțiunea orizontală a frontalului* și numai spre fund, pe o porțiune îngustă, de *mica aripă a sfenoidului*. La partea anterioară și internă plafonul orbitei conține *sinusul frontal*. Pe fața endocraniană, lamă osoasă care formează plafonul prezintă *crestele și tuberculii mamilari*, cari corespund jghiaburilor dintre circumvoluțiunile cerebrale, de pe fața inferioară a creierului.

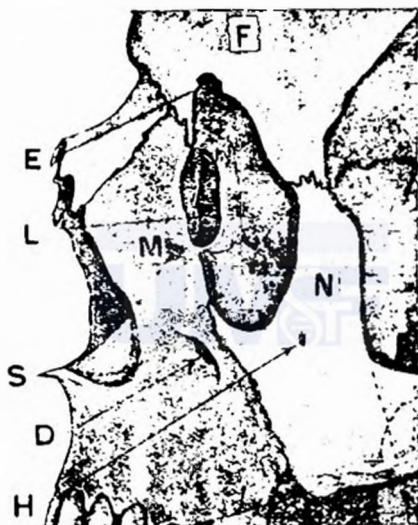


Fig. 56. Orbita stângă văzută de lături.
F, frontalul.— M, maxilarul superior.— N, malarul.— E, scobitura supra-orbitală.— L, foseța lacrimală.— S, spina nazală anterioară.— D, orificiul sub-orbital.— H, orificiul malar.

Peretele inferior, sinusul sau planșeul orbitei, este format, pe cea mai mare întindere, de o lamă osoasă subțire, translucidă, uneori chiar perforată, lamă care desparte orbita de cavitatea sinusului maxilar. Planșeul, ușor înclinat în jos, înainte și în afară, puțin concav la partea anterioară și externă, este format; pe cea mai mare întindere, de *maxilarul superior*; pe o mică porțiune la partea antero-externă, de *matar*, și pe o porțiune și mai mică, la partea postero-internă de *palatin*. Pe planșeu se vede *jghiabul suborbital*, care

este prelungit, înainte, înăuntru și în jos, prin canalul cu acelaș nume. Canalul suborbitar se deschide dedesubtul marginii orbitei, prin *orișiciul sub-orbitar*.

Peretele intern, sau nasal, ușor înclinat în afară este plan sau uneori ușor convex, când celulele etmoidale sunt mai dezvoltate.

Peretele intern este format: pe cea mai mare întindere, de *etmoid*, de partea numită *osul plan*, pe o mică porțiune, spre partea posterioară, de *palatin* și, la partea anterioară, de *osul unguis* și de *apofisa orbitală a maxilarului superior*.

În partea anterioară peretele intern este scobit de *foseta lacri-mală* mărginită de *osul unguis* și de *apofisa maxilarului*. Foseta

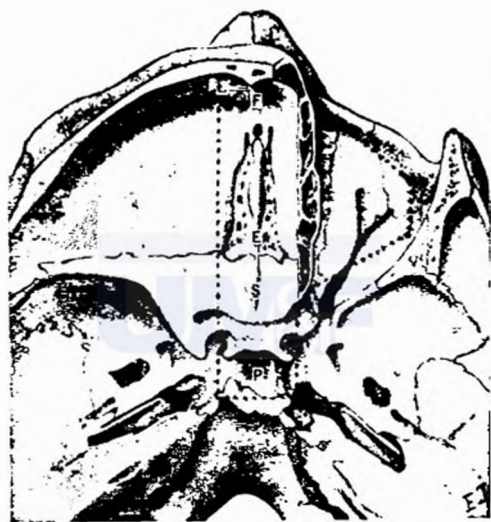


Fig. 57. Peretele superior al orbitei drepte a fost extirpat. Se vede planseul pe care, punctat se indică locul sinusului maxilar.

lacri-mală se continuă în jos cu canalul lacrimal, care se deschide în fosa nasală. Lamela osoasă care formează peretele intern este subțire, papiracee; uneori este chiar perforată.

Peretele intern al orbitei corespunde foselor nasale și este despărțit, de cavitatea lor, prin tot acel labirint, de mici cavități, pe care-l formează celulele etmoidale, grupate împrejurul meatului mijlociu și a canalului fronto-nasal. La partea postero-superioară peretele intern este în raport cu sinusul sfenoidal, cavitate anexă a foselor nasale.

Peretele extern, sau temporal, de formă triunghiulară, oblic îndreptat înapoi și înainte, este format, la partea posterioară, de *marea aripă a sfenoidului* și, în treimea anterioară, de *malar*. Malarul este în parte despărțit de sfenoid prin *crăpătura sfeno-malară*.

Peretele extern, constituit dintr'o lamă osoasă destul de groasă, desparte orbita de cavitatea cerebrală, în jumătatea posterioară, și de fosa temporală, în jumătatea anterioară, cu care însă orbita comunică pe schelet, prin *crăpătura sfeno-malară*.

Unghiurile orbitei. — Pereții orbitei se unesc sub patru unghiuri, mai mult sau mai puțin rotunjite.

Unghiul supero-intern începe pe marginea orificiului optic. În lungul acestui unghi se găsesc orificiile *fronto-etmoidale*, anterior și posterior, și, la partea anterioară, la nivelul sinusului frontal, se găsește și o mică ridicătură determinată de sinusul frontal, *tuberculul sinusului*. Aci este locul unde se face trepanația sinusului. Puțin deasupra acestui tubercul, și mai în afară, se găsește *foseta trochleară*, pe care se inseră *inelul fibros*, în care se îndoaie tendonul marelui oblic.

Unghiul supero-extern, rotunjit și adâncit la partea anterioară prin foseta glandei lacrimale, se deschide la partea posterioară în cavitatea craniului, prin *crăpătura sfenoidală*.

Unghiul infero-extern, rotunjit la partea anterioară, este ocupat, în cele două treimi posterioare, de *crăpătura sfeno-maxilară* care, în fundul orbitei, se continuă cu *crăpătura sfenoidală*. Pe buza internă a *crăpăturii sfeno-maxilare* se găsește începutul jghiabului sub-orbital, mărginit pe partea internă de o buză ridicată, ca un mic cârlig. Pe sub acest cârlig pătrunde, îndoindu-se puțin, nervul sub-orbital.

Unghiul infero-intern este puțin adânc, peretele intern al orbitei continuându-se cu peretele inferior sub o pantă dulce, înclinată în jos și înauntru.

Vârful orbitei corespunde cavității craniene. Orificiul nervului optic este așezat aproape de plafon, în continuarea unghiului supero-intern. Dedesubtul și mai în afara orificiului optic, în continuarea unghiului supero-extern, se găsește *crăpătura sfenoidală*.

Orificiul optic este mai exact un canal lung de 4—6 mm., și larg de 4—5 mm. Peretele infero-intern al canalului este format de o lamă osoasă, subțire, care-l desparte de sinusul sfenoidal. Uneori acest perete poate chiar să lipsească, pe o porțiune mai mult sau mai puțin întinsă, și nervul optic să fie în raport direct cu sinusul, de unde inflamațiuni se pot transmite nervului.

Crăpătura sfenoidală se deschide în etajul mijlociu al craniului; ea este, mai mult sau mai puțin, acoperită ca sub o ștreășină de creasta sfenoidului. Crăpătura sfenoidală are forma unei măciuci, căci prezintă o parte largă, așezată dedesubtul și în afara orificiului optic, și o parte îngustă ca o coadă, îndreptată oblic în sus și în afară. Crăpătura sfenoidală, închisă la partea externă printr'o lamă fibroasă, este împărțită în două prin tendonul dreptului extern, desfăcut ca un Y, în arcadă. Picioarele Y mărginesc un orificiu, *inelul lui Zinn*.




Fig. 58. Rapoartele orbitei.

C, cavitatea cerebrală, creierul. — T, fosa temporală. — L, celulele etmoidului. — F, fosele nasale. — S, sinusul maxilar. — O, conținutul orbitei.

Orificiul anterior al orbitei, baza orbitei, are forma unui dreptunghi cu colțurile rotunjite și cu marele ax ușor oblic în jos și în afară. Pe marginea acestui orificiu țesutul osos, mai gros și compact, formează un cadru solid.

Marginea superioară numită și arcada sprâncenii, întinsă înainte mai mult decât marginea inferioară, formează deasupra ochiului ca o ștreășină care mai este încă lărgită cu grosimea sprâncenii. La partea internă marginea superioară a orbitei este tăiată de o adâncătură, *știrbitura supra-orbitară*, pe unde ies din orbită vasele și nervul frontal extern.

Orbita este în raport cu următoarele regiuni: la partea superioară cu etajul anterior al cavității cerebrale, sinusul frontal este conținut în grosimea peretelui superior; la partea internă cu fosele nasale,

cu celulele etmoidale, cu sinusul sfenoidal; la partea externă cu fosa temporală; la partea inferioară cu sinusul maxilar. Fundul orbitei corespunde cavității cerebrale și fosei pterigo-maxilare.

Calea prin orbită a fost propusă și întrebuințată pentru a resecă nervul sub-orbitar, în locul de unde naște din trunchiul maxilarului superior.

Conținutul orbitei. — Orbita, închisă la partea anterioară de pleoape, conține: ochiul cu aparatul lui de fixație, capsula lui Tenon; aparatul lui motor, muschii și aponevrozele lor; un foarte mare număr de vase sanguine și limfatice și numeroși nervi, elemente fie destinate ochiului, fie numai în trecere prin orbită; apoi glanda lacrimală și țesut celulo-grăsos, așezat în interstițiile dintre aceste diferite organe.

OCHIUL

Ochiul sau globul ocular, are forma unui ovoid cu axul mare îndreptat înainte.

Dimensiunile ochiului sunt: 24—26 mm., pe diametrul antero-posterior; 23—23 $\frac{1}{2}$ mm., pe diametrul transversal; și 22—23 mm. pe diametrul vertical. Greutatea ochiului este de 7—8 grame. Volumul lui de 6 cm. c.

Ochiul nu ocupă mijlocul orbitei, ci este așezat puțin mai înainte și mai în afară. Polul anterior atinge linia care unește marginea superioară a orbitei cu marginea ei inferioară și, în această parte, ochiul este bine protejat. În afară, marginea externă a orbitei fiind destul de adânc scobită, ochiul este descoperit și mai puțin bine apărat.

Peretele ochiului este format din suprapunerea a trei membrane concentrice, cari se învelesc și conțin un sămbure, format din medii lichide și solide.

Membranele ochiului în ordinea în care se acoper din afară înăuntru sunt: *sclerotica* cu o porțiune transparentă la partea anterioară, *corneea*; *coroida*, membrană conjunctivo—vasculară din care face parte și diafragma muscular *irisul*; *retina*, membrană nervoasă, sensibilă, atrofiată la partea anterioară a ochiului.

Conținutul ochiului este format dintr'un sămbure solid, *cristalinul*, cuprins între două medii lichide: *umorea apoasă*, așezată înaintea cristalinului și *corpul vitros sau umoarea vitroasă*, așezată înapoia lui.

Ochiul, în legătură cu clinica și cu terapeutica, se împarte în două regiuni sau segmente, un segment anterior și un segment posterior.

Segmentul anterior, acoperit de conjunctivă, cuprinde: corneea cu porțiunea din sclerotică care o înconjoară; camera anterioară: cu umoarea apoasă, irisul, corpul ciliar și cristalinul.

Segmentul posterior, cu mult mai voluminos, cuprinde: restul scleroticiei, coroida, retina și umoarea vitroasă.

SEGMENTUL ANTERIOR AL OCHIULUI.—CORNEEA

Corneea, lamă transparentă, curbă, circulară, măsoară: 12 mm., transversal; 11 mm. orizontal și 1 mm. în grosime. Corneea este o porțiune de sferă descrisă cu o rază de 7—8 mm., deci mai mică ca sfera scleroticiei, descrisă cu o rază de 11—12 mm. În unele cazuri corneea poate fi și mai proeminentă pe sclerotică constituind stafilomul transparent, conic sau globulos.




Fig. 59. Secțiune prin corneea.

1, epiteliul anterior al conjunctivei. — 2, membrana lui Bowman. — 3, substanța proprie (pătura mijlocie). — 4, membrana lui Descemet. — 5, endoteliul.

Transparența corneei poate fi alterată în urma inflamațiilor sau din cauza vârstei. Plăgile corneei pot lăsa o cicatrice sau placa opacă, numită leucom. La bătrâni marginea corneei poate fi mai mult sau mai puțin opacă, afecțiunea numită gerontoxonul sau arcul senil.

Inserțiunea corneei. — Corneea se unește cu sclerotică îmbucându-se în acelaș fel în care geamul unui ceasornic este prins în rama lui. Marginea prin care corneea se unește cu sclerotică este tăiată oblic (în bizou) din fața ei anterioară. Prin această dispozițiune corneea, de jur împrejur, pe o lărgime de aproape un mm., este acoperită de sclerotică. În această regiune îngustă, *segmentul sclero-cornean*, formată din aplicarea scleroticiei pe corneea și din unirea lor, se înfige, în extracțiunea cataractei, lama îngustă a bisturii și se taie lamboul cornean. Tot pe aci se practică, în iridectomie, paracenteza camerei anterioare.

Structura corneei. — Corneea este formată dinainte înapoi, din următoarele pături:

a) Din pătura conjontivală constituită dintr'un epiteliu stratificat, de 6—8 rânduri de celule, așezat pe o membrană elastică, *membrana lui Bowman*, groasă de 15—20 m. Această membrană este consti-

tuită din fibrele delicate, unite printr'un ciment amorf, cu aceeaș refringerență cași celulele epiteliale.

b) Dintr'un țesut propriu, format din fibre unite în fascicule, așezate în lame anastomozate și din celule fusiforme, *celulele fixe ale corneei*, despărțite prin interstiții plexiforme, *spațiile limfatice*.

c) Dintr'o pătură epitelială, epiteliul posterior, așezat pe fața posterioară a unei membrane, *membrana lui Descemet*, care nu are o structură fibrilară. Epiteliul este format dintr'un singur rând de celule exagonale, cu un nucleu rotund. Liniile cari despart celulele sunt ușor dințate. Cimentul care le unește se colorează cu nitratul de argint. Acest epiteliu se continuă cu acela de pe fața anterioară a irisului.

Vasele. — În stare normală corneea nu prezintă vase decât la nivelul limbului, dedesubtul conjunctivei, pe o lărgime de cel mult un milimetru. Aceste capilare, provenite din arterele ciliare anterioare, constituiesc *cercul peri-cornean superficial*. La acelaș nivel mai există un alt cerc vascular *peri-cornean profund*. Orice altă vascularizație a corneei este de natură patologică. Vasele neoformate aderă de cornee și o acopere cu o membrană opacă numită *panus*.

Nervii. — Corneea este foarte bogată în terminațiuni nervoase care-i dau o sensibilitate delicată; leziunile corneei sunt foarte durabile. Nervii provin din trigemen, prin nervii ciliari, ramuri a oftalmicului. Alte terminațiuni nervoase mai provin și din nervii conjunctivei. Terminațiunile nervilor ciliari perforează sclerotica, puțin înapoia inserțiunii muschiului ciliar, și se anastomozează pe marginea corneei constituind *plexul inelar*. Din acest plex nasc o mulțime de filamente care, la rândul lor, se anastomozează formând alte diferite plexuri: plexul fundamental, bazal, sub-epitelial și intraepitelial.

Nervii ciliari comprimați și iritați prin creșterea presiunii intra-oculare, în glaucom, sunt pe de o parte cauza durerilor atroce în această afecțiune, iar pe de alta și cauza anesteziei corneei.

Spațiile limfatice. — În țesutul propriu al corneei există spații limfatice. Acestea se deschid fie în rețeaua limfatică a conjunctivei, prin tecile limfatice dimprejurul nervilor, fie în interstițiile limfatice din sclerotică. Limfa provine din camera anterioară a ochiului prin grosimea ligamentului pectineal și din inelul vânos *peri-cornean*.

În țesutul corneei pot să pătrundă și să se oprească diferiți corpi străini.

Camera anterioară. — Camera anterioară este spațiul, în formă de lentilă plano-convexă, care desparte fața posterioară a corneei de fața anterioară a irisului și, la nivelul pupilei, de fața anterioară a cristalinului. Adâncimea camerei anterioare, în partea mijlocie, este de $2-2\frac{1}{2}$ mm. Imprejurul marginii pupilei camera anterioară comunică, prin spațiul dintre iris și cristalin, cu camera posterioară. Unghiul circular al camerei anterioare, format din unirea corneei cu irisul, *zona irido-corneană*, se întinde mai în afară, cu aproape 2 mm., dela marginea corneei.

Umoarea apoasă. — Umoarea apoasă este lichidul, incolor și transparent, care umple atât camera anterioară, cât și camera posterioară. Când se puncționează sau se incizează camera anterioară, umoarea apoasă țâșnește cu oarecare putere, târând cu dânsa și irisul, între buzele plăgii, *ernia irisului*. Umoarea apoasă provine din camera posterioară unde este continuu secretată de pătura pigmentară, care acoperă fața internă a corpului ciliar, epiteliu care poartă și numele de *glanda umoarei apoase*. Din camera posterioară lichidul trece, prin pupilă, în camera anterioară și de aci filtrează prin spațiile din unghiul irido-cornean, *cavum Fontanae*, în cercul vânos numit *canalul lui Schlemm*.

IRISUL

Irisul este o membrană circulară, un disc perforat la mijloc de un orificiu rotund, *pupila*. Irisul contractându-se, micșorează sau mărește pupila și, prin aceasta, variază cantitatea de lumină care pătrunde în ochiu, spre retină. Irisul se aseamănă cu diafragma unui aparat fotografic.

Diametrul irisului are 12—13 mm.; grosimea lui este de $\frac{1}{3}$ mm.

Uneori irisul poate să prezinte, congenital, sau accidental, mai multe pupile, anomalie numită *policorie*.

Fața anterioară a irisului este lucie și de colorație variabilă; în general deschisă la blonzi (verde, cenușie, albastră), este închisă la brunii (căpruie, neagră).

În inflamații irisul își pierde luciul, devine mat.

Aderențele dintre fața anterioară a irisului și corneei, constituiesc afecțiunea numită *sinechie anterioară*.

Fața posterioară a irisului, *uvea*, colorată în negru, afară dela albiși, este aplicată pe fața anterioară a cristalinului, de care este despărțită la periferie prin procesele ciliare.

Aderențele dintre fața posterioară a irisului și cristalin poartă numele de *sinechie posterioară*.

Pupila. — Pupila de formă aproape regulat circulară, este mărginită de mica curbură a irisului. Pupila nu este așezată exact în mijlocul irisului, ci puțin mai înăuntru. Mărimea pupilei în dilatația mijlocie este de 3—4 mm. în diametru. În aderențele irisului pupila se deformează. Obișnuit ambele pupile sunt egale. O inegalitate a pupilelor poate fi determinată de o afecțiune a creierului; în paralizia generală, în unele traumatisme, în tumori, etc.

Irisul este constituit din fibre musculare netede, din țesut conjunctiv bogat în celule stelate, unele pigmentate, și din numeroase vase și nervi.

Fibrele musculare sunt dispuse circular și radial. *Fibrele musculare circulare* adunate într'un cerc împrejurul marginii pupilei constituiesc *sfincterul pupilei*. *Fibrele radiale*, sau longitudinalale, constituiesc *dilatatorul pupilei*.

Fața anterioară a irisului este acoperită cu un endoteliu, format dintr'o singură pătură de celule poliedrice, care se continuă cu endoteliul de pe fața posterioară a corneei. Fața posterioară a irisului este acoperită cu un epiteliu pigmentat, format din două rânduri de celule. Celulele din rândul posterior sunt presurate cu numeroase grăunțe de pigment, care acoper și ascund nucleul. Acest epiteliu este întins pe o lamă elastică, *membrana bazală posterioară*.

Vasele și nervii. — *Arterele irisului* provin dintr'un cerc, *marele cerc arterial al irisului*, așezat pe marginea mării circonferințe. Acest cerc este format din anastomoza ramurilor arterelor ciliare lungi posterioare și a arterelor ciliare anterioare. Aceste artere nascute din arterele muschilor dreپți, străbat sclerotica, din afară înăuntru, la nivelul inserțiunii tendoanelor acestor muschi. Din acest cerc nasc numeroase și fine ramuri, cari se îndreaptă ca niște raze, flexuoase, spre marginea pupilei, unde se anastomozează și constituiesc un alt cerc, *micul cerc arterial al irisului*.

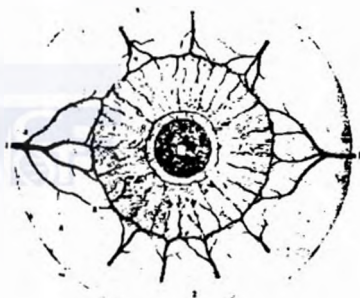

Fig. 60. Irigația arterială a irisului. A, coroida. — B, mușchii ciliar. — C, irisul. — P, pupila. — D, arterele ciliare lungi posterioare. — E, arterele ciliare anterioare. — F, marea cerc arterial al irisului. — G, arterele radiale. — H, micul cerc arterial al irisului.

Vinele, dispuse cași arterele, se aruncă în plexurile vânoase ale proceselor ciliare și mai departe în vinele coroidale.

Limfalicele sunt reprezentate printr'un sistem de spații, cari se deschid, în camera anterioară, prin crăpături dispuse împrejurul marginii aderente a irisului.

Nervii irisului, foarte numeroși, provin din plexul ciliar, format din anastomoza nervilor ciliari, ramuri ale ganglionului oftalmic. Ramificațiunile nervoase formează în grosimea irisului plexuri; filamentele se termină: în fibrele musculare, în sfincter, împrejurul celulelor pigmentate și împrejurul vaselor. Rădăcina motrice a ganglionului oftalmic fiind formată de nervul motor ocular comun, sub dependența acestui nerv este contracțiunea pupilei; acțiunea dilatoare depinde de simpatic. Mișcările irisului sunt reflexe și determinate fie de retină, *reflexul luminos*, fie de muschiul ciliar, *reflexul acomodatiunei*.

Camera posterioară. — Camera posterioară este spațiul cuprins între fața posterioară a irisului și fața anterioară a cristalinului; ea comunică cu camera anterioară prin pupilă. La periferie, în unghiul dintre cristalin și iris, camera posterioară este ocupată de procesele ciliare, mici încrețituri îndreptate în sensul meridianelor. Aceste încrețituri, așezate una lângă alta, formează împrejurul cristalinului un cerc, *coroana ciliară*.

Camera posterioară este umplută, cași camera anterioară, cu unmoare apoasă.

CRISTALINUL

Cristalinul este o lentilă biconvexă, transparentă, elastică, așezată între iris și corpul vitros, în care-și scobește o fosetă. Dimensiunile cristalinului sunt: 8—10 mm. în diametru și 5 mm. în grosime. Valoarea lui optică este de 11 dioptrii.

Cristalinul prezintă două fețe, o față anterioară și o față posterioară, și o margine circulară.

Fața anterioară, convexă, este o porțiune dintr'o sferă descrisă cu o rază de 9 mm. Partea centrală corespunde pupilei; părțile laterale corespund irisului și mai în afară, în vecinătatea marginii, proceselor ciliare. Distanța care desparte, fața posterioară a corneei de fața anterioară a cristalinului, este de $2-2\frac{1}{2}$ mm.

Fața posterioară, convexă cași cea anterioară, aparține unei sfere descrise cu o rază de $5\frac{1}{2}-6$ mm. Ea corespunde, pe toată întinde-

rea, corpului vitros în care-și tipărește forma. Distanța dintre mijlocul feții posterioare a cristalinului și fața anterioară a retinei, în dreptul petei galbene, este de 16 mm.

Marginea cristalinului, ecuatorul, corespunde, de jur împrejur, spațiului prismatic ocupat de ligamentul suspensor al cristalinului, care constituie, împrejurul lui, *zona lui Zinn*. (Zonula).

Colorațiunea cristalinului variază cu vârsta. La copii este incolor; la adulți este ușor colorat în galben în partea centrală; la bătrâni este colorat în galben mai închis, ca chihlimbarul.

Consistența cristalinului variază: moale la copil, devine tare la adult. Porțiunea centrală, de o consistență mai tare, formează ca un sămbure.

La bătrâni cristalinul își pierde transparența, în parte sau în totalitate, afecțiune numită *cataractă*. Cataracta poate să fie tare, semi-tare sau moale. Uneori cristalinul se poate calcifia.

Mijloacele de fixațiune.— Cristalinul este suspendat, la locul lui, printr'un sistem de ligamente foarte delicate, puțin rezistente, *ligamentul suspensor al cristalinului*, care formează, împrejurul marginii cristalinului, *zona lui Zinn*. Acest ligament derivă



Fig. 61. Secțiune transversală a ochiului, zona lui Zinn.

A, iridul. — B, cristalinul. — C, proces ciliar. — D, corpul vitros. — E, spațiul supra-coroidian, cuprins între coroidă și sclerotică. — F, sclerotică. — 1, fibrele pre-ecuatoriale ale ligamentului zonular. — 2, fibrele lui post-ecuatoriale. Spațiul prismatic, mărginit împrejurul cristalinului de aceste fibre, poartă și numele de canalul lui Petit.

din partea anterioară a retinei, modificată în vecinătatea corpului ciliar. Din această membrană se despart, îndreptându-se înăuntru, spre marginea cristalinului, o mulțime de fibre delicate care se încrucșează și se termină: unele pe partea anterioară a capsulei cristalinului, *fibrele pre-ecuatoriale*, altele pe partea posterioară a capsulei, *fibrele post-ecuatoriale*. Aceste fibre mărginesc, după cum am spus mai sus, de jur împrejurul ecuatorului cristalinului, un spațiu prismatic, *canalul lui Hannover*. Pereții acestui spațiu, umplut cu limfa, sunt ciurușiți de un mare număr de crăpături, prin cari lichidul circulă.

Canalul gudronat al lui Petit, canalul post zonular, este spațiul mărginit: înainte de fața posterioară a ligamentului lui Zinn, înapoi

de hialoidă. Acest spațiu care conține o foarte subțire lamă de lichid, poate fi lărgit: fie printr'un exudat, cum se întâmplă în deslipirea corpului vitros; fie după moarte, prin alterațiunea țesuturilor; fie prin injecțiuni experimentale, cu aer, cu albuș de ou, cu lichide colorate.

Structura. — Cristalinul este constituit dintr'un înveliș, o capsulă, *cristaloidă*, și dintr'un număr de fibre lungi, curbate în arc, *fibrele cristaliene*, aglutinate printr'o substanță amorfă, un *ciment*.

Capsula cristalinului, sacul capsular, *cristaloida*, este o membrană subțire, transparentă, foarte elastică, împărțită într'o porțiune anterioară, *cristaloïda anterioară*, și o porțiune posterioară, *cristaloïda posterioară*.

Cristaloïda este constituită din lamele. Lamela superficială se continuă cu fibrele ligamentului cristalinului.

Capsula este căptușită de celule epiteliale. Celulele cari acoper fața profundă a cristaloïdei anterioare, așezate într'o singură pătură, sunt pavimentoase, exagonale, cu un nucleu rotund și doi nucleoli.

Fibrele cristaliene, provin din modificarea celulelor epiteliale, de pe fața posterioară a cristaloïdei anterioară. Aceste fibre, lungi și îndoitte în arc, se unesc între ele și constituiesc fășii, care la rândul lor

se unesc și formează lame. Fibrele din aceeași lamă sunt așezate după trei meridiane, care se unesc în stea. Meridianele de pe fața anterioară a cristaloïdei formează cu meridianele de pe fața posterioară un unghiu de 60° . Pe fața anterioară meridianele, întretându-se formează un Y drept, pe fața posterioară un Y răsturnat.

Cristalinul nu are vase proprii ci trăește pe socoteala membranelor vecine, mai cu seamă pe a coroidii. El se hrănește din lichidul care filtrează, prin procesele ciliare, din vasele corpului ciliar.

Regiunea ciliară. — *Triunghiul ciliar*. Circonferința mare a irisului corespunde regiunii ciliare sau mai precis regiunii irido-ciliare. Această regiune, studiată pe o secțiune transversală, are forma unui

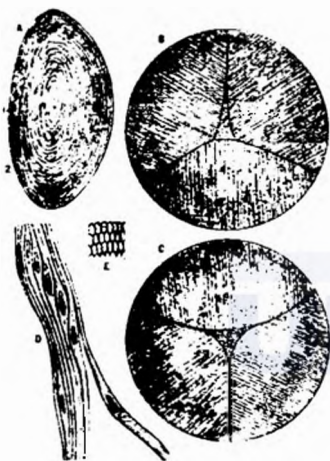


Fig. 62. Structura cristalinului.
A, secțiune verticală. — 1, capsula, cristaloida. —
2, miezul cristalinului format din fibre acate.
B, fața posterioară. — C, fața anterioară. — D,
fibrele cristalinului. — E, fibrele cristalinului pe
o secțiune transversală.

triunghi cu baza înăuntru, spre iris și cele două camere ale ochiului.

Fața anterioară sau superficială a regiunii ciliare corespunde regiunii peri-corneane a scleroticei care, ușor accesibilă, este acoperită de conjunctivă.

Fața posterioară a regiunii ciliare corespunde zonei lui Zinn, constituită de ligamentul suspensor al cristalinului. Baza regiunii ciliare, cuprinsă între unirea corneei cu sclerotica și inserțiunea ligamentului suspensor, conține dinainte înapoi: unghiul irido-cornean, marea conferință a irisului, sau mai exact unirea irisului cu regiunea ciliară, și procesele ciliare.

Unghiul irido-cornean, spațiul lui Fontana, corespunde periferiei camerei anterioare. El are forma unui jghiab circular, rotund, format din unirea feții anterioare a irisului cu fața internă a scleroticei, cu acea porțiune care corespunde marginii corneei.

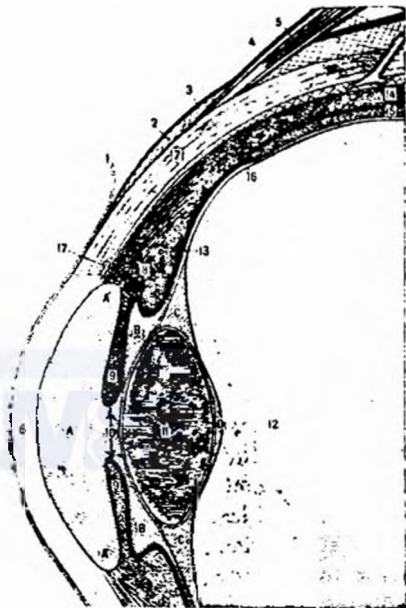


Fig. 63. Secțiunea schematică, "meridiană" a ochiului. Regiunea irido-corneo-ciliară; camerele ochiului.

1, conjunctivă. — 2, spațiul seros peri-scleral sau spațiul lui Tenon. — 3, capsula lui Tenon. — 4, o țeacă musculară. — 5, un mușchi drept. — 6, corneea. — 7, Sclerotica. — 8, corpul ciliar. — 9, irisul. — 10, pupila. — 11, Cristalinul — 12, corpul vitros. — 13, zonula. — 14, coroida. — 15, retina — 16, fașă. — 17, canalul lui Schlemm. A, camera anterioară cu unghiurile ei irido-corneene. — B, camera posterioară. — C, canalul lui Petit — D, spațiul post-lenticular.

- Unghiul irido-cornean este limitat, la partea externă, de o membrană fibriliară care formează, de jur împrejur, un inel tendinos, *inelul lui*

Dollinger, pe care se inseră extremitatea externă, a fibrelor radiale, a mușchiului ciliar. Fibrele inelului tendinos străbat, înainte, membrana elastică posterioară a corneei, membrana lui Descemet, și se continuă cu fibrele ei posterioare. Înapoi fibrele inelului tendinos se reflectează înăuntru și se pierd pe fața anterioară a irisului; ele formează *ligamentul pectineal*. Între fibrele acestui ligament se

găsesc depresiuni, mici funduri de sac, *cavum Fontanae*, cavități cari comunică cu camera anterioară a ochiului.

Ligamentul pectineal, foarte dezvoltat la unele mamifere și bine reprezentat și la om în perioada fetală, dispare la adult prin rezorbția fibrelor care-l constituiesc; prin aceasta fosetele lui Fontana se nivelează.

Fundul circular al camerei anterioare este în strânsă legătură cu canalul vănos al lui Schlemm, prin care umoarea apoasă filtrează. Acest canal este așezat în sclerotică, alături de buza posterioară a marginii bizotate a corneei.

Canalul lui Schlemm poate să fie unic, sau să fie format din mai multe canale mai mici. El este despărțit de fundul camerei anterioare printr'un perete subțire, reticulat, format de membrana lui Descemet modificată. Prin acest perete umoarea apoasă filtrează.

Procesele ciliare. — Procesele ciliare, mici plice, în număr de 70—80, sunt dispuse, una lângă alta, pe un cerc; ele formează împreună *coroana ciliară*, așezată înapoia marei circonferințe a irisului. Fiecare proces ciliar este constituit dintr'un buchet de vase, mai cu seamă din vine, și întocmai cași direcția acestor vase, plicele ciliare sunt îndreptate în sensul meridianelor.

Muschiul ciliar. — Muschiul ciliar, muschiul acomodației, tensorul coroidei sau muschiul lui Bruke, ocupă cea mai mare parte a regiunii irido-ciliare. Format din fibre musculare netede, așezate unele în sens radial, altele în sens circular, are pe o secțiune transversală forma unui triunghi, larg de 6 mm. și lung de 8 mm., îndreptat cu vârful înapoi.

Fibrele radiale, la partea anterioară, se inseră, cași fibrele radiale ale irisului, pe *inelul tendinos al lui Dollinger*, apoi fibrele musculare se încrucișează, se țes, formează rețea. La partea posterioară aceste fibre se inseră: unele cele mai superficiale, mai apropiate de sclerotică, în membrana coroidală; altele, cele mai profunde, în procesele ciliare.

Fibrele circulare sunt așezate, mai cu seamă, la partea internă a muschiului, unde sunt adunate într'un inel, *muschiul lui Rouget sau al lui Muller*, dispus paralel cu baza irisului.

Vascularizație, inervație. — Muschiul ciliar este irigat de vasele ciliare și este inervat de plexul ciliar.

Acțiune. — Muschiul ciliar lucrează în acelaș timp cu fibrele circulare ale irisului.

Când muschiul ciliar se contractă, slăbindu-se aparatul de sus-

pensiune și de întindere al cristalinului, acesta își mărește curbura sub acțiunea elasticității fibrelor cari îl constituiesc.

Desvoltarea muschiului ciliar variază după conformațiunea ochiului; el este mai puternic la hypermetropi și mai slab la miopi.

Explorațiunea segmentului anterior al ochiului. Căile de acces. — Segmentul anterior al ochiului poate fi examinat la lumina obișnuită, pentru leziunile superficiale. Pentru leziunile mai importante: ale corneei, ale camerei anterioare, ale irisului și ale cristalinului, examenul complet se face, în camera obscură, cu lumina directă sau oblică.

Calea operatorie, pe care se pătrunde în camera anterioară, este așezată la nivelul unirii corneei cu sclerotica sau, ceva mai în afară, la nivelul unghiului irido-cornean.

SEGMENTUL POSTERIOR AL OCHIULUI

Segmentul posterior al ochiului este format din suprapunerea celor trei membrane, sclerotica, coroida, retina, și din corpul vitros. Acesta, așezat în miezul ochiului, desparte retina de cristalin.

Sclerotica. — Sclerotica, tunica superficială, este o membrană fibroasă, opacă, de culoare albă, sidefoasă, groasă de $\frac{1}{2}$ mm., până la 1 mm. Coloarea sclerotice se vede, împrejurul corneei, prin transparența conjunctivei, unde formează *albul ochiului*. Am văzut, mai sus, cum la mijlocul părții anterioare a ochiului, sclerotica este înlocuită, pe o porțiune circulară, de cornee, care este transparentă.

Orificiul nervului optic este așezat la partea posterioară, puțin înăuntru și dedesubtul polului posterior al ochiului, în unghiul cadranelui infero-intern al globului. Fibrele superficiale ale scleroticei, pe marginea orificiului optic se reflectează și se continuă cu fibrele tecei nervului optic. În cadrul orificiului optic, fibrele profunde se despart, se țes și mărginesc între ele un mare număr de mici orificii; ele constituiesc, *lama ciuruită*, prin care trec fibrele nervului optic.

Orificiile ciliare. — Sclerotica, mai este perforată, la partea posterioară, împrejurul orificiului optic, de o mulțime de *mici orificii* așezate pe un cerc, excentric în raport cu orificiul optic. Prin aceste orificii pătrund, dedesubtul scleroticei, vasele și nervii ciliari.

Orificiile vinelor. — În vecinătatea ecuatorului globului ocular mai sunt și alte patru orificii, așezate câte unul în fiecare cadran, prin care ies, din interiorul ochiului, vinele *vasa vorticosă*.

Constituție. — Sclerotica, membrană rezistentă, puțin elastică, este constituită din țesut conjunctiv, dispus în fascicoli și lame, care se încrucșează și se țes în toate direcțiunile. Când tensiunea intra-oculară crește, dintr'odată, după cum se poate întâmplă într'o lovitură puternică dată pe ochi, sclerotica, inextensibilă, poate plesni, sau când tensiunea intra-oculară crește treptat, cum se întâmplă în glaucom, sclerotica constituie un perete rezistent pe care, vasele și nervii sunt comprimați, determinând dureri violente și jenă circulatorie.

Fața internă a scleroticei este despărțită de coroidă printr'o pătură subțire de țesut conjunctiv moale, spațiul subscleral sau *lamina fusca*, în care șerpuiesc vasele și nervii ciliari. Imprejurul nervului optic și a marginii corneo-sclerale, sclerotica aderă intim cu tunica mijlocie.

COROIDA

Tunica mijlocie a ochiului, formată din țesut conjunctiv lamelar, din numeroase vase și celule pigmentare, mai poartă și numele de *tractul uveal*. Prin coroidă se înțelege numai jumătatea posterioară a acestei membrane, porțiunea care întinsă până la câțiva mm. înaintea equatorului ochiului, este limitată de o margine dințată numită *ora serrata*. Porțiunea tractului uveal care se întinde înaintea acestei margini ondulate, poartă numele de *porțiune ciliară*, divizată ea însăși în două părți: o parte anterioară numită *coroana ciliară* și o parte posterioară, plană, numită *cercul ciliar*, (*orbiculus ciliaris* a lui Henle).

La partea posterioară coroida începe împrejurul papilei optice unde se vede, prin grosimea retinei, sub forma unui inel de culoare neagră.

Coroida este o membrană subțire, de la 0,2 până la 0,4 m., groșime, puțin rezistentă și puțin elastică.

Coroida este formată din afară înăuntru din următoarele pături, între cari se găsesc diseminate numeroase celule pline cu *pigment negru*: a) o pătură externă formată din *vase mari*, artere și mai cu seamă vine, dispuse în vârtejuri; b) o pătură mijlocie formată din *capilare*, anastomozate într'o rețea fină; c) o pătură internă, *lama vitroasă*, constituită ea singură din două lame sudate cu un ciment. Fața internă a lamei vitroase este tapisată cu un strat aderent de celule epiteliale, colorate în negru, *pigmentul retinian*.

Această pătură pigmentată ține de coroidă mai mult din punct de vedere patologic, căci din punct de vedere istologic și embriologic ea aparține retinei.

Celulele pigmentare ale coroidei au deosebite forme: unele sunt rotunde, altele au prelungiri ramificate. Celule ramificate sunt grupate, mai cu seamă, împrejurul vaselor.

Pigmentul se prezintă ca o pulbere neagră, fină, lucitoare, care se aseamănă cu praful de cărbune.

Arterele coroidei provin din arterele ciliare posterioare, scurte și lungi, și din ciliarele anterioare.

Vinele formează o rețea foarte bogată, care se adună și formează un număr de vârtejuri din care nasc trunchiurile numite *vasa vorticoasa*. Acestea, după ce străbat sclerotica la nivelul ecuatorului, prin anumite orificii, se aruncă în vâna oftalmică.

Nervii coroidei provin din nervii ciliari.

RETINA

Retina, tunica internă a ochiului, este o membrană delicată, încoloră, transparentă, friabilă, formată din desfășurarea fibrelor nervului optic. Atrofiată în jumătatea anterioară a ochiului, retina nu are un rol în vedere decât începând dela ora-serrata.

Retina se îngroașe dinainte înapoi; grosă de patru zecimi de mm. la fundul ochiului, nu mai are decât o zecime de mm., în vecinătatea *orei serrata*.

Fibrele nervului optic, de îndată ce au pătruns în glob prin lama ciuruită, cele mai multe își pierd mielina, altele își păstrează teaca mielinică pe o scurtă lungime. Aceste din urmă fibre formează mai multe fășii albicioase, *fibrelle opace*, care diverg din papila.

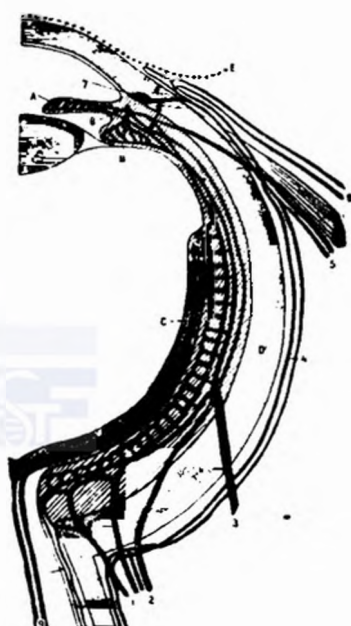


Fig. 64. Circulația ochiului. După figura lui Leber ușor modificată.
1, a. ciliare scurte posterioare — 2, a. ciliară lungă posterioară. — 3, v. vorticoasă. — 4, v. episclerale. — 5, a. și v. ciliare conjonctivale posterioară. — 7, canalul vănos al lui Schlemm. — 8, secțiunea marelui cerc arterial al irisului. — 9, a. și v. centrală a retinei.

Retina în stare normală, privită la oftalmoscop, este văzută cu dificultate; câmpul roșu care se vede nu este decât coroida, văzută prin transparența retinei. Pe acest câmp roșu se deosebesc prin colorația lor două pete, *papila și macula*, împrejurul cărora se localizează mai întotdeauna diferitele afecțiuni ale fundului ochiului.

Papila, așezată la nivelul unghiului cadranelor infero-intern, răspunde locului unde nervul optic își desfășură fibrele, pentru ca să formeze membrana retiniană.

Papila are forma unui disc albicios, rotund sau ovalar, ușor scobit de o fosetă, largă de 1 mm. și jumătate a 2 mm.

Macula, regiunea cea mai sensibilă a retinei, se prezintă la oftalmoscop sub forma unei mici pete galbene, de 1—2 mm. diametru, așezată, puțin deasupra și în afara papilei, exact în polul posterior al ochiului.

Centrul maculei este scobit de o mică fosetă, *foseta centrală*, (*fovea centralis*) care la oftalmoscop se vede ca un punct lucitor. Leziunile retinei din regiunea maculei sunt de o gravitate deosebită.

Vasele retinei. — *Artera centrală* — Arterele provin din artera centrală a retinei, ramură a arterei oftalmice. Artera centrală de obicei se împarte, în mijlocul papilei, în două ramuri: o ramură ascendentă și o ramură descendentă. Fiecare din aceste ramuri se împart, la rândul lor, într'o ramură internă sau nasală și o ramură externă sau temporală. La această dispoziție tipică se observă un mare număr de variații. Ramificațiunile mai mici ale acestor ramuri se anastomozează, într'o rețea.

La oftalmoscop arterele retinei sunt vizibile sub un aspect caracteristic; ele sunt mărginite de fiecare parte de câte o linie roșie, despărțite printr'o linie albă.

Vinele urmăresc arterele. Ele se unesc într'un trunchiu, *vena retinei*, care se aruncă fie în vâna oftalmică, fie deadreptul în sinusul cavernos.

La oftalmoscop vinele au un aspect deosebit de al arterelor; mai voluminoase, au o colorațiune mai închisă și nu au dublu contur.

Vasele limfatice sunt reprezentate printr'un sistem de tece așezate împrejurul vaselor sanguine și printr'un complicat sistem de interstiții, care se deschid în spațiile și interstițiile limfatice ale nervului optic.

Desvoltarea și structura retinei. — Retina primitivă, formațiune epitelială, derivă în mod indirect din ectoderm, din pereții *veziculi cerebrale primitive anterioare*. Din invaginarea acestei vezicule

se formează, mai întâi, *vezicula oculară primitivă* din care derivă, printr'o nouă invaginație în ea însăși, *vezicula oculară secundară*. Această veziculă este constituită dintr'un perete format din două foițe: *dintr'o foiță externă, din care derivă pătura pigmentară, care căptușește retina în afară, pătura impropriu numită epiteliu coroidian și dintr'o foiță internă, din care derivă retina propriu zisă.*

Celulele epiteliale, care formează retina primitivă, se diferențiază în elemente deosebite: celulele de susținere, celulele nervoase și celulele senzoriale, așezate în 9 pături.

Celulele de susținere, fibrele radiate ale lui Müller, analoage cu celulele de nevroglie, sunt elemente lungi, în formă de coloane, întinse pe toată grosimea retinei. Extremitatea internă a celulei, aceea care privește centrul ochiului, este largă ca o talpă; poartă numele de picior. Picioarele diferitelor celule, așezate alături, se unesc între ele și formează o lamă continuă, membrana limitantă internă. Corpul celulei, de formă neregulată, prezintă depresiuni și prelungiri și conține un voluminos nucleu. Nucleii diferitelor celule de susținere sunt așezați cam la același nivel. Extremitatea externă a celulei trimite mai multe prelungiri, cari se despart ca dinții unei furculițe. Aceste prelungiri, ale diferitelor celule, se unesc între ele și formează, prin sudura lor, o lamă perforată de un mare număr de orificii, membrană limitantă externă. Prin aceste orificii trec bastonașele și cornurile, care nu sunt decât prelungiri ale celulelor senzoriale. Aceste prelungiri formează împreună o pătură care se întinde în afara membranei limitante externe.

După concepția mai veche, și înainte clasică, retina se compune din următoarele nouă pături așezate, dinăuntru în afară, în ordinea următoare:

1. *Limitanta internă* formată, după cum am văzut, din unirea picioarelor celulelor de susținere;

2. *Pătura fibrelor nervului optic.* Imprejurul papilei fibrele nervului optic se despart și radiază, desbrăcate de mielină, adică numai cilindrele lor axe. Spre periferia retinei, stratul pe care-l formează cilindrele axe, devine din ce în ce mai subțire căci, treptat, diferitele fibre se opresc și se continuă cu celulele din pătura următoare.

3. *Pătura celulelor nervoase multipolare* (celulele ganglionare) este formată dintr'un rând de celule voluminoase, 30 μ . Aceste celule prezintă o prelungire internă, prin care ele se continuă cu o fibră nervoasă, și mai multe prelungiri externe, care se ramifică în pătura următoare.

4. *Pătura reticulată internă*, groasă de 30—40 *m.*, este constituită dintr'o rețea de fibre subțiri formate din granulațiuni fine. Printre acestea unele sunt de natură nervoasă, și provin din prelungirile celulelor multipolare din pătura mai sus descrisă, precum și din celulele din pătura care urmează, iar altele provin din prelungirile celulelor de susținere.

5. *Pătura granuloasă internă sau pătura grăunțelor interne*, numită astfel căci, cu mijloacele de studiu dela început, nu s'au putut distinge decât nucleii celulelor cari formează această pătură, nucleii numiți grăunțe.

Aceste celule nervoase, celulele bipolare, văzute mai târziu, au un corp mic cu două prelungiri: o prelungire internă care se pierde în rețeaua păturii mai sus descrise și o prelungire externă care se continuă în pătura următoare. Alte grăunțe, văzute în această pătură, nu sunt decât nucleii celulelor de susținere ale lui Müller.

6. *Pătura reticulată sau granulată externă*, cu mult mai subțire ca pătura reticulată internă, (pătura No. 4), este formată dintr'un reticul nervos și din filamente, născute din prelungirile celulelor de susținere.

7. *Pătura grăunțelor externe*, groasă de 40—60 *m.*, formează cu pătura conurilor și bastonașelor epiteliul sensibil al retinei. Grăunțele, mai întâi văzute și descrise, nu sunt decât nucleii celulelor vizuale. Corpul acestor celule a fost văzut mai în urmă. Aceste celule sunt de două feluri, după cum ele prezintă o prelungire în formă de con sau o prelungire în formă de bastonaș.

Celulele cu prelungire conică sunt așezate aproape de membrana limitantă externă; ele conțin un nucleu care corespunde unui grăunțe în formă de elipsă, nucleu care conține la rândul lui un nucleol bine delimitat. Aceste celule se întind în afară, prin grosimea membranei limitante externe, printr'o prelungire conică; iar înăuntru ele trimit o prelungire lungă și groasă, care după observațiunile vechi se împărțea, în mai multe filamente, în pătura reticulată internă, pătura care precede.

Celulele cu prelungire cilindrică sau cu bastonaș, așezate la partea mijlocie sau la partea profundă a păturii, au un nucleu, un grăunțe, în formă de oval sau de fus, care este ceva mai mic ca nucleul celulelor cu prelungire conică. Nucleii au un aspect striat, căci prezintă fășii, cari se colorează mai puțin.

Aceste celule trimit: în afară, prin membrana limitantă externă, un filament subțire, numit cilindru sau bastonaș; înăuntru o pre-

lungire care pătrunde în pătura reticulată internă, care precede. Această prelungire prezintă porțiuni umflate, ca mătăniile.

8. *Membrana limitantă externă*, formată din unirea prelungirilor externe ale celulelor de susținere, nu este o lamă continuă, ci prezintă, după cum am văzut, numeroase orificii, dispuse ca un ciur, prin care trec prelungirile cilindrice și prelungirile conice, a celulelor nervoase mai sus descrise.

9. Pătura conurilor sau a bastonașelor, mai poartă și numele de *membrana lui Iacob*.

Bastonașele, lungi de 50—55 *m.*, groase de 2 *m.*, prezintă o extremitate externă, liberă, tăiată drept și o extremitate internă, ușor subțiată. Bastonașul este compus din două segmente: un segment intern, format dintr'o protoplasmă granuloasă care se colorează cu carminul, și un segment extern care este hialin, lucios, și nu se colorează cu carminul. Acest segment prezintă striiațiuni transversale, căci este compus din lamele care se suprapun regulat.

Conurile, ceva mai scurte, lungi de 35—40 *m.*, au forma unei garafe. Porțiunea bazală mai groasă, se continuă cu un grăunte; porțiunea externă se subțiază și se termină în vârf. Conul se compune ca și bastonașul din două segmente: un segment intern, *corpul conului*, format dintr'o protoplasmă granuloasă colorabilă cu carminul și un segment extern, *vârful conului*, hialin, lucitor și compus din lamele suprapuse ca și bastonașele.

Ranvier, stabilind analogia dintre retină și celelalte organe ale simțurilor, arată că ea derivă din transformarea elementelor unui *neuro-epiteliu*.

Ranvier divide retina într'o zonă vasculară și într'o zonă nevasculară.

Zona vasculară sau internă, reprezintă pătura cerebrală; ea este formată din straturile care corespund păturilor 1, 2, 3, 4 și 5 din descriția de mai sus.

Zona nevasculară sau externă, constituită din celule sensoriale vizuale, cuprinde păturile 6, 7, 8 și 9 din aceeași descriție.

Lucrările lui Ranvier au fost confirmate, precizate și completate prin cercetările lui Cajal și a lui Van Gehuchten.

CORPUL VITROS

Corpul sau umoarea vitroasă este masa gelatinoasă, vâscoasă, transparentă, care umple tot spațiul dinapoia cristalinului.

Corpul vitros este în raport: înainte, pe mijloc, cu fața posterioară a cristalinului; pe lături cu zonula și cu regiunea ciliară. Pe restul întinderii corpul vitros, pe lături și înapoi, este în raport cu retina și în afara ei cu coroida, membrane care îl nutresc, fiind lipsit de vase proprii.

Raporturile dintre corpul vitros și cristalin sunt foarte intime; fața posterioară a cristalinului este așezată într'o fosetă scobită pe fața lui anterioară. De îndată ce membranele ochiului au fost deschise, printr'o plagă chirurgicală sau accidentală, umoarea vitrosă se scurge cu ușurință; pierderea ei nu are vre-o importanță deosebită, dacă nu întrece jumătatea sau o treime din volumul ei.

În stare patologică corpul vitros își modifică consistența și transparența, devine mai fluid și se turbură prin ivirea unor corpuscule opace, ca un praf, care se deplasează, corpii flotanți sau musculițele.

Corpul vitros este constituit dintr'o substanță amorfă, gelatinoasă, bogată în apă, conținută într'un sac membranos foarte subțire, *hioloida*. Incepând dela nivelul orei serrata, această membrană, la partea anterioară, se îngroașe și formează zona lui Zinn (ligamentul suspensor al cristalinului), care se inserează, după cum am văzut, în vecinătatea marginilor cristalinului.

În substanța gelatinoasă, care este derivată din țesutul conjunctiv, se găsesc numeroase celule. Fața posterioară a cristalinului este așezată deadreptul pe umoarea vitrosă, și hialoida se inseră, după cum am văzut, pe marginea cristalinului.

Canalul central. — Corpul vitros este străbătut de un canal central, prin care trece la făt artera hialoidiană, ramură mijlocie a arterei centrale a retinei. Artera hialoidiană la partea anterioară se ramifică și formează împrejurul cristalinului o rețea dispusă ca o capsulă. Prin această rețea artera hialoidiană se anastomozează cu sistemul vascular al irisului.

Artera hialoidiană, înaintea nașterii dispăre. În mod excepțional ea poate să mai persiste la copil și uneori chiar la adult, pe o porțiune sau, mai rar, pe toată lungimea. În aceste cazuri, la oftalmoscop, artera se vede ca un filament ondulat, mobil, căci înoată, ca un mic șarpe, în limfa canalului.

Examenul segmentului posterior al ochiului; căile de acces.

Segmentul posterior al ochiului, fundul ochiului, se explorează cu oftalmoscopul. Operațiunile pe acest segment se execută fie printr'o sclerotomie posterioară, fie amputând segmentul anterior al ochiului.

CAPSULA LUI TENON (Capsula ochiului).

Ochiul este conținut și articulat într'o capsulă fibroasă, descrisă de *Tenon* în 1803. Această capsulă este suspendată și fixată, ca un hamac, în interiorul orbitei, printr'un sistem de expansiuni fibroase, inserate de o parte, în patru puncte, pe marginea bazei orbitei, de alta, pe fundul capsulei fibroase. În acest fel de hamac, ochiul, sub acțiunea muschilor, se învârteste fără însă ca să se poată deplasa înapoi, unde muschii l'ar trage, spre inserțiunea lor fixă. Ochiul este articulat în capsula lui Tenon după felul articulațiunilor numite în sferă, ca acelea ce se întrebunțează, în unele aparate fotografice, pentru a articula camera cu trepiedul.

Capsula ochiului este o sferă fibro-conjonctivă în care ochiul intră exact.

Capsula nu are aceeași grosime în toate părțile. În jumătatea anterioară ea este subțire, celuloasă și în parte, acoperită de conjunctivă, porțiune numită sub-conjonctivală. În această parte capsula se inseră pe sclerotică, împrejurul marginii corneei.

În jumătatea posterioară capsula ochiului este deosebit constituită, după cum este considerată în apropierea ecuatorului sau spre fundul ochiului.

În prima parte, pe o lărgime de aproape un cm., capsula, formată din fibre circulare, este bine constituită, groasă, solidă, de culoare albă sîdeoasă. Această parte a capsulei se aseamănă cu o cavitate cotiloidă; în ea globul se mișcă, întocmai cași capul femurului în cavitatea lui. Spre fund capsula se mai subțiază și, în apropierea nervului optic, ea se reduce, dintr'odată, la o membrană celuloasă subțire, limitată de o margine circulară netedă, care mărginește *orificiul posterior* al capsulei, prin care se vede culoarea

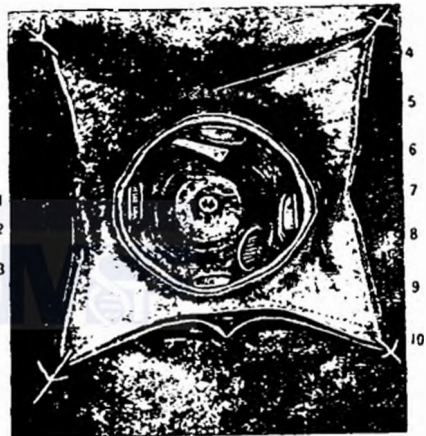

Fig. 65. Capsula lui Tenon, din partea stângă. Ochiul a fost extirpat secționând, împrejurul corneei, conjunctiva și partea anterioară a capsulei lui Tenon; apoi inserțiunile diferitelor mușchi și nervul optic.

1, dreptul intern. — 2, caroncula. — 3, punctul lacrimal inferior. — 4, dreptul superior. — 5, oblicul mare. — 6, nervul optic. — 7, unghiul extern al ochiului. — 8, dreptul extern. — 9, oblicul mare. — 10, dreptul inferior.

gălbuie a grăsimii retro-bulbare. Prin mijlocul acestui orificiu pătrunde în ochiu nervul optic și, împrejurul lui, nervii și vasele ciliare. Orificiul posterior al capsulei este mult mai larg decât volumul organelor care-l străbat așa încât, în mișcările ochiului, toate aceste organe delicate nu pot să atingă marginea porțiunii solide a capsulei. În partea mijlocie, între porțiunea subțire anterioară și porțiunea groasă posterioară, capsula lui Tenon este perforată de orificiile, în formă de butonieră, prin care pătrund tendoanele muschilor care se inseră pe glob. Marginile acestor orificii se unesc cu tecile fibro-celuloase care conțin muschii.

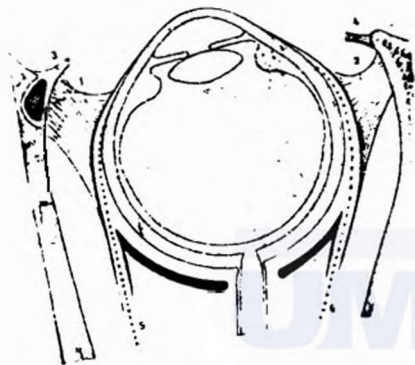


Fig. 66. Capsula lui Tenon; secțiune orizontală.

1, aripioara internă. — 2, aripioara externă. — 3, Ligamentul palpebral intern. — 4, Ligamentul palpebral extern.

Seroasa periorbitală. — Fața externă a ochiului, este despărțită de fața profundă a capsulei lui Tenon, printr'un spațiu seros divizat prin numeroase și delicate trabecule. Acest spațiu, numit și spațiul peri-sclerotic sau spațiul supra-sclerotic al lui Schwalbe, reprezintă cavitatea articulară dintre globul ocular și capsula lui Tenon. Ea este mărginită de o foiță viscerală, care învelește sclerotică și de o foiță parietală, care

căpтуșește capsula. O pătură de celule endoteliale late este întinsă pe pereții acestei seroase și pe trabeculele conjunctive care o străbat. Spațiul peri-sclerotic se întinde: la partea anterioară până aproape de inserțiunea capsulei pe sclerotică, limita lui în această parte este puțin precisă; la partea posterioară până pe nervul optic, împrejurul căruia seroasa se reflectează și formează un fund de sac circular. Acest fund de sac comunică cu spațiul dimprejurul nervului optic, cu spațiul peri-vaginal, prin mici crăpături așezate împrejurul nervului, la locul unde el pătrunde în capsulă.

Mijloacele de fixare ale capsulei ochiului. — Capsula lui Tenon este fixată, ca suspendată în interiorul orbitei, printr'un sistem de expansiuni fibroase sau ligamente. Acestea reionează, dela fundul

capsulei, spre marginile orificiului orbitei, unde se inseră ca cele patru brațe ale unei stele. Aceste ligamente sunt:

Aripioara externă, sau expansiunea dreptului extern, foarte solidă, orizontală, se inseră: în afară pe mijlocul peretelui extern al orbitei, puțin înapoia marginii externe a orificiului. Înăuntru aripioara se desface ca un evantaliu și se inseră pe teaca dreptului extern și pe partea posterioară și externă a fundului capsulei. Aripioara externă contribuie să închidă, la partea inferioară, loja glandei lacrimale și extremitatea inferioară a glandei este așezată pe fața ei superioară.

Aripioara internă, sau expansiunea dreptului intern, tot atât de puternică ca și aripioara externă, se inseră: înăuntru pe creasta unguisului și pe partea lui anterioară; în afară pe teaca dreptului intern și pe partea posterioară internă a capsulei.

Aripioarele capsulei pe lângă țesut conjunctiv și fibros mai conțin și fibre musculare netede, care sunt mai cu seamă așezate în vecinătatea inserțiunilor osoase. Sapey a descris aparte aceste formațiuni musculare, sub numele de *muschiul orbicular, intern și extern*.

La partea superioară capsula lui Tenon este fixată, de plafonul orbitei, prin teaca marelui oblic, prin acea porțiune care conține tendonul și care este cuprinsă între capsulă și inelul fibros pe care tendonul se îndoaie. Această porțiune a tecei oblicului formează capsulei oculare un adevărat ligament tubular, solid, în interiorul căruia lunecă tendonul muschiului.

La partea inferioară, capsula lui Tenon este fixată prin teaca micului oblic, în acelaș fel în care am văzut că este fixată, la partea superioară, de teaca marelui oblic. Această teacă, destul de groasă, își întinde inserțiunea osoasă în afara inserțiunii micului oblic, până pe partea mijlocie a marginii inferioare a orbitei.

Prin aceste patru ligamente, aripioarele și tecile oblicilor, jumă-

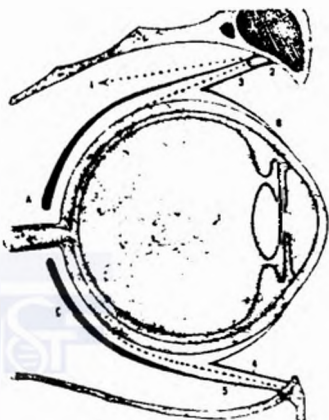


Fig. 67. Capsulă lui Tenon, secțiune verticală.

A, porțiunea anterioară groasă a capsulei — B, porțiunea anterioară subțire — C, spațiul aeros sub-capsular (periscleral) — 1, marelui oblic — 2, inelul marelui oblic — 3, teaca porțiunii reflectate a tendonului marelui oblic — 4, teaca micului oblic. — Aceste două tece constituie unele din mijloacele de fixare ale capsulei. — 5, micul oblic.

tatea posterioară a capsulei lui Tenon, groasă și în formă de cavitate hemisferică este suspendată de cei patru pereți ai orbitei.

În cavitatea capsulei ochiul, ținut prin tonicitatea muschilor și prin presiunea atmosferică, poate să se miște în toate sensurile, partea anterioară, subțire și largă, a capsulei permițând aceste mișcări, întinzându-se de o parte și încrețindu-se de alta.



Fig. 68. Orbita stângă disecată pe la partea, superioară.

C, carotida internă. — S, sinusul frontal. — L, celule etmoidale, labirintul. — 6, nervul optic, porțiunea cerebrală — 6, teaca nervului împrejurul căreia se inseră mușchii — 7, n. opthic, — 8, filament anormal, n. fronto-etmoidal anterior, obișnuit ramura a nasului. — 10, spongiroză orbitală — 11, glanda lacrimală. — 12, n. frontal extern. — 13, mușchiul oprâncenei.

Periostul orbitei. — Periostul subțire, dar destul de rezistent, se deslipește cu ușurință. El este gros și mai aderent în vecinătatea bazei și a fundului orbitei, unde se unește cu teaca nervului optic, și în dreptul crăpăturii sfenoidale, unde aderă intim cu formațiunea fibroasă care o închide.

MUSCHII ORBITEI

Mușchii orbitei, dimpreună cu aponevroza care'i acoperă și-i conține în anumite teci, formează un con al cărui vârf se inseră pe vârful orbitei și a cărei bază cuprinde globul ocular. Inapoi a ochiului conul musculo-aponevrotic este umplut cu grăsime, pe care ochiul și capsula lui fibroasă se reazimă, ca pe o pernă elastică.

Mușchii ochiului sunt așezați în raport cu cele patru fețe ale orbitei.

Mușchii de sub plafonul orbitei. — Sub plafonul orbitei se găsesc trei mușchi: ridicătorul pleoapei, dreptul superior și marele oblic.

Disecțiune. — Acest grup muscular se disecă, pe la partea superioară, în modul următor: se secționează calota craniană, se scoate creierul și se rezeacă, cu dalta, cu ciocanul și cu cleștele tăetor, lama osoasă, subțire, care formează plafonul orbitei. Acesta este extirpat pe toată întinderea păstrând numai, ca un arc, marginea superioară a orificiului orbitei, arcada sprâncenii. Inapoi se rezeacă și peretele superior al canalului nervului optic.



Fig. 69. Orbita stângă disecată pe la partea superioară. A, ridicătorul pleoapei lăsat și răsturnat înainte. — B, dreptul superior. — C, marele oblic. D, glanda lacrimală. — 1, n. lacrimal. — 2, capătul posterior al n. frontal. — 3, n. patetic. — 4, n. optic în canalul optic, deschis, se vede nervul învelit în teaca lui.

Mușchiul ridicătorul pleoapei superioare. — Ridicătorul pleoapei superioare, îndreptat dinapoi înainte, corespunde mijlocului plafonului orbitei. De forma unei fășii subțiri, triunghiulare cu baza înainte, ridicătorul se inseră: înapoi, prin fibre tendinoase scurte, pe partea superioară și puțin internă a marginii orificiului optic și pe teaca fibroasă a nervului. La o lărgime de deget inapoi arcadei sprâncenii corpul muscular este urmat de o lamă tendinoasă care se desface în evantai și se inseră pe partea mijlocie a feții anterioare a tarsului pleoapei superioare.

Marginea externă a tendonului ridicătorului este concavă; pe această margine porțiunea orbitală a glandei lacrimale se continuă cu porțiunea ei palpebrală.

Teaca aponevrotică a ridicătorului pleoapei se îngroașe la partea anterioară. Foița superioară a tecei, acolo unde tendonul se inseră pe tars, se reflectează în sus și se unește cu septul orbital, cu care

mărginește un jghiab adânc în care este așezată porțiunea orbitară a glandei lacrimale. Foița profundă a tecii, mai groasă, se unește cu teaca dreptului superior, cu capsula lui Tenon, cu septul orbital și mai aderă și de fundul de sac superior al conjunctivei, căreia îi formează ca un tensor.

Ațiune. — Ridicător al pleoapei superioare, tensor al fundului de sac superior al conjunctivei și elevator al ochiului.

Inervație. — Motorul ocular comun.

Muschiul, dreptul superior. — Dreptul superior, așezat dedesub-

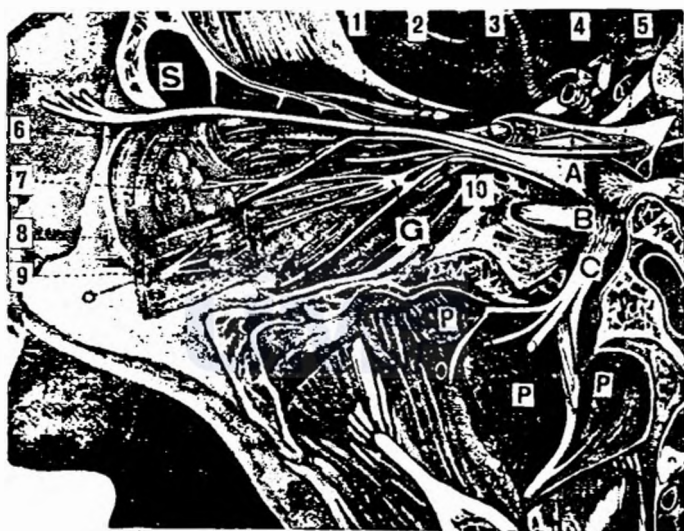

Fig. 70. Disecțiunea orbitei pe la partea externă.

1, n. frontal.—2, n. olfactiv.—3, n. optic.—4, n. motor comun.—5, n. patetic.—6, v. și n. lacrimal—7, glanda lacrimală.—8, dreptul extern.—9, n. micului oblic. (motorul comun).—10, n. motor extern.—A, n. olfactiv.—B, n. maxilar superior.—C, n. maxilar inferior.—P, pterigoidianul extern.

tul ridicătorului, mai îngust ca acesta, îl depășește puțin în afară. Pentru a-l descoperi se taie în curmeziș ridicătorul, ale cărui capete sunt apoi disecate, până la inserțiunea lor, și răsturnate.

Dreptul superior se inseră, la partea posterioară, printr'un tendon, pe partea supero-externă a marginii orificiului optic și pe teaca fibroasă a nervului optic. Fascicolul fibros care formează marginea externă a acestui tendon se unește cu o fâșie din marginea superioară a tendonului dreptului extern; împreună se prelungesc, prin crăpătura sfenoidală, pe peretele sinusului cavernos, pe care fibrele tendinoase pot fi urmărite până pe corpul sfenoidului.

Corpul cărnos se aplică pe glob. La partea anterioară el este urmat de o lamă tendinoasă, care perforează capsula-lui Tenon și se inseră pe sclerotică. Linia de inserțiune, lungă de 8—10 mm., neregulat convexă înainte, este despărțită de marginea corneei printr'o distanță de 7—8 mm. Planul vertical, antero-posterior al ochiului, împarte inserția dreptului superior în două părți inegale: o pătrime rămâne înăuntru și trei pătrimi în afară.

Acțiune. — Elevator, abductor și rotator în jos și în afară al ochiului; pupila se îndreaptă în sus și în afară.

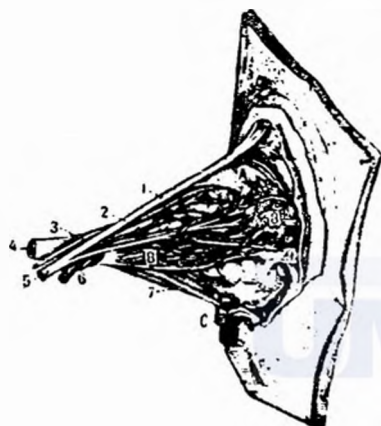


Fig. 71. Conul muscular; vedere externă.

1. a. frontal. — 2. v. oftalmică. — 3. n. paletic. — 4. n. optic. — 5. n. oftalmic. — 6. n. motor ocular comun — 7. filamentul n. a. micului oblic. — 8. g. anda lacrimală. — 9. aripioara externă a capsulei lui Tenon. — A. ridicătorul plecapei, expansiunea lui externă. — B. dreptul extern. — C. micul oblic.



Fig. 72. Conul muscular; vederea inferioară

1. periostul marginii orbitei. — 2. glanda lacrimală. — 3. v. oftalmică — 4. n. oftalmic. — 5. sacul lacrimal. — 6. inelul lui Zinn (tendonul dreptului extern). — 7. n. micului oblic. — 8. n. motor ocular extern. — 9. n. optic — 10. a. motor ocular comun — A, dreptul extern. B, dreptul inferior. C, dreptul intern. — D. m. oblic.

Inervație. — Motorul ocular comun.

Muschiul marele oblic. — Marele oblic, așezat în unghiul supero-intern al orbitei, se inseră la partea posterioară, pe partea cea mai posterioară a unghiului supero-intern al orbitei, până pe marginea orificiului optic, și puțin, și pe teaca nervului. Corpul muscular subțire, fusiform, este urmat de un tendon rotund, ca o coardă, care, în apropierea arcadei sprâncenii, pătrunde într'un inel fibro-cartilajinos, inserat pe plafonul orbitei, la nivelul *fosetei trocleare*. Pe acest inel tendonul se îndoaie, în unghi ascuțit, și se îndreaptă înapoi și în afară. Această porțiune îndoită a tendonului, mai întâi rotundă, se lățește, pătrunde sub dreptul superior, perforează capsula lui Te-

non și se inseră pe sclerotică, pe cadranul postero-supero-extern. Această inserțiune se face pe o linie, convexă în afară, lungă de aproape 10—12 mm., care începe la 10 mm., dela nervul optic și se termină la 14—16 mm. dela marginea corneei.

Inelul tendonului oblicului. — Acest inel, osteo-fibro-cartilaginos, în care se reflectează tendonul oblicului este format, la partea inferioară, de un arc fibro-cartilaginos care se inseră pe buzele fosetei trocleare. Această fosetă, care formează peretele superior al inelului, este așezată în unghiul intern al plafonului orbitei, la câțiva mm., înapoia extremității interne a arcadei sprâncenii. În această parte plafonul orbitei corespunde sinusului frontal, pe al cărui perete inferior îl formează. În acest inel tendonul oblicului

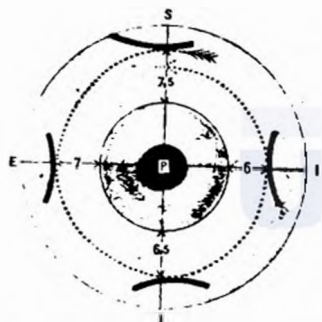

Fig. 73. Figura schematică arătând inserțiunile tendoanelor mușchilor drepti pe sclerotică.

S, dreptul superior, cel mai îndepărtat de marginea corneei (7,5 mm) — I, dreptul intern cel mai apropiat (6 mm)

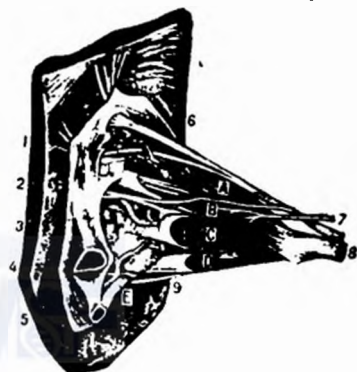


Fig. 74. Conul muscular; vedere internă.

1, n. frontal intern.—2, inelul de reflexiune al tendonului oblicului mare.—3, n. fronto-etmoidal.—4, sacul lacrimal, secționat acolo unde el se continuă cu canalul nasal.—5, inserțiunea micului oblic.—6, n. frontal extern.—7, n. patetic.—8, n. optic.—9, n. micului oblic.—A, ridicătorul pleoapei superioare.—B, oblicul mare.—C, dreptul extern.—D, dreptul inferior.—E, micul oblic conținut în teaca lui fibroasă care, solidă, constituie unul din mijloacele de fixare a capsulei lui Tenon.

luncă însoțit de o mică pungă seroasă, care îmbrățișează marginea fibro-cartilaginoasă a inelului ca un U, deschis înapoi. Tendonul este prevăzut și cu un scurt mezu.

Am văzut cum porțiunea din teaca aponevrotică a marelui oblic, care conține capătul reflectat al tendonului, reprezintă unul din mijloacele de fixațiune a capsulei lui Tenon.

Ațiune. — Marele oblic este rotator extern, scoboritor și abductor al ochiului; îndreaptă pupila în jos și în afară.

Inervație. — Pateticul.

Muschiul dreptul extern. — Dreptul extern este întins pe pe-

rețele extern al orbitei. Tendonul lui inițial sau posterior este divizat în două porțiuni: o porțiune superioară și o porțiune inferioară. Porțiunea superioară, mai subțire, este unită cu o fâșie care provine din marginea externă a tendonului dreptului superior; împreună se prelungesc și se inseră pe peretele extern al sinusului cavernos. Porțiunea inferioară, mai groasă, se inseră pe buza și pe peretele extern al canalului optic și pe teaca fibroasă a nervului; câteva fibre mai lungi pătrund prin crăpătura sfenoidală, se prelungesc în craniu și se inseră pe corpul sfenoidului. Aceste două porțiuni ale tendonului dreptului extern, despărțite ca brațele unui Y culcat, mărginesc un interstițiu ovalar, un mic inel, *inelul lui Zinn*. Buza anterioară a acestui interstițiu are forma unei arcade.

Corpul cărnos subțire, de lărgimea unui deget, se îndreaptă înainte, înconjoară globul, devine tendinos, perforază capsula lui Tenon și se inseră pe sclerotică. Această inserțiune se face pe o linie convexă înainte, despărțită de marginea corneei printr'un spațiu de 7 mm. În raport cu planul orizontal al ochiului, inserțiunea dreptului extern este simetrică.

Acțiune. — Dreptul extern, antagonistul dreptului intern, este abductor al ochiului; îndreaptă pupila în afară.

Inervație. — Motorul ocular extern.

Organele care trec prin inelul lui Zinn. — Prin orificiul din tendonul dreptului extern pătrund, în interiorul conului muscular, nervul motor ocular comun și nervul motor ocular extern.

Muschiul dreptul intern. — Dreptul intern se inseră, la partea posterioară, prin scurte fibre tendinoase, pe partea internă și inferioară a marginei orificiului optic și pe teaca nervului. Corpul cărnos mai puțin lat ca al dreptului extern, urmează peretele intern al orbitei, devine tendinos, înconjoară ochiul, perforază capsula lui Tenon



Fig. 75. Conul muscular, văzut pe la partea superioară.

1, mușchiul sprâncenii. — 2, inserțiunea incluzivă tendonului marelui oblic. — 3, n. frontal intern. — 4, n. fronto-etmoidal anterior. — 5, orbicularul. — 6, n. palteic. — 7, n. optic. — 8, n. frontal extern. — 9, glanda lacrimală. — 10, ridicătorul pleoapei superioare. — 11, vasele lacrimale. 12, n. nasal. — 13, n. lacrimal. — 14, n. motor ocular extern. — 15, n. motor ocular comun. — A, sacul lacrimal. — B, dreptul superior. — C, oblicul mare.

și se inseră pe sclerotică, pe o linie ușor convexă înainte. Această inserțiune este despărțită de marginea corneei printr'o distanță de 6 mm. Planul orizontal al ochiului împarte inserțiunea dreptului intern în două părți inegale: partea superioară este puțin mai lungă.

Acțiune. — Antagonistul dreptului extern este aductor al ochiului; îndreaptă pupila înăuntru.

Inervație. — Motorul ocular comun.

Pe planșeul orbitei sunt culcați muschii dreptul inferior și micul oblic. Acești muschi se disecă despărțind cu fierăstrăul sinusul maxilarului și rezecând, cu dalta și cu cleștele tăetor, lamela subțire care formează planșeul orbitei, până în vecinătatea marginii inferioare a bazei orbitei, unde se inseră micul oblic.

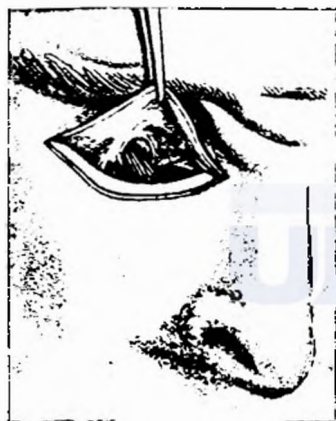

Fig. 75. Inserțiunea inferioară a micului oblic.

Muschii dreptul inferior. — Dreptul inferior se inseră, la partea posterioară, pe marginea inferioară a orificiului optic și pe teaca fibroasă a nervului. Corpul muscular mai întâi rotund, se lățește, se scoboară pe planșeul orbitei, înconjoară globul, devine tendinos, străbate capsula lui Tenon și se inseră pe partea inferioară a scleroticeii, pe o linie curbă neregulată, așezată la 6 mm. dela marginea corneei. Planul vertical al ochiului împarte această inserție în două părți inegale; partea internă este ceva mai lungă.

Acțiune. — Scoboară ochiul și în mod accesoriu mai este și abductor și puțin rotator extern; îndreaptă pupila în jos și în afară.

Inervație. — Nervul motor ocular comun.

Muschii micul oblic. — Micul oblic nu este mai lung decât porțiunea reflectată a tendonului marelui oblic, față de care este simetric așezat, muschii începând de pe planșeul orbitei, dintr'un punct care corespunde inelului marelui oblic, de pe plafon. Micul oblic se inseră, în jos și înainte, pe planșeul orbitei, la câțiva mm., înapoia marginii inferioare a orificiului ei și la 4—5 mm., mai în afară de marginea inferioară a fosetei lacrimale. De aci corpul cărnos, subțire și rotund, se îndreaptă înapoi și în afară, trece pe dedesubtul dreptu-

lui inferior, inconjoară ochiul, perforează capsula lui Tenon, și se inseră pe sclerotică, pe cadranul postero-extern inferior. Aci fibre cărnoase se inseră deadreptul, fără tendon, pe o linie ușor concavă în sus, lungă de 12—14 mm., care începe la 6—7 mm. dela nervul optic și se termină la 15—16 mm. dela marginea corneei.

Teaca aponevrotică a micului oblic, bine constituită, solidă, reprezintă, ca și teaca porțiunii reflectate a oblicului mare, unul din mijloacele de fixațiune a capsulei lui Tenon, de pereții orbitei.

Acțiune. — Rotator extern al ochiului și în mod accesoriu și abductor și elevator; îndreaptă pupila în sus și în afară.

Inervație. — Motorul ocular comun.

NERVII ORBITEI

Nervii orbitei sunt conținuți: unii, cei mai mulți, în interiorul conului muscular; alții sunt așezați în afara conului, dedesubtul plafonului orbitei.

Nervii în raport cu plafonul orbitei. — **Nervul patetic**, a IV-a pereche craniană, străbate, mai întâi, pe toată lungimea, peretele extern al sinusului cavernos, apoi pătrunde în orbită prin partea internă și superioară a crăpăturii sfenoidale. Pateticul ajuns în orbită, ascuns în interstițiul dintre periost și inserțiunile muschilor ridicătorul plcoapei și dreptul superior, se îndreaptă înainte și puțin înăuntru și, după un traect de aproape 2 cm., pătrunde în marginea externă a marelui oblic, într'un punct așezat, cam la 15 mm., înaintea orificiului optic.

Nervul frontal este ramura superioară a oftalmicului. Acest nerv este, prima ramură a ganglionului lui Gasser de pe traectul trigemenului care este a V-a pereche craniană. Nervul frontal, conținut mai întâi în peretele extern al sinusului cavernos, pătrunde în orbită prin partea superioară și internă a crăpăturii sfenoidale, așezat în afară și dedesubtul pateticului.

De aci nervul frontal se îndreaptă înainte, întins pe plafonul orbitei, unde se vede prin transparența periostului ca o fâșie albă. Către mijlocul orbitei nervul se împarte în două ramuri:

Nervul frontal extern, mai gros, ese din orbită prin scobitura supra-orbitală, se îndreaptă în sus, și se distribuie, după cum am văzut, în pielea frunții.

Nervul frontal intern, cu mult mai subțire, se desparte în unghiuri foarte ascuțit de frontalul extern, trece pe partea externă a trocleei

tendonului marelui oblic, ese din orbită perforând septul orbitar, la un cm. înăuntru frontalului extern, și se răspândește în pielea părții interne a regiunii frunții și sprâncenii. Nervul frontal intern mai este numit, din cauza raportului ce are cu inelul marelui oblic, și nervul supra-trocLEAR.

Nervul lacrimal, a doua ramură sau ramura mijlocie a oftalmicului, așezat mai întâi, cași frontalul, în peretele sinusului cavernos, pătrunde în orbită, alături de frontal, prin crăpătura sfenoidală. De aci lacrimalul se îndreaptă în afară și înainte, spre glanda lacrimală, urmând unghiul supero-extern al orbitei. În apropierea glandei la-




Fig. 77. Schema nervilor orbitei.

O, n. optic. — D, n. motor comun. — C, n. oftalmic. — N, n. nazal. — F, n. frontal. — L, n. lacrimal. — P, n. patetic. — A, n. maxilar superior. — B, n. maxilar inferior. — G, ganglionul lui Gasser. — Pe, pterigoidianul extern.

crimale nervul se împarte în ramuri, cari pătrund în marginea posterioară a glandei. Unele din aceste ramuri străbat glanda și septul orbitei și se răspândește părții externe a frunții.

O ramură născută din partea posterioară a nervului lacrimal se îndreaptă în afară, ca un arc, lipită de peretele extern al orbitei, și se împarte: într'un filament subțire care străbate osul și se răspândește în pielea regiunii malare și un filament care se anastomozează cu nervul malar, ramură a sub-orbitalului.

Nervii cuprinși în interiorul conului muscular. — Acești nervi pătrund, în interiorul conului fibro-muscular, prin inelul lui Zinn, butonieră așezată în tendonul dreptului extern, la nivelul vârfului conului fibro-muscular, dedesubtul și în afara nervului optic.

Nervul nasal este a treia ramură inferioară a nervului oftalmic. Așezat mai întâi, cași nervul frontal și lacrimal, în grosimea peretelui sinusului cavernos, pătrunde apoi, prin crăpătura sfenoidală și prin

melul lui Zinn, în interiorul conului fibro-muscular. Aci încrucișează nervul motor ocular comun și nervul optic pe la partea lui externă, apoi trece pe la partea lui superioară și se îndreaptă, înainte, spre partea internă a inelului tendonului marelui oblic. La acest nivel, nervul nasal perforază septul orbital, ese din orbită sub numele de nervul *sub troclear*, și se ramifică în pielea rădăcinii nasului și a păr-



Fig. 78. Plafonul (peretele superior) al orbitei stângi a fost complet rezezat, dimpreună cu peretele superior al canalului optic și cu lama superioară a labirintului etmoidal. Părțile moi întinse pe arcada sprâncenii au fost disecate și ținute în poziția lor agățându-le de un arc de sârmă.

1, nervii acustic și facialul. — 2, nervul trigemen; 3, nervul patetic; 4, nervul marelui oblic. — 4, porțiunea craniană a nervului motor ocular comun. — 5, Nervul optic, porțiunea craniană; 6, porțiunea conținută în canalul optic; 7, porțiunea orbitală. — Pe teaca fibroasă a acestei porțiuni se inseră tendonul mușchilor ochiului. — 8, anastomoza dintre nervul frontal și nervul nasal. — 9, nervul frontal. — 10, aponevroza orbitară. — 11, glanda lacrimală. — 12, nervul frontal extern; mai înăuntru se vede nervul frontal intern. — 13, mușchii sprâncenii. — A, scobitura temporală. — B, sinusul cavernos. C, carotida internă. — D, arterele cerebrale posterioare prăvenite din diviziunea trunchiului vertebral. — E, plafonul orbitei. — D, bulbul olfactiv, prelungit înapoi cu filaga olfactivă. — F, coasa creierului. — I, labirintul etmoidal. — P, pedunculii cerebrali. — S, sinusul frontal.

ții interne a pleoapei superioare. Nervul sub-troclear se anastomozează cu un filament venit din frontalul intern.

Nervul nasal în interiorul orbitei distribuie următoarele ramuri:

Nervul fronto-etmoidal posterior, filament subțire, care pătrunde, prin orificiul cu acelaș nume, în interiorul foselor nasale, unde se ramifică în partea posterioară a mucoasei.

Nervul fronto-etmoidal anterior, cu mult mai gros, ese din interiorul conului fibro-muscular pe dedesubtul marelui oblic, pătrunde și străbate canalul fronto-etmoidal anterior, apoi urmează în craniu marginea fosei olfactive și, la partea ei anterioară, pătrunde, printr'un orificiu al lamei criblate a etmoidului, în fosa nasală. Ajuns pe plafonul fosei nasale, nervul fronto-etmoidal se împarte în două ramuri: *nervul nasal intern* care se distribuie în mucoasa despărțiturii nasale și *nervul nasal extern* care se scoboară pe peretele extern al fosei nasale, lipit de fața internă a osului propriu al nasului. Pe sub marginea inferioară a acestui os nervul iese, devine superficial, sub numele de *nervul naso-lobar*.

Nervul nasal, în interiorul conului fibro-muscular, mai dă naștere și la unul sau doi nervi ciliari, precum și rădăcinii *sensitive a ganglionului oftalmic*.

Nervul optic, a doua pereche craniană, născută din chiasmă, prezintă trei porțiuni:

Prima porțiune lungă de 1 cm. este așezată în cavitatea cerebrală.

A doua porțiune este conținută, dimpreună cu artera oftalmică, în canalul optic. Periostul canalului, unit cu prelungirea pe care dura-mater o trimite în interiorul lui, formează împrejurul nervului o *teacă fibroasă*, solidă și intim aderentă cu scheletul. În această porțiune nervul optic este în raport: la partea antero-internă cu celulele etmoidale; la partea postero-inferioară cu sinusul sfenoidal, de care este despărțit printr'o *lamelă subțire*. Inflamațiunile acestor cavități se pot ușor transmite nervului, determinând nevrite foarte grave.

A treia porțiune a nervului optic, porțiunea orbitală, lungă de 3 cm., ușor flexuoasă, este oblic îndreptată în jos și în afară, în axul conului fibro-muscular. Nervul optic pătrunde în interiorul ochiului perforând sclerotica; în acest punct el este ușor gătuț de un jghiaș.

În această porțiune nervul optic, liber de jur împrejur, este cuprins în grăsimea de dinapoi a ochiului. Lamelele conjunctive cari străbat grăsimea se condensează împrejurul nervului constituind o *foiță delicată*, care îi formează ca o *primă teacă*. Între această teacă și teaca lui fibroasă există un spațiu celulos, *spațiul peri-vaginal*. În grăsimea retro-bulbară, împrejurul nervului optic și paralel cu el, se găsesc nervii și arterele ciliare.

Teaca vaginală. — În porțiunea orbitală nervul optic este conținut într'o teacă fibroasă, albă, sidefoasă, groasă și rezistentă, teaca vaginală. Dacă nervul și teaca lui sunt secționati, în lungime și în curmeziș, se vede că în interiorul tecii nervul este liber, despărțit

de pereții tecii printr'un spațiu seros, divizat prin despărțituri delicate. Acest spațiu, *numit spațiul sub-vaginal*, corespunde spațiului sub-dural al centrilor cerebrali; el este închis în fund de sac, atât în vecinătatea scleroficeii, cât și a orificiului anterior al canalului optic. În această parte trabeculele care divid spațiul sub-vaginal devin din ce în ce mai dese și mai tari.

Nervul optic fiind extras din teaca lui fibroasă, se vede că el mai este învelit și de o membrană subțire, dar destul de rezistentă, care reprezintă pia-mater.

Artera centrală a retinei perforează teaca fibroasă a nervului, și pătrunde în interiorul lui, cam pe la partea mijlocie a feței lui externe. Această dispozițiune a arterii retinei, care este așezată mai întâi în afara nervului optic, apoi în interiorul lui, explică simptomatologia deosebită a fundului ochiului, după cum leziunea nervului este așezată pe segmentul lui anterior sau retro-bulbar, sau pe segmentul lui posterior.

Nervul motor ocular comun, a treia pereche craniană, așezat în unghiul pe care-l formează peretele superior al sinusului cavernos cu peretele lui extern, pătrunde în interiorul conului muscular prin partea externă a inelului lui Zinn, dedesubtul și în afara nervului optic. Aci nervul motor ocular comun împarte mai multe ramuri: *Ramura superioară*, destinată dreptului superior și ridicătorului pleoapei, naște mai înainte ca nervul să pătrundă în orbită, în peretele sinusului cavernos, se îndreaptă în sus și înainte, încrucișează nervul optic, și trimite o ramură în fața profundă a dreptului superior și un filament, mai subțire, pentru ridicătorul pleoapei. În inelul lui Zinn, motorul ocular comun împarte cele trei ramuri terminale, care se despart ca brațele unei stele: o ramură pentru dreptul intern, o ramură pentru dreptul inferior și o ramură pentru micul oblic.

Ramura micului oblic, filament lung, urmează mai întâi marginea externă a dreptului inferior până ajunge în micul oblic, în care se termină. Ramura dreptului inferior și ramura micului oblic sunt uneori unite într'un trunchi scurt, din care mai naște un filament care reprezintă *rădăcina motrice* a ganglionului oftalmic.

Nervul motor ocular extern, a patra pereche craniană, după ce a străbătut cavitatea sinusului cavernos pe toată lungimea, îmbrățișând într'o curbă carotida internă, pătrunde prin inelul lui Zinn în conul muscular, unde este așezat alături și în afara nervului motor ocular comun. Aci se lipește de fața profundă a muschiului dreptului extern, în care se ramifică.

Ganglionul oftalmic este o masă nervoasă plexiformă, de volumul unui bob de orez, așezată pe partea externă a treimeii posterioare a nervului optic. Ganglionul oftalmic are două rădăcini: o rădăcină lungă și o rădăcină scurtă.

Rădăcina lungă, formată din unirea filamentelor sensitive cu filamentele simpatice, pătrunde în unghiul postero-superior al ganglionului. Filamentele simpatice provin din plexul care impresoară artera carotidă în sinusul cavernos; ele trec prin inelul lui Zinn în interiorul conului muscular, și se alipesc de filamentele sensitive care nasc din nervul nazal.

Rădăcina scurtă sau motrice, naște din motorul ocular comun, din ramura pe care acest nerv o trimite dreptului inferior.

Nervii ciliari. — Din partea anterioară a ganglionului oftalmic naște un buchet de filamente subțiri, nervii ciliari, cari așezați în cerc, împrejurul nervului optic, ajung pe polul posterior al ochiului și pătrund, prin sclerotică, în spațiul sub-scleral. Prin acest spațiu filamentele nervoase ajung și se termină în mușchiul ciliar și în iris, dând și ramificațiuni pentru sclerotică, coroidă și cornee.

VASELE ORBITEI

Orbita este hogață și în vase, așezate, mai cu seamă, în grăsimcea dinapoia ochiului.

Arterele. — *Artera oftalmică*, artera orbitei, naște din artera carotidă internă, de îndată ce aceasta a eșit din sinusul cavernos. Artera oftalmică prezintă trei porțiuni.

În prima porțiune, *porțiunea craniană*, artera oftalmică descrie o mică curbă așezată între nervul optic și dura mater, apoi pătrunde în canalul optic.

A doua porțiune străbate canalul optic. În acest traect, artera este așezată la partea inferioară și externă a nervului.

În a treia porțiune, porțiunea orbitară, artera oftalmică înconjoară nervul optic, trece pe la partea lui externă și superioară, și se îndreaptă, înainte și înăuntru, spre inelul de reflexiune al tendonului marelui oblic. La acest nivel artera perforează septul orbitar, cse din orbită, și se anastomozează în plin canal cu terminațiunea facialei, numită artera unghiulară. Porțiunea orbitară a oftalmiceii poate fi ea însăși împărțită în trei segmente: un segment posterior, așezat pe partea externă a nervului optic; un segment mijlociu, cărligul oftalmiceii, așezat deasupra nervului optic și un segment

anterior, întins de dinapoia ochiului până la septul orbitar. Din ultimele două segmente ale porțiunii orbitare a oftalmiceii nasc ramurile ei, ramuri care se așează, mai toate, alături de nervii cari străbat orbita.

Artera centrală a retinei naște din primul segment. Așezată, mai întâi, pe o scurtă întindere, pe fața externă a nervului optic, pătrunde apoi în mijlocul nervului, în grosimea căruia ajunge în retină.

Artera lacrimală naște, mai întotdeauna cași artera centrală, din primul segment al oftalmiceii. Lungă, subțire, flexuoasă, artera lacrimală ese din interiorul conului muscular dimpreună cu nervul lacrimal, se distribuie în glandă lacrimală și trimite și un număr de mici ramuri cari străbat septul, și se termină în coada sprânceni și în pleoapa superioară.

Arterele ciliare posterioare, sunt unele lungi altele scurte. Foarte subțiri, flexuoase, ele nasc din segmentul mijlociu al porțiunii orbitare a oftalmiceii.

Ciliarele scurte mai întâi unite, în 3—4 trunchiuri, se împart apoi în 12—16 ramuri terminale.

Ciliarele lungi sunt în număr de două: o ciliară lungă, internă, sau nazală și o ciliară lungă, externă, sau temporală.

Diferitele artere ciliare așezate împrejurul nervului optic, dimpreună cu nervii ciliari, perforează sclerotică pe un cerc și pătrund în spațiul sub-scleral.

Arterele musculare, născute din segmentul mijlociu, provin de obicei din două trunchiuri; din arteră musculară superioară și din artera musculară inferioară. Aceste trunchiuri se împart în ramuri care pătrund în corpurile muschilor, prin fața lor profundă.

Arterele ciliare anterioare nasc din arterele muschilor drepti. Fiecare din aceste artere, foarte subțiri, urmează fața profundă a muschiului până la inserțiunea lui pe sclerotică, unde perforează această membrană la nivelul marginii irisului. Aci ele se anastomozează cu ciliarele posterioare cu care contribuiesc la constituirea marelui cerc arterial al irisului.

Arterele fronto-etmoidale nasc din ultimul segment al porțiunii orbitare a oftalmiceii, fie aparte, fie reunite într'un singur trunchiu. Arterele fronto-etmoidale ies din interiorul conului muscular pe dedesubtul muschiului oblicul mare și pătrund în canalele fronto-etmoidale. Fronto-etmoidala anterioară ajunsă în fosa nazală se împarte în două ramuri.

Arterele frontale, externă și internă, nasc mai întotdeauna, printr'un trunchiu comun, din partea posterioară a ultimului segment al porțiunii orbitare a oftalmiceii.

Trunchiul frontalelor ese din interiorul conului muscular, pe marginea internă a dreptului superior, și se împarte în două ramuri, care se despart în unghiu ascuțit. Fiecare ramură ese din orbită alături de un nerv frontal înconjurând arcada sprâncenii. Am văzut cum arterele frontale se distribuiesc în pielea frunții.

Arterele palpebrale, superioară și inferioară, nasc, fie separat fie reunite, din segmentul anterior al porțiunii orbitare a oftalmiceii. Trunchiul palpebralelor poate proveni, uneori, și din artera musculară inferioară. Născut într'un fel sau altul, trunchiul arterelor palpebrale, ajuns la nivelul ligamentului palpebral intern, se împarte în două ramuri, una pentru fiecare pleopă.

Artera oftalmică prin ramurile ei se anastomozează, împrejurul orificiului orbitei, cu diferite ramuri venite din carotida externă: temporală superficială, facială, suborbitară, etc. Cu toate că ramificațiunile oftalmiceii sunt subțiri, emoragiile ce produc, în operațiunile pe orbită, sunt destul de abundente ca să jeneze actul operator; ele se opresc cu ușurință prin simplă tamponare.

Vinele. — Orbita conține vine numeroase cu pereții subțiri, plexiforme, așezate în bună parte alături de artere. Desvoltarea acestor vine este variabilă; uneori ele sunt voluminoase, dilatate chiar în varice. Vinele orbitei se aruncă în sinusul cavernos care, prin extremitatea lui anterioară, răspunde tocmai fundului orbitei.

Vasa vorticoasă. — Din interiorul ochiului, perforând sclerotica, ies vinele numite *vasa vorticoasă*. Acestea, în număr de patru, sunt așezate două la partea superioară a globului și două la partea lui inferioară.

Vinele orbitei se reunesc mai întotdeauna în două colectoare:

Colectorul oftalmic superior, mai voluminos, este așezat deasupra nervului optic;

Colectorul oftalmic inferior, este așezat dedesubtul nervului optic.

Vâna oftalmică. — Aceste două colectoare se unesc într'un trunchiu comun, vâna oftalmică, care ese din interiorul conului muscular prin interstițiul mărginit de dreptul extern și de dreptul superior. Din orbită vâna oftalmică trece în cavitatea cerebrală prin extremitatea externă a crăpăturii sfenoidale; ea este conținută, la acest nivel, în lama fibroasă care închide crăpătura mai sus numită. Din

acest loc vâna oftalmică se îndreaptă în jos și înăuntru, trece pe dedesubtul nervului frontal, și se deschide în partea anterioară a sinusului cavernos. Se întâmplă uneori ca cele două colectoare să rămână despărțite și să se deschidă fiecare a parte.

Deseori se vede pe baza craniului un canal vânos, care anastomozează vâna oftalmică cu vinele care însoțesc ramurile meningei medii sau cu sinusul sfeno-parietal al lui Brechet.

Sistemul vânos al orbitei se anastomozează cu sistemul vinelor dimprejurul orbitei, cu vinele din regiunea frunții, cu vâna facială, cu vinele sub-orbitare și cu vinele din fosa zigomatică, printr'un număr de canale cari trec prin crăpătura sfeno-maxilară. Valvulele acestor vine sunt astfel dispuse ca sângele din aceste vine să nu poată trece în sistemul vinelor orbitei și, de aci, în sinusul cavernos. Totuși infecțiunile grave ale feții, antraxul buzei superioare, antraxul nasului, erisipelul feții, se transmit cu multă ușurință, pe calea vinei faciale, vinelor orbitei și sinusului cavernos, determinând flebita sinusurilor, afecțiune foarte gravă.

Grăsimea dinapoia ochiului. — Vârful conului aponevrotico-muscular, înapoia ochiului, este umplut cu o masă de grăsime moale, delicată, în care se găsesc așezate, ca înecate, mulțimea de nervi și de vase cuprinse în con. Această grăsime formată din lobuli, despărțiți prin lamele conjunctive subțiri, formează înapoia ochiului o adevărată pernă elastică, un reazăm, pe care se sprijină partea posterioară a capsulei lui Tenon. În boalele lungi, cum ar fi în tuberculoză, grăsimea din fundul orbitei se resoarbe și ochii se infundă în cap.

Infecțiunea țesutului celular din orbită, determinată fie printr'o plagă directă, fie transmisă din vecinătate, cum ar fi dela sinusul maxilar, constituie flegmonul orbitei, afecțiune gravă care se poate complica de meningită sau de flebita sinusurilor.

CĂILE DE ACCES

Se poate ușor pătrunde în orbită incizând planul palpebral, pe marginile orificiului anterior. Astfel pentru a deschide fosa glandei lacrimale, se incizează pe jumătatea externă a arcadei sprâncenei; pentru a deschide un flegmon se incizează pe marginea inferioară a bazei orbitei. Tot pe aci se descoperă planșeul orbitei pentru a găsi și rezecă nervul sub-orbitar, mai înainte ca el să pătrundă în

canalul cu acelaș nume. Pentru a deschide sacul lacrimal se incizează pe jumătatea inferioară a marginii interne.

Pentru intervențiunile mai importante cari cer o cale operatorie mai largă, cum ar fi extirpațiunea unei tumori dinapoia ochiului, o tumoare a nervului optic de exemplu, orbita este deschisă pe la partea externă, rezecând temporar peretele său extern. Tot pe aci, rezecând temporar arcada zigomatică și rezecând și o parte din peretele extern al orbitei, se poate executa rezecțiunea nervului maxilar superior, (procedeul Ionescu-Juvara).

REGIUNEA GLANDEI LACRIMALE

Disecțiune. — Regiunea glandei lacrimale poate fi studiată, disecând-o, fie pe la partea superioară, fie pe la partea anterioară, fie pe la partea externă.

Pe la partea superioară. — Calota craniană este secționată cât mai aproape de bază și cavitatea cerebrală este golită de creier. Cu dalta și cu ciocanul se rezecă toată partea anterioară și externă a plafonului orbitei, până pe marginea arcadei sprâncenei. Rezecțiunea plafonului este executată cât mai mult în afară și în jos. Dedesubtul periostului glanda lacrimală se vede.

Pe la partea anterioară. — Se secționează pleopa superioară în lungul jumătății externe a arcadei orbitare, până deasupra nivelului comisurii palpebrale externe; se desinserează, de pe marginea orbitei, septul orbital și se răstoarnă pleopa în jos, ca un lambou. Pentru a deschide mai larg loja glandulară se deperiostează și se rezecă și partea externă a arcadei sprâncenei.

Pe la partea externă. — Se rezecă partea superioară a peretelui extern al orbitei începând de deasupra inserțiunii ligamentului palpebral extern și a aripioarei externe a capsulei lui Tenon. În sus rezecțiunea este prelungită și pe plafonul orbitei. Disecțiunea pe la partea externă a orbitei este dificilă, dar foarte instructivă.

Explorație. — Loja glandei lacrimale poate fi inspectată și explorată pe la partea externă a jghiabului oculo-palpebral superior. În stare normală nu se observă nimic deosebit, glanda fiind complet acoperită de arcada sprâncenei. În stare patologică, atunci când glanda este mărită, prin prezența unei tumori, a unui kist de exemplu, jghiabul oculo-palpebral, umplut de tumoare, este mai mult sau mai puțin șters. Vârful degetului, care pipăie la acest nivel, simte tumoarea.

Porțiunea palpebrală a glandei lacrimale poate fi explorată prin partea externă a fundului de sac superior al conjunctivei; un kist, de exemplu, apare la acest nivel sub forma unei tumori translucide, care umple fundul de sac conjunctival.

APARATUL LACRIMAL

Aparatul lacrimal se compune: din glanda lacrimală, care secreta lacrimile care se varsă în sacul conjunctival și din căile lacrimale, organe prin cari lacrimile, răspândite pe conjunctivă, sunt adunate, conduse și vărsate în meatul inferior al foselor nasale.

Glanda lacrimală, de felul glandelor în strugure, cum sunt glandele salivare, este așezată pe fața superficială a conului muscular, în colțul supero-anterior și extern al cavității orbitare, imediat înapoia jumătății externe a pleoapei superioare.

Loja glandulară. — Glanda lacrimală ocupă în orbită o loja mărginită: în sus de plafonul orbitei, scobit la acest nivel de fosa lacrimală; în jos și înăuntru de globul ocular acoperit de mușchi: ridicătorul pleoapei, dreptul superior, dreptul extern și de aponevroza lor.

În interstițiul dintre ochiu și peretele extern al orbitei, loja glandei este închisă, mărginită în jos de aripioara externă a capsulei lui Tenon. Aceasta constituie un adevărat planșeu, solid, pe care se realizează extremitatea infero-externă a glandei. La partea anterioară, loja glandulară este mărginită de pleoapa superioară, care cade ca o cortină înaintea glandei; la partea inferioară de fundul de sac superior al conjunctivei.

Loja glandei nu este complet închisă, căci comunică, înapoi, înăuntru, în jos și în afară, cu țesutul celular care se întinde între pereții orbitei și conul muscular.

Compartimentele lojei glandulare. — Tendonul ridicătorului palpebral și expansiunea pe care o trimite în afară, împarte spațiul ocupat de glanda lacrimală în două compartimente, în care sunt așezate cele două porțiuni deosebite ale glandei.

Compartimentul superior, întins deasupra tendonului ridicătorului pleoapei, este ocupat de porțiunea superioară sau orbitară a glandei lacrimale.

Compartimentul inferior, întins dedesubtul tendonului ridicătorului, este ocupat de porțiunea inferioară sau palpebrală a glandei, culcată pe fundul de sac al conjunctivei.

GLANDA LACRIMALĂ

Glanda lacrimală prezintă două porțiuni: o porțiune orbitară și o porțiune palpebrală.

Porțiunea orbitară, mai voluminoasă este conținută în fosa lacrimală, scobită în partea externă a plafonului orbitei. Această parte a glandei, culcată orizontal, de forma și de volumul unei migdale, este lungă de 18—20 mm. în sensul transversal, lată de 10—12 mm. și groasă de 4—6 mm. Țesutul conjunctiv, ușor condensat împrejurul glandei, îi formează o capsulă subțire, din care pleacă numeroase și delicate expansiuni, adevărate mici ligamente, cari o formează de pereții lojei și, mai cu seamă, de plafonul orbitei.



Fig. 79. Cele două porțiuni ale glandei lacrimale; partea stângă. 1, globul ocular. - 2, partea externă a fundului de sac superior al conjunctivei în care se deschid canalele excretorii. - 3, porțiunea palpebrala a glandei. - 4, porțiunea orbitară - A, ridicătorul pleoapei superioare. Marginea externă a acestui mușchi și expansiunea lui fibroasă pătrund în șanțul care de-parte cele două porțiuni ale glandei.

Fața superioară a glandei, convexă, netedă, este modelată după fosa lacrimală.

Marginea anterioară, netedă, convexă, ascunsă sub arcada orbitei ca sub o streășină, corespunde jghiabului oculo-palpebral, pe unde ea este ușor accesibilă.

Fața inferioară, concavă, corespunde ochiului; ea este în raport cu tendonul și cu expansiunea ridicătorului pleoapei, care o desparte de porțiunea palpebrală a glandei.

Marginea posterioară, neregulată, este pătrunsă de ramificațiuni vasculare și nervoase.

Extremitatea internă, rotunjită corespunde mijlocului plafonului orbitei.

Extremitatea infero-externă, mai lată, se reazimă pe aripioara externă a capsulei lui Tenon.

Porțiunea palpebrală. — Cu mult mai mică, are forma unei limbuli, e, întinsă pe sub tendonul ridicătorului pleoapei.

Fața inferioară este culcată pe conjunctivă; **fața superioară** răspunde tendonului ridicătorului pleoapei, care o desparte de fața inferioară a porțiunii orbitare. Ambele porțiuni ale glandei, după cum se înțelege ușor, mărginesc un interstițiu adânc, ca o tăetură, în care pătrunde marginea externă a tendonului ridicătorului și expansiunea lui. Inapoi și în afară porțiunea palpebrală se continuă cu porțiunea orbitară.

Porțiunea palpebrală este formată din lobuli așezați împrejurul canaliculelor excretorii născute din porțiunea orbiculară.

Canalele excretorii. — Canalele excretorii ale glandei lacrimale, în număr variabil dela 6—12, foarte subțiri, așezate paralel, se deschid unul lângă altul, pe un șir, în partea externă a fundului de sac superior al conjunctivei.

Vase și nervi. — **Artera lacrimală.** — Glanda lacrimală este nutrită de artera lacrimală, ramură lungă și subțire a segmentului posterior a porțiunii orbitare a oftalmiceii.

Artera lacrimală, eșită din conul musculo-aponevrotic al ochiului, prin interstițiul dintre dreptul superior și dreptul extern, ajunsă în vecinătatea marginii posterioare a porțiunii orbitare, se împarte în mai multe ramuri cari pătrund în glandă. Printre aceste ramuri unele se distribuiesc numai în glandă, altele o străbat. Aceste ramuri străbat apoi și septul orbital și se ramifică în partea externă a pleoapei superioare și a sprâncenei

Vinele lacrimale însoțesc artera; ele sunt tributare vinei oftalmice.

Nervul lacrimal, ramură a nervului oftalmic, este așezat în afara conului musculo-aponevrotic al ochiului. Nervul trimite ramificațiuni subțiri pentru glandă și altele cari întocmai cași ramurile arteriale, străbat glanda și septul orbital și se răspândesc în pielea pleoapei superioare și în pielea sprâncenii. Nervul lacrimal se anastomozează, printr'o arcadă, cu nervul sub-orbital. Înapoia glandei, artera nervul și vinele lacrimale sunt strânse într'un mânunchiu.

Limfaticile glandei lacrimale sunt tributare ganglionilor preauriculari.



Fig. 81. Distribuția nervului lacrimal în glandă.

CAILE LACRIMALE

Căile lacrimale, așezate în unghiul intern al ochiului, sunt formate: din lacul lacrimal, din canaliculele lacrimale cu orificiile lacrimale, din canalul lacrimal, din sacul lacrimal și din canalul nazal.

Ultimele două porțiuni, sacul lacrimal și canalul nazal, sunt așezate în regiuni topografice deosebite: sacul lacrimal aparține regiunii orbitare; canalul nazal aparține foselor nazale.

Lacul lacrimal. — Lacul lacrimal, depresiunea cuprinsă în unghiul intern al orificiului palpebral, este mărginit, la partea externă, de planul vertical care trece imediat în afara punctelor lacrimale.

Pe fundul acestei mici albii se vede *caroncula lacrimală* și *plica jalciformă*.

Tuberculii lacrimali. — Tuberculii lacrimali, unul pentru fiecare pleoapă, sunt așezați pe partea cea mai internă a marginei libere a pleoapelor, la sfârșitul porțiunii ciliare.

Punctele lacrimale. — Punctele lacrimale sau orificiile canalelor lacrimale, sunt așezate, câte unul, în vârful fiecărui tubercul lacrimal. Aceste orificii, mici de $\frac{1}{3}$ sau de $\frac{1}{4}$ mm., sunt îndreptate înapoi, spre lacul lacrimal. Orificiile lacrimale nu se corespund exact unul altuia; orificiul lacrimal inferior este așezat, cu aproape $\frac{1}{2}$ mm., mai în afară de cât orificiul lacrimal superior.

Caniculele lacrimale urmează după orificiile lacrimale. Așezate în grosimea marginei pleoapelor ele se îndreaptă înăuntru.

Canaliculul lacrimal nu este drept ci, fiecare este format din unirea a două porțiuni îndreptate deosebit: dintr'o *porțiune verticală*, mai scurtă, lungă de 2—3 mm., și dintr'o *porțiune orizontală*, lungă de 5—7 mm. La nivelul unirii acestor două porțiuni diametrul canaliculului este mai larg și porțiunea verticală formează, dedesubtul porțiunii orizontale, un mic fund de sac.

Canalul lacrimal. — Canaliculele lacrimale, puțin după comisura palpebrală internă, se reunesc într'un singur conduct, canalul lacrimal. Acest conduct, lung de 1—3 mm., cuprins în grosimea ligamentului palpebral intern, se deschide în peretele intern al sacului lacrimal, printr'un orificiu mic, circular. Acest orificiu este așezat puțin dedesubtul fundului sacului lacrimal și spre partea posterioară a peretelui lui intern.

Sacul lacrimal. — Sacul lacrimal, mica cavitate membranoasă, este așezat în peretele intern al orbitei, în foseta lacrimală, între cele două rădăcini ale ligamentului palpebral intern, care se desfac în V pentru a-l cuprinde. Sacul lacrimal este un canal scurt, ușor lățit transversal, închis în fund la partea superioară, îndreptat ușor oblic înăuntru, în jos și înapoi. Sacul lacrimal este înalt de 10—15 mm.; grosimea lui variază între 6—7 mm. pe diametrul antero-posterior și 4—5 mm. pe diametrul transversal.

Peretele extern al sacului lacrimal, cuprins între cele două creste cari mărginesc foseta lacrimală, creasta unguisului de o parte și creasta apofisei maxilarului de alta, este în raport cu marginea in-

ternă a pleoapelor și mai mult cu pleoapa inferioară. Planurile cari în această parte constituiesc pleoapele se îndepărtează și cuprind, între ele, peretele extern al sacului. Septul orbital și porțiunea posterioară a ligamentului palpebral intern, trec înapoia sacului lacrimal și se inseră pe creasta unguisului; pielea, fibrele muschiului palpebral și porțiunea anterioară a ligamentului palpebral rămân înaintea sacului. Pentru a deschide sacul lacrimal, aceste din urmă planuri sunt incizate, în lungul marginii anterioare a fosetei lacrimale.

Peretele intern al sacului lacrimal, culcat în foseta lacrimală, este în raport cu celulele etmoidale dimprejurul apofisei unciforme, a cărei bază corespunde nivelului sacului. Lamela osoasă care-l desparte de aceste celule este foarte subțire și pe aci inflamațiunea celulelor etmoidale se poate propaga sacului lacrimal și determina o dacriocistită.

În vecinătatea planșeului orbitei, peretele extern al sacului lacrimal este în raport cu piciorul muschiului micul oblic, care, prin câteva fibre, își poate prelungi inserțiunile până pe dânsul.

Muschiul lui Horner, anexat punctelor și canaliculelor lacrimale, se întinde pe fața posterioară, a porțiunii profunde, a ligamentului palpebral intern. Lamela subțire, triunghiulară, muschiul lui Horner este format din fibre palide, cari nasc înăuntru pe unguis și cari se pierd în afară, în partea internă a marginilor pleoapelor, în vecinătatea canaliculelor și punctelor lacrimale. Împrejurul acestora fibrele muschiului se învârtesc în cercuri.

Canalul nazal. — Canalul nazal, continuarea sacului lacrimal, este conținut în canalul osos sculptat în grosimea părții anterioare a peretelui extern, al foselor nazale. La partea inferioară, canalul nazal se deschide în partea superioară a meatului inferior. Topograficește, canalul nazal aparține foselor nazale unde este descris.

Structura căilor lacrimale. — Căile lacrimale sunt constituite dintr'un perete membranos, acoperit cu o mucoasă. Aceasta se aseamănă: în canaliculele și canalul lacrimal cu conjunctiva; în sacul lacrimal și în canalul nazal cu pituitară. Mucoasa căilor lacrimale prezintă deseori mici plice transversale, *valvule*, foarte variabile ca situațiune și întindere.

Vase și nervi. — *Arteriolele* căilor lacrimale superioare, provin din artera palpebrală inferioară; arteriolele canalului nazal, provin din arterele fosei nazale.

Vinele formează, la nivelul capătului inferior al canalului nazal, o rețea bogată care se continuă cu țesutul erectil din mucoasa nazală.

Linfaticile căilor lacrimale superioare se continuă cu limfaticile conjunctivei; limfaticile canalului nazal se continuă cu limfaticile foselor nazale.

Inspecțiune. — **Explorațiune.** — **Căile chirurgicale.** — Punctele lacrimale sunt vizibile, în unghiul intern al orificiului palpebral, dacă pleoapele sunt deschise și ușor răsturnate trăgând, cu vârful degetului mare, aplicat pe piele, pleoapa superioară în sus, pleoapa inferioară în jos.

Căile lacrimale pot fi explorate cu o sondă specială subțire, *sonda lui Bowman*. Cu multă delicateță, sonda este lunecată, ținând seama de direcțiunea diferitelor segmente ale conductelor. Introdusă prin punctul lacrimal, sonda este întâi ținută vertical; apoi ea este culcată orizontal și împinsă ușor până atinge peretele intern al sacului lacrimal. În urmă sonda este din nou ridicată vertical, până se lipește de marginea internă a orbitei; apoi ea este ușor împinsă, puțin oblică în jos și înăuntru, în direcția canalului nazal.

Permeabilitatea căilor lacrimale poate fi constatată injectând un lichid prin punctul lacrimal inferior; dacă calea este liberă, lichidul se scurge în fosa nazală.

Sacul lacrimal este ușor de deschis incizând pe jumătatea inferioară, a marginii interne, a bazei orbitei. Vârful bisturiului înfipt de câțiva mm. urmează exact marginea osoasă.

Canaliculele lacrimale sunt atacate incizând pe marginea pleoapelor, în unghiul intern al orificiului palpebral.

DESCOPERIRI

Ligamentul palpebral intern sau în Y. — Pleoapele sunt prinse de mijloc, cu câte o pensă hemostatică, și trase afară, de ajutor. În unghiul intern al ochiului se vede, și cu degetul se simte, întins ca o coardă, fascicolul anterior al ligamentului palpebral intern. În lungul acestei coarde se face o incizie care este puțin prelungită pe nas; dedesubtul pielii apare, alb și lăptos, ligamentul palpebral. Cu vârful bisturiului ligamentul este disecat, curățat sus și jos de fibrele orbicularului. Ligamentul este apoi incizat vertical și capetele lui sunt disecate; dedesubt se descoperă peretele anterior al sacului lacrimal. Sacul lacrimal la rândul lui este disecat, deslipit și scos din loja care-l conține. Înapoia sacului se descoperă fascicolul posterior al ligamentului palpebral.

Ligamentul palpebral extern. — Pleoapele prinse în acelaș fel, sunt trase înăuntru. În unghiul extern al ochiului se simte o coardă întinsă, formată de

ligamentul palpebral extern. Pe această coardă se incizează pielea și fibrele orbicularului; dedesubt apare ligamentul palpebral care, disecat în sus și în jos, se vede cum se întinde în adâncime, orizontal ca un perete. Deasupra ligamentului se recunoaște extremitatea inferioară a glandei lacrimale care, prinsă cu o pensă, este trasă afară.

Sacul lacrimal. — În unghiul intern al ochiului, dedesubtul planului orizontal care trece prin comisura palpebrală, alături de marginea orbitei, se înfige vârful bisturiului, cu tășul în jos, pe o adâncime de 4—5 mm. Lama cușitului urmând marginea orbitei, se taie, de sus în jos, pe o lungime de 6—7 mm. În butoniera astfel făcută se introduce extremitatea unui stilet, care este lunecat în jos, îndreptându-l oblic înapoi și puțin înăuntru. Stiletul pătrunde în canalul nasal. Dacă se îndreaptă vârful stiletului în sus, el nu pătrunde decât pe o lungime de 2—3 mm. și se oprește în fundul sacului lacrimal, așezat la nivelul marginii superioare a ligamentului palpebral.

Mușchiul lui Horner. — Pleoapele, pe mijloc, sunt secționate vertical, cu foarfecele, apoi, cu câte o pensă hemostatică, se prind lambourile palpebrale interne, care sunt trase și răsturnate înăuntru. Înăuntrul caronculei lacrimale, conjunctiva este secționată cu foarfecele și, cu vârful lor, se deslipește, de peretele intern, conținutul orbitei care este tras, cu un depărtător, în afară. Născându de pe peretele intern al plăgii se vede mușchiul lui Horner, palid, lat cât pulpa unui deget, întins pe fascicolul profund al ligamentului palpebral intern. Se disecă cu atențiune micul corp cărnos, fascie dreptunghiulară împărțită în afară în două fascicole. Pe o secțiune verticală mușchiul este gros de aproape 1 mm.

Tendonul marelui oblic și inelul lui de reflexie. — Cu vârful degetului, infipt adânc, se pipăie partea internă a marginii superioare a orbitei. Se simte o mică ridicătură, *un vârf care înțeapă*; este spina pe care se reflectează tendonul oblicului. La acest nivel se incizează pleoapa, pe o lungime de 2 cm. și pe toată grosimea. Se îndepărtează buzele plăgii și se pătrunde în orbită. Se împinge cu vârful sondei în jos ochiul; se vede porțiunea reflectată a tendonului oblicului, care, rotund și gros, este învelit într'o teacă fibroasă. Se incizează teaca și se urmărește tendonul spre plafonul orbitei; se întâlnește inelul de reflexiune, inserat pe peretele orbitei. Inelul este încizat; se scoate tendonul împrejurul căruia există o mică pungă seroasă. Alături de inelul oblicului se caută, cu atenție, două ramuri nervoase, care deseori trec prin țesutul lui: ramura externă reprezintă nervul frontalul intern sau nervul supra-trocLEAR; ramura internă, numită și nervul sub-trocLEAR, aparține nervului nasal.

Glanda lacrimală. — Pe jumătatea externă a marginii superioare a orbitei se incizează pleoapa, dintr'odată până la os; se deschide orbita în partea lojei glandei lacrimale. Sub marginea orbitei, mai adânc, se vede marginea anterioară a porțiunii orbitare a glandei, care se recunoaște după culoarea ei închisă, aspectul ei lobulat și consistența ei tare. Glanda prinsă cu o pensă, de marginea ei anterioară, este deslipită cu sonda de pereții lojei și trasă afară. De sub fața profundă a acestei porțiuni a glandei se vede născând porțiunea ei palpebrală, care pătrunde în grosimea pleoapei. Această parte a glandei este la rândul ei prinsă cu pensă, disecată cu sonda și scoasă treptat din loja ei, trăgând după dânsa fundul de sac al conjunctivei, de care ține prin canalele excretorii.

Mușchii orbitei. — Ridicatorul pleoapei. — Orbita este larg deschisă secționând, în lungul arcadei sprâncenei, dintr'odată până la os, părțile moi; grăsimea din orbită apare. Cu o pensă hemostatică se prinde și se trage în jos buza inferioară a plăgii; grăsimea este disecată sau împinsă către fundul orbitei. Pe peretele interior al plăgii se descopere ridicătorul palpebral acoperit de aponevroză, care se îngroașă la partea anterioară.

Aponevroza fiind disecată se descopere tendonul ridicătorului, care este urmarit până la inserțiunea lui pe fața anterioară a cartilagiului tars.

Inserțiunile pe sclerotică a mușchilor dreپți și oblici. — Orificiul palpebral fiind larg deschis, îndepărtând pleoapele care sunt trase cu câte un mic cârlig sau cu capătul scurt al depărtătoarelor Farabeuf, ochiul este prins de mijlocul corneei, cu o pensă cu dinți, și scos cât mai afară. Această pensă este încredințată ajutorului. Cu vârful foarfecilor sau al bisturiului se incizează conjunctiva de jur împrejurul corneei.

Tendoanele dreptilor. — Inserțiunile lor pe sclerotică. — Ochiul fiind inclinat în jos, conjunctiva este deslipită și împinsă în sus cu vârful foarfecilor; pe albul scleroticei se vede tendonul dreptului superior, dedesubtul căruia se lunecă o sondă pe care tendonul este incizat transversal, aproape de inserțiunea lui pe sclerotică. Ochiul este apoi tras în afară; apare tendonul dreptului intern care este la rândul lui secționat. Se procedează în același fel și pentru tendonul dreptului extern și pentru tendonul dreptului inferior.

Inserțiunile oblicilor. — După ce s'au secționat tendoanele dreptilor, ochiul este tras din orbită, cât mai mult, și răsturnat în jos. La partea superioară și externă se vede tendonul marelui oblic, care este secționat. În urmă ochiul este răsturnat în sus; se descopere inserțiunea pe sclerotică a micului oblic, care, contrar celorlalte inserțiuni, este carnoasă. Micul oblic la rândul lui este secționat. Cu acesta din urmă toți mușchii fiind secționați, la inserțiunea lor pe sclerotică, ochiul nu mai ține în culcușul lui, format de capsula lui Tenon, decât prin nervul optic. Acesta la rândul lui este tăiat, cu foarfecele curbe, acolo unde pătrunde în sclerotică. Ochiul fiind îndepărtat, cu pulpa degetului se ticlește capsula lui Tenon rămasă goală; ea se prezintă sub forma unei cavități demi-sferice. Se vede cum această capsulă este perforată împrejur de capetele diferiților mușchi; în fundul ei se vede secțiunea nervului optic, înconjurată de un cerc galben, format de grăsimea dinapoi ochiului.

Inserțiunea micului oblic pe marginea orbitei. — Pe jumătatea internă a marginii inferioare a orificiului se incizează până la os; se deschide orbita. Conținutul orbitei fiind împins cu sonda, în sus și în afară, și ținut ridicat cu un depărtător, se vede micul oblic inserat pe planșeul orbitei, înaintea și aproape de marginea anterioară.

Nervii frontali pe plafonul orbitei. — Orbita este deschisă incizând pleoapa dealungul marginii arcadei sprâncenei, marginea superioară. Cu vârful foarfecilor conținutul orbitei este deslipit de peretele superior și tras în jos, cu brațul lung al unui depărtător Farabeuf. Cu vârful unui ac curb, lunecat pe plafonul orbitei, se prind nervii frontali rămași, dâșii, lipiți de plafon.

Nervul sub-orbital pe planșeul orbitei. — Orbita este larg deschisă incizând, dintr'odată, până la os, pe marginea inferioară a orificiului ei. Cu vârful foarfecilor, servind ca spatulă, se deslipește de pe planșeul conținutul orbitei, care este tras în sus cu un depărtător. Pe partea posterioară a plan-

șeului, vârful sondei este trecut în curmeziș apăsându-l ușor; se simte cum pătrunde în jghiabul sub-orbicular. Nervul, scos cu vârful sondei din acest jghiab, este prins cu un ac curb.

APARATUL OLFACTIUNII (Mirosului).

Aparatul olfactiv, format din fosele nasale și dintr'un număr de cavități anexe, sinusurile, — frontale, sfenoidale, maxilare și celulele etmoidale,—ocupă, sub partea anterioară și mijlocie a bazei craniului, o întinsă regiune, cuprinsă în adâncimea masivului osos facial. Regiunea olfactivă are rapoarte întinse și imediate cu următoarele mari regiuni: cu cavitatea cerebrală, care se întinde deasupra; cu orbitele cari sunt așezate de fiecare parte; cu faringele, cu cari comunică înapoi; și cu gura așezată dedesubt.

REGIUNEA NASULUI

Regiunea nasului, așezată pe mijlocul feții unde proeminează, este mărginită: în sus de linia transversală care trece între capetele sprâncenelor și care o desparte de regiunea frontală; în jos de linia transversală care, trasă pe dedesubtul sub-cloisonei, o desparte de regiunea buzei superioare. Pe lături regiunea nasului este mărginită și despărțită, de fiecare parte de regiunea obrazului, de o linie ușor oblică care, din unghiul intern al ochiului, trece pe partea externă a aripei nasului urmând, dedesubtul ochiului, jghiabul naso-genian.

Nasul are forma unei piramide triunghiulare, goale, care închide înainte fosele nasale; nasul fiind secționat, de sus în jos, și răsturnat ca un capac peste buza superioară, se deschid larg fosele nasale. Această cale, ușor accesibilă, este întrebuințată în unele operațiuni în fosele nasale sau în faringele nasale, sau pentru a descoperi glanda pituitară. În acest caz se trece prin sinusul sfenoidal trepanând perețele lui superior, pe care glanda este așezată.

Fața superficială a piramidei nasale este alcătuită din două fețe laterale, plane la partea superioară, convexe la partea inferioară, unde formează *aripetele nasului*.

Spinarea și lobulul nasului. — Aceste fețe se unesc pe o muchie, *marginea anterioară sau spinarea nasului* care, oblică înainte și în jos, se termină printr'un vârf rotunzit, *vârful sau lobul nasului*. Forma spinării nasului variază în diferitele rase și dela in-

divid la individ: este dreaptă în nasul grec; convexă sau rotunzită în nasul achilin; scobită mai adânc în nasul în șea, mai puțin în nasul cu vârful în sus.

Rădăcina nasului, cuprinsă între orificiile pleoapelor, începe dedesubtul jghiabilului naso-frontal, deasupra căruia bossa frontală proeminează, mai mult sau mai puțin.

Baza nasului. În baza nasului sunt cuprinse *orificiile narinelor*, despărțite de prelungirea membranoasă a cloisonei care, întotdeauna, se scoboară ceva mai jos decât nivelul marginii aripelor nasului.

Explorațiune. — Fața superficială a nasului este ușor de explorat, părțile moi formând un plan subțire, mobil, pe planul scheletului. În partea inferioară explorațiunea este tot atât de ușoară, susținând pereții cu vârful degetului, introdus în narină.

În jumătatea inferioară pereții nasului sunt elastici; străgându-se apropie astupând complet narinele.

Disecțiune. — Regiunea nasului se prepară mărginind prin două secțiuni transversale și o secțiune mediană, două lambouri cutanate, cari sunt disecate și răsturnate în afară.

Suprapunerea planurilor. — *Pielca*, la partea superioară, se disecă cu ușurință; în jumătatea inferioară aderă de planul fibro-cartilaginos. În această parte, la nivelul lobulului, pe marginile orificiilor narinelor și mai cu seamă pe aripele nasului și deasupra lor, pielea este mai groasă și bogată în glande sebacee voluminoase. Substanța sebacee, îngroșată, se fixează în orificiile canalelor glandelor, pe cari le dilată și le colorează ca un punct negru. În *acnea hipertrofică* pielea și glandele sebacee, îngroșate peste măsura, formează un țesut spongios care dă nasului forma unei tumori, multilobate, mai mult sau mai puțin voluminoasă.

Țesutul celular sub-cutanat formează un strat subțire, infiltrat la nivelul rădăcinii de lobuli de grăsime. În această pătură se diseca ramuri arteriale, vânoase și filamente nervoase.

Pătura fibro-musculară subțire, este constituită din fibre musculare și din lamele fibroase.

Mușchii nasului. — **Mușchiul.** — **Piramidalul.** — Piramidul format din fibre verticale, ocupă jumătatea superioară a nasului și alcătuie, la nivelul rădăcinii, o pătură continuă. Piramidul este mai întotdeauna constituit din două pături: o pătură superficială formată din fibre palide, delicate, și o pătură profundă, formată din fibre mai roșii. Fibrele musculare se inseră: în jos pe treimea supe-

rioară a spinării nasului, pe oasele nasului; în sus pe fața profundă a pielii frunții.

Acțiune. — Scoboară capul sprâncenelor, încrețește pielea de pe rădăcina nasului; dă feții expresiunea încruntării.

Inervație. — Filamente din ramura frontală a facialului.

Muschiul triunghiularul sau transversul nasului. — Triunghiularul are forma unui mic triunghi cu baza pe marginea nasului. La partea internă inserțiunea triunghiularului este variabilă: uneori, fibrele musculare se inseră pe planul osterocartilaginos, aproape de spinarea nasului, alteori pe o lamă fibroasă, care trece dintr'o parte într'alta, servind de inserțiune și muschiului din partea opusă.



Fig. 81. Nasul, fața anterioară a scheletului descoperită prin disecțiunea în două lambouri a părților moi.

1, osul nasal. — 2, cartilajul triunghiular. — 3, cartilajul aripei. — 4, mușchiul triunghiular. — 5, cartilajul accesoriu.

Această lamă fibroasă formează pe spinarea nasului o chingă și mușchii triunghiulari, uniți la mijloc printr'o fâșie tendinoasă, formează un digastric.

În afară mușchiul se inseră pe lăturile nasului, pe piele și, adesea, printr'un fascicol profund, pe maxilarul superior.

Acțiune. — Mișcă și încrețește pielea nasului și a obrazului; da expresiunea lubricității.

Inervație. — Primește filamente din ramura transversă a facialului.

Muschiul dilatatorul narinei. — Dilatatorul narinei, lamelă mus-

culară în formă de corn cu concavitatea înainte, este formată din fibre palide inserate pe aripa nasului, atât pe piele cât și pe planul fibro-cartilaginos.

Acțiune. — Lărgește narina.

Inervație. — Primește filamente din ramura transversă a facialului.

Muschiul ridicătorul comun al aripei nasului și al buzei superioare. — Ridicatorul comun, aparține mai mult buzei superioare. Așezat în jghiabul naso-genian trimite o fâșie care se inseră pe aripa nasului alături, cu dilatatorul.

Acțiune. — Ridică aripa și buza, adâncește sghiabul naso-genian; dă feții expresiunea tristeții.

Inervație — Primește filamente din ramura transversă a facialului.

Muschiul mirtiform. — Mirtiformul aparține în jumătatea lui inferioară regiunii buzei superioare, sub mucoasa căreia este culcat. Lamă musculară, largă de un deget, se inseră: în jos, transversal, în fundul fosetei mirtiforme a maxilarului superior; în sus pe buza posterioară a orificiului narinei. Această inserțiune se întinde dela aripa nasului până pe extremitatea prelungirii interne a cartilagiului aripei.

Acțiune. — Partea externă trage în jos aripa nasului, partea internă trage sub-cloisona.

Inervație. — Primește filamente din ramura transversă a facialului.

Planul scheletic. — Periostul subțire este aderent.

Pericondrul tot atât de subțire, aderă mai intim.

Scheletul nasului, osos în partea superioară este fibro-cartilaginos în partea inferioară.

Scheletul osos este format: de apofizele orbitare ale maxilarilor superiori și de oasele proprii ale nasului.

Scheletul cartilaginos este format din următoarele piese:

Cartilagiul lateral sau triunghiular se articulează în sus cu osul nasului și puțin cu marginea apofiselor maxilarilor. Înăuntru, cartilagiul lateral dintr'o parte se unește cu cartilagiul lateral din partea opusă și împreună contribuiesc la formarea spinării nasului. Marginea inferioară a cartilagiului triunghiular se unește, printr'o articulațiune mobilă, cu marginea superioară a cartilagiului aripei.

Cartilagiul aripei nasului are forma unui V. Brațul extern al acestui V, mai larg, este așezat dedesubtul cartilagiului triunghiular, cu care se articulează și cu care contribuie la alcătuirea peretelui lateral al nasului. Brațul intern, sau apofisa cartilagiului aripei, lung și îngust, așezat într'un plan antero-posterior, contribuie la

formațiunea scheletului sub-cloisonei. În această parte apofisa cartilagiului aripei din dreapta se aplică pe fața corespondentă a apofisei cartilagiului din stânga și se unesc printr'un țesut conjunctiv, hogat în fibre elastice; există între ele o adevărată articulație.

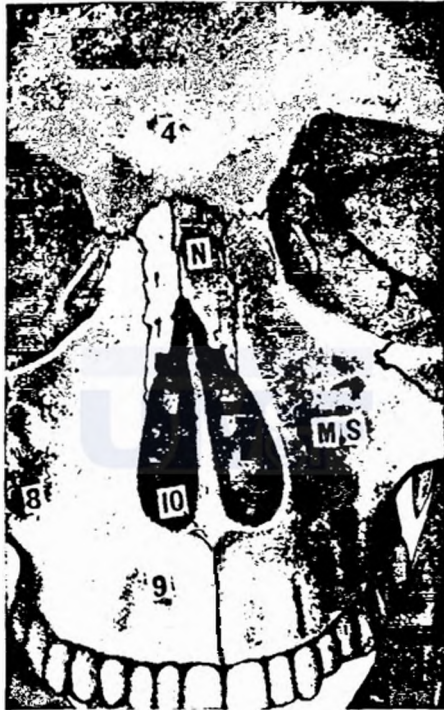

Fig. 82. Scheletul feței; orificiul nasal anterior.

4, bosa nasală. — N, osul nasal — 10, spina nazală anterioară. — M.S, maxilarul superior. — 8, foseta canină. — 9, foseta miciformă. — 5, șirbitura supra-orbitară.

În unghiul superior al interstițiului mărginit de apofisele cartilagiilor aripelor pătrunde și se articulează și marginea inferioară a cartilagiului cloisonei. Această articulație este foarte mobilă.

În spațiul rămas între cartilagiile nasului și marginea scheletului osos, care limitează orificiul nasal anterior, peretele nasului este complectat printr'o membrană fibroasă, în grosimea căreia se mai pot găsi și alți noduli cartilagiinoși, *cartilagiile accesorii*.

Vasele și nervii. Regiunea nasului este bogat irigată. De fiecare parte arterele nasului provin, cele mai importante, din artera facială, care da: *artera aripiei nasului*, *artera lobulului*, *artera subcloisonei* și *artera dorsală a nasului*. O altă ramură naște din artera oftalmică, *artera nasală*, care ese din orbită pe la partea internă a orificiului orbitei. La nivelul rădăcinii nasului câteva rămurele mai vin și din frontala internă.

Vinele formează o rețea tributară vinelor faciale și oftalmice. La nivelul rădăcinii nasului există, deseori, o vână transversă, voluminoasă, *canal anastomotiv*, aruncat între cele două vine oftalmice.

Limfaticile formează o rețea bogată. Canalele se îndreaptă oblic în jos spre ganglionii sub-maxilari.

Nervii. — Filamentele motrice, provin din ramura transversă a facialului; filamentele sensitive din nervul nasal, din frontalul intern, din sub-orbital și din naso-lobar.

Nervul naso-lobar. — Filamentul etmoidal anterior, ramură a nervului nasal, pătrunde din orbită în fosele nasale prin canalul *fronto-etmoidal anterior*. Ajuns pe partea anterioară a plafonului fosei nasale, filamentul etmoidal se împarte în două ramuri, nervii nasali: unul intern și altul extern.

Nervul nasal intern urmează despărțitura foselor nasale.

Nervul nasal extern sau *naso-lobar* urmează peretele extern al fosei nasale, din care ese prin știrbitura așezată pe marginea inferioară a osului propriu al nasului. Din acest punct nervul naso-lobar devine superficial și se scoboară, aplicat pe planul scheletului, spre vârful nasului și se distribuie pielii.

Fața profundă a nasului face parte din fosele nasale cu care va fi descrisă.

DESCOPERIRI.

Mușchiul piramidal. — Pe jumătatea superioară a spinării nasului se face o incizie verticală, care se prelungeste și pe treimea inferioară a regiunii frontale. Dedesubtul pielii, paralel cu incizia, se descoper fibrele piramidale. Mușchiul este mai bine descoperit disecând, de fiecare parte, buzele plâgii.

Triunghiularul nasului. — De pe mijlocul spinării nasului se face o incizie transversală, care se întinde până la un cm. în afara jghiabului naso-genian. Dedesubtul pielii se descoper fibrele mușchiului care este desvelit disecând, de o parte și de alta, buzele plâgii.

Nervul naso-lobar. — Se explorează cu unghia, apăsând tare, marginea inferioară a oaselor nasului. Marginea unghiei pătrunde, la 5—6 mm. mai în afară de spinarea nasului, într'o știrbitură: este locul pe unde iese din fosa

nasală nervul naso-lobar. Din acest punct se face o incizie îndreptată spre vârful nasului. Se taie pielea și planul muscular, până la țesutul conjunctiv care se întinde pe planul fibro-cartilajinos. Se depărtează buzele plăgii și se caută, disecând, delicat, cu atenție, filamentul nervos, care se găsește lipit pe cartilagiul Filamentul nervos este urmărit, disecându-l, până în lobulul nasului.

FOSELE NASALE

Fosele nasale, așezate pe fiecare parte a planului median, sunt despărțite printr'un perete subțire, *despărțitura nasală sau cloisona*.

Fosele nasale au forma unor galerii antero-posterioare lungi de 70—75 mm. și înalte de 40—45 mm. Lărgimea lor variază: înguste de câțiva mm., între cornete și despărțitura nasală, sunt largi de 15—20 mm., între despărțitură și fundul mezelor. De altfel lăr-

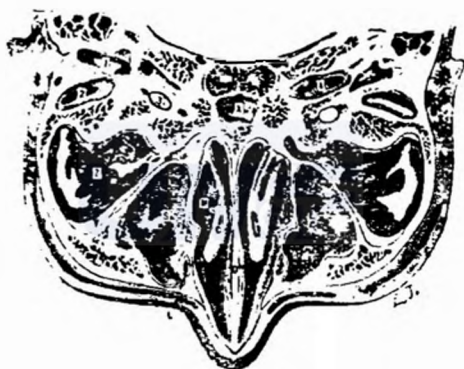

Fig. 83. Secțiune orizontală, puțin dedesuptul plafonului sinusurilor maxilare.

D, despărțitura nasală.—C, cornetul inferior.—M, mezul.—S, sinusul maxilar.—L, canalul nasal.—X, peretele inferior al sinusului sfenoidal.—Z, regiunea pterigo-maxilară.—1, conductul auditiv extern, peretele inferior.—2, articulațiunea temporo-maxilară.—3, n. maxilar inferior.—4, carotida internă.

gimea foselor variază și dintr'o parte într'alta, despărțitura fiind deseori deviată sau îngroșată într'o parte.

Fosele, pe o secțiune transversală (frontală), făcută pe la partea mijlocie, sunt mărginite: înăuntru de un perete intern comun, subțire, *despărțitura nasală*, în afară de un perete extern care, oblic înclinat în jos și în afară, este neregulat, ondulat, cu părți ridicate, *cornetele*, și cu părți infundate, *meatele*; în sus de un perete superior, *plafonul*, jghiab îngust și adânc; în jos de un perete in-

ferior, *planșeul*, în forma de jghiab, mai larg dar mai puțin adânc ca cel superior.

Pe o secțiune orizontală, trecută pe la partea superioară, fosele sunt închise: înainte de un jghiab adânc și îngust format de nas;



Fig. 84. Secțiune transversală la un cm. deasupra planșeului foselor nasale; vedere, de jos în sus, a fragmentului superior.

N, narina. — D, despărțitura nasală. — C, coracelul inferior secționat. — A, meatul inferior. — E, coracelul mijlociu. — F, meatul mijlociu. — S, sinusul maxilar — 1, peretele lui anterior. — 2, peretele intern. — 3, peretele posterior extern.

înapoi de peretele anterior transversal al sinusului sfenoidal. Dacă secțiunea trece pe la partea inferioară fosele sunt deschise de ambele părți; înapoi ele comunică cu faringele, înainte cu exteriorul.

NARINELE

La partea anterioară fosele nasale sunt închise de nas, proeminența în formă de piramidă goală, așezată pe mijlocul feții; cavitățile nasului nu este decât o prelungire a foselor nasale. Partea inferioară a cavității nasului, aceia care învecinează orificiul nasal, poartă numele de *narină* sau vestibulul foselor.

Narina este o cavitate lătită transversal, mărginită de pereții fibro-cartilajinoși mobili, cari pot fi apropiați sau îndepărtați, dar cari, grație elasticității lor, își reiau poziția primitivă.

Peretele extern al narinei, convex la partea anterioară este concav la partea posterioară unde este scobit de o fosetă, mai mult sau mai puțin adâncă, care corespunde aripei nasului. La partea superioară peretele extern este mărginit de o linie curbă, cu concavitatea în

jos, ușor proeminentă, care corespunde articulațiunii cartilagiului aripei, cu cartilagiul triunghiular al nasului.

Peretele intern, comun celor două narine pe care le desparte, înalt de 5—7 mm., este mărginit în sus de o linie ondulată. Acest perete numit și sub-cloisona căci nu este decât o prelungire a despărțitunii nasale, dedesubtul căreia formează o parte mobilă, este constituit din apofisele interne ale cartilagiilor nasului, aplicate una peste alta prin fețele lor opuse. În unghiul pe care aceste apofise îl mărginesc în sus, pătrunde și se articulează marginea cartilagiului despărțitunii nasale. Sub-cloisona luată între degete și mișcată, se simte marginea mai tare a cloisonii nasale.



Fig. 85. Fața dreaptă a despărțitunii nasale.

S, sinusul sfenoidal. săgeata trece prin orificiul lui. — T, trompa. — P, palatul. — L, limba. — 1, seceră a creierului. — 2, sinusul frontal. — 3, plafonul fosei. — 4, osul nasal. 5, vârful pe cloisonă a cornutului mijlociu. — 6, înroșarea mucoasei, la nivelul orificiului meatului mijlociu. — 7, îngroșarea cloisonii la nivelul osului sub-womei n. — 8, buza superioară a narinei. — 9, fosele narinei. — Un stillet este intrudus în canalul lui Jacobson.

La partea anterioară, în grosimea lobului nasului, cei doi-pereti, intern și extern ai narinei, se unesc și mărginesc o fosetă adâncă, un fund de sac, *ventriculul narinei*. Această fosetă este mai adâncă în nasurile proeminente.

Orijiul anterior al nasului de formă ovalară cu extremitatea mare înapoi, este lung de 18—20 mm. și larg de 6—8 mm.

Buza externă a orificiului narinei fiind ușor concavă și puțin mai ridicată ca buza internă, care este ușor convexă, orificiul nasal privește în jos și în afară descoperind, pe o mică întindere, sub-cloisona..

Pereti narinei sunt acoperiți de o prelungire a pielii, care se în-

tinde în nas înconjurând marginile orificiului. Această membrană, subțire, aderentă, de culoare roșie cenușie, este lucie, uscată. Spre partea superioară pielea se transformă treptat luând caracterele mucoasei nasale, cu care se continuă. Pielea narinelor este infiptă cu peri groși și tari și conține și numeroase glande sebacee. Perii, încrucișându-se formează, deasupra orificiului, o împletitură care, ca și un filtru, cerne aerul, de praful și corpii streini ce poate conține.

PERETELE INTERN, CLOISONA.

Fosele nasale sunt mărginite de patru pereți: un perete intern, un perete extern, un perete superior și un perete inferior.

Peretele intern. — Peretele intern, septul nasal, cloisona, este o despărțitură antero-posterioară, mediană, subțire și verticală, întinsă între cele două fose nasale, pe care le desparte pe toată lungimea.



Fig. 86. Despărțitura nasală; vedere stângă. Mucoasa disecată a fost ridicată ca un lambou.

E, lama verticală a etmoidului. — V, vomerul. — C, lama cartilagineasă. — P, coada acestei lame. — M, osul sub-vomerian — X, porțiunea posterioră, fibroasă a despărțitunii. — F, orificiul trompei.

Cloisona, lungă de 7—8 cm., la nivelul marginii inferioare, este înaltă de 40—50 mm., în partea mijlocie. Grosimea ei variază între 2—3 mm., pentru porțiunea osoasă, și între 3—7 mm., pentru porțiunea cartilagineasă. La unirea porțiunii cartilaginease cu porțiunea osoasă, etmoidală, cloisona este întotdeauna mai groasă. Uneori cloisona prezintă, la acest nivel, o îngroșare în formă de lentilă, *tuberculul cloisonei*, care strâmtoarează cavitatea foselor. O altă

parte îngroșată a cloisonei se găsește spre partea inferioară, la nivelul unghiului anterior al vomerului.

Cloisona, lamă osteo-cartilaginoasă cu patru laturi neregulate, se inseră: la partea superioară pe lama ciuruită a etmoidului; la partea anterioară și superioară în jghiabul care corespunde spinării nasului; la partea postero-superioară pe peretele sinusului sfenoidal; în jos se unește cu mijlocul feții superioare a porțiunii osoase a boltei palatine. Între vârful spinei nasale anterioare și lobulul nasului marginea inferioară a cloisonei se articulează cu interstițiul dintre



Fig. 87. Secțiune transversală prin treimea anterioară a foselor nasale.

C, cavitatea cerebrală.— O, orbita.— B, gura.— 1, celula etmoidală.— 2, lamela occipitală.— 3, cornelul mijlociu.— 4, cornelul inferior.— 5, sinusul maxilar.— 6, platonul.— 7, apofiza ca o creastă de cocoș.— 8, plajul foselor.— 2, despărțitura nasală.

cele două apofize ale cartilajilor aripelor nasului. Am văzut, mai sus, cum aceste apofize, alăturate prin fața lor internă, formează scheletul sub-cloisonei, care prelungește cloisona în jos, pe o înălțime de 8—10 mm.

Marginea posterioară a cloisonei, puțin oblică în jos și înainte, ușor concavă, este liberă. Privită dinapoi este formată din două trunghiuri lungi și înguste, unite prin vârfurile lor unde marginea cloisonei este ascuțită, tăioasă.

Marginea posterioară a cloisonei este întinsă între corpul sfenoidului și prima porțiune, a părții orizontale, membranoase, a vălului palatului. În vecinătatea acestei margini cloisona întinde, puțin înapoi, marginea posterioară a vomerului, care este mai oblică,

în jos și înainte, ca marginea cloisonei. Pe această mică porțiune cloisona are numai un schelet fibros.

Cloisona, normal, verticală și netedă, mai cu seamă la tineri, prezintă deseori deviațiuni și deformațiuni: îndoită într-o parte, în formă de C, de V sau de S, strâmtorează una din fose și lărgeste pe cealaltă sau este îngroșată pe una din fețe, pe care se tipăresc creste sau scobituri, care corespund gurilor sau reliefurilor de pe peretele corespondent, extern al fosei.

Cloisona nasală este constituită dintr-o lamă osteo cartilagineasă căptușită, pe fiecare față, cu o fibro-mucoasă. Mucoasa aderentă cu periostul sau cu pericondrul, formează cu aceste membrane un singur plan.

Mucoasa este roșie, catifelată, netedă, întinsă sau îndoită, îngroșată, mai cu seamă spre partea posterioară, sub formă de mici ridicături sau plice. La partea anterioară a cloisonei, cam la 15—20 mm. deasupra sub-cloisonei, se vede o mică *pată*, formată dintr-o rețea de vase, subțiri, varicoase. În această parte se pot produce fisuri sau ulceratii însoțite de emoragii abundente, repetate, care se opresc ușor atingând numai vasul deschis, cu vârful cauterului.

Spre partea inferioară a cloisonei, puțin înapoia spinei nasale antero-inferioară, se găsesc, uneori, urmele *organului lui Jacosohn*, sub forma unui mic orificiu urmat de un canal, lung de 2—12 mm., îndreptat oblic în jos și înainte. În resturile acestui organ, normal dezvoltat la rumegătoare, se pot dezvoltă chiste ale cloisonei.

Fibro-mucoasa formează o pătură destul de groasă, îngroșată încă, pe alocurea, printr'un strat de țesut cavernos. Mucoasa foarte rezistentă, poate fi deslipită într-o singură bucată, cu toate că, în vecinătatea bolții, aderă destul de intim cu lama osteo-cartilagineasă, prin ramificațiunile nervului olfactiv.

Scheletul osteo-cartilagos, al despărțiturii nasale, este constituit: de *lama perpendiculară a etmoidului*, la partea superioară; de *vomer*, la partea inferioară și înapoi; de *cartilagiul dreptunghiular*, la partea anterioară.

Marginea inferioară a lamei etmoidului mărginește, uneori, cu marginea superioară a vomerului un unghiu lung și ascuțit, în care cartilagiul pătrunde sub forma unei prelungiri *numită coadă*.

Sub-vomerul. — Unghiul antero-inferior al vomerului are un punct de osificație aparte, din care se formează osul sub-vomerian, care se sudează cu restul vomerului, pe la vârsta de 15—18 ani. Această porțiune a vomerului se hipertrofiază uneori, sub forma unui voluminos *tubercul*, care strâmtorează intrarea foselor nasale.

PERETELE EXTERN AL FOSELOR

Peretele extern al foselor nasale este împărțit, dinainte înapoi, în trei porțiuni sau câmpuri.

Câmpul anterior, sau preturbinal, este suprafața care se întinde înaintea cornetelor. Această suprafață, de formă triunghiulară, netedă, plană sau ușor convacă, reprezintă fața internă a peretelui nasului.

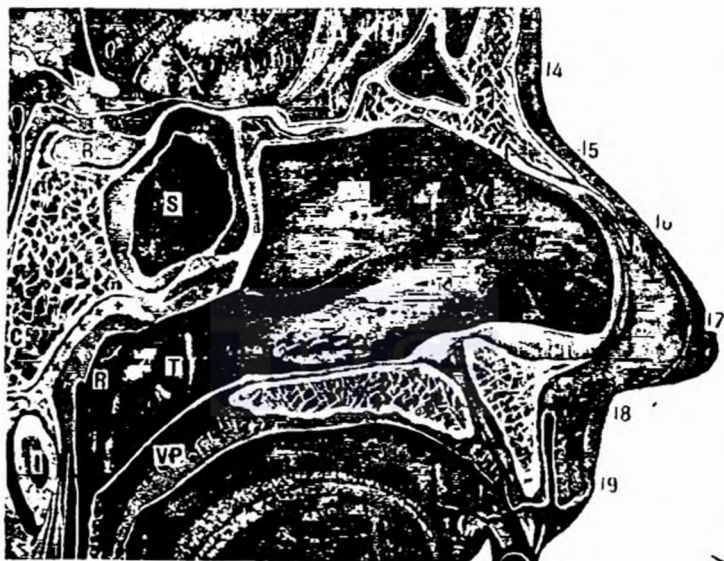


Fig. 88. Secțiune antero-posterioară mediană a capului; cloisona nasală a fost complect extirpată. Se vede peretele extern al fosei nasale stângi cu cele trei cornete.

14, sinusul frontal. — S, sinusul sfenoidal. — T, orificiul trompei. — R, foseta retro-tubară. — C, apofiza basilară. — P, glanda pineală. — 18, palatul, porțiunea osoasă. — VP, porțiunea membranoasă, vălul. — 1, canalul auzului. — 15, cornetul superior. — 16, cornetul mijlociu. — 17, cornetul inferior. — 19, buza superioară.

Câmpul posterior, sau retro-turbinal, este suprafața întinsă în spatele extremităților posterioare a celor două cornete inferioare. Netedă, ușor convacă, are forma unei fășii verticale, îngustă de 5—6 mm., marginită, la partea posterioară, de o ușoară creastă verticală, care o desparte de porțiunea tubară a peretelui faringelui.

Câmpul mijlociu, sau turbinal, porțiunea cea mai importantă și cea mai întinsă, căci acoperă 2/3 din întinderea peretelui extern al

foselor, este ocupată de cornete și de meate. În aceste din urmă se deschid diferitele cavități anexate foselor.

CORNETELE-MEATELE.

Cornetele, normal, sunt în număr de patru; mai rar pot să fie numai trei și cu totul excepțional cinci. Așezate de sus în jos și dinapoi înainte, unul deasupra celuilalt dimensiunile lor cresc în aceeași ordine; cornetul inferior este cel mai mare.

Extremitățile anterioare ale cornetelor se urmează după o linie oblică, în jos și înainte; extremitățile posterioare sunt așezate, aproape, pe o linie verticală.

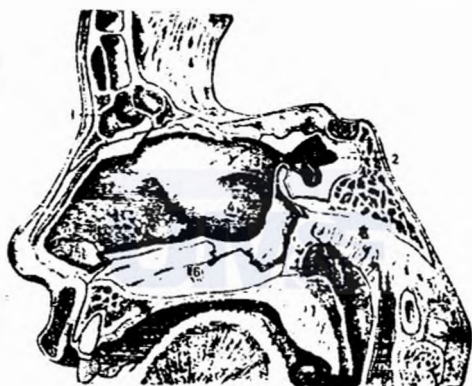


Fig. 80. Peretele extern al fosei nasale drepte.
1, sinusul frontal. — 2, sinusul sferoidul — 3, cornetul superior. — 4, cornetul mijlociu. — 5, narina. — 6, partea inferioară a despărțiturii nazale.

Cornetul inferior, orizontal, în formă de triunghi, lung de 4—5 cm. și înalt de 10—15 mm., este lipit prin marginea lui antero-superioară de peretele fosei.

Marginea inferioară este liberă, groasă, rotundă, despărțită de planșeul fosei printr'un spațiu înalt de 4—5 mm. Această margine poate să fie dreaptă sau ușor ondulată sau uneori are forma unui unghi, foarte obtuz.

Extremitatea posterioară, coada cornetului, groasă, este acoperită de o mucoasă bogată în țesut erectil. Uneori, mucoasa, îngroșată peste măsură, formează ca o măciucă care se întinde peste orificiul trompei pe care-l astupă, mai mult sau mai puțin.

Extremitatea anterioară, capul cornetului, este, după cum am văzut, adrentă de peretele fosei. Rare ori poate să fie liberă, despărțită de peretele fosei cu care mărginește o crăpătură verticală, dispozițiune identică cu aceea care, normal, există pentru cornetul mijlociu.

Fața externă, ușor convexă, uneori plană, este mărginită, la partea superioară, de o muchie orizontală care formează buza inferioară a intrării meatului mijlociu.

Meatul inferior, este cavitatea de sub cornetul inferior. Lătit transversal, meatul este mărginit: înăuntru de fața internă, concavă a cornetului; în afară de un perete ușor concav și neted. Acest perete,

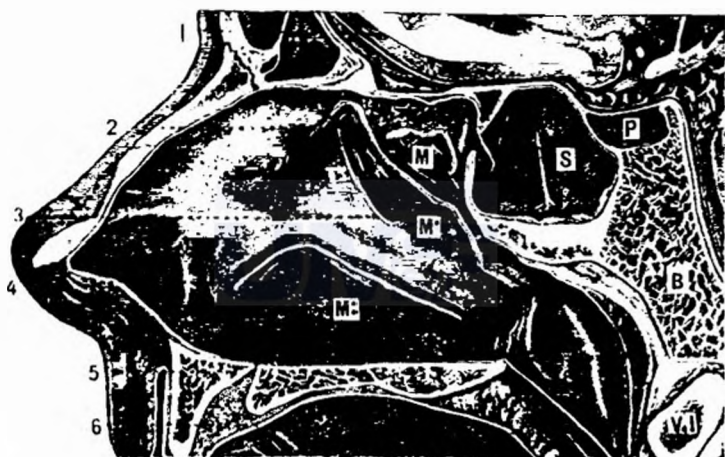

Fig. 90. Peretele extern al fosei nasale drepte. Cornetele au fost excizate. 1, sinusul frontal. — M, meatul superior, se văd orificiile celulelor etmoidale posterioare. — M', meatul mijlociu; 2, orificiul canalului fronto-nasal. — 3, orificiile sinusului maxilar. — M, meatul inferior. — 4, orificiul canalului lacrima. — 5-6, bolta și valul palatului. — 5, sinusul sfenoidal. Se vede orificiul în formă de crăpătură, prin care se deschide în fosa nazală, 6, glanda pineală.

foarte subțire, desparte meatul de cavitatea sinusului maxilar.

Orificiul meatului. — Meatul închis la partea antero-superioară, sub formă de boltă, este deschis în jos printr'un orificiu, orizontal, lung și îngust, ca o crăpătură. Orificiul meatului este mărginit, la partea internă, de marginea inferioară a cornetului.

Orificiul canalului nasal. — În meatul inferior se deschide canalul nasal, conductul lacrimelor, printr'un orificiu așezat la unirea treimeii anterioare cu cele două treimi posterioare a lungimii boltei meatului. Mai întotdeauna orificiul inferior al canalului nasal este așezat pe peretele extern al meatului. El are forma unei crăpături,

verticale sau ușor oblice, care începe sub bolta meatului și se întinde în jos, pe o lungime de 3—10 mm. Forma acestei crăpături este va-

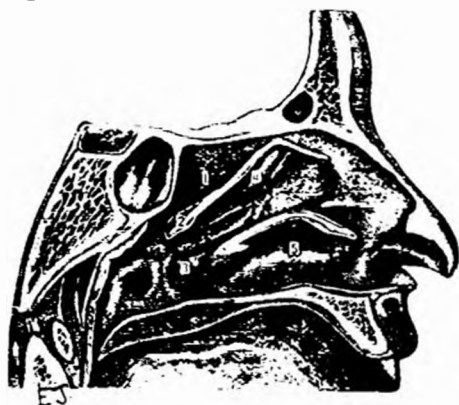

Fig. 91. Peretele extern al fosei nasale stângi. Cornetele inferior și mijlociu, secționate.
1, cornetul superior. — 2, Cornetul mijlociu. — 3, cornetul inferior. — 4, bula. — 5, orificiul canalului nasal.

riabilă: uneori buzele cari o mărginesc sunt alăturate; alteori ele sunt îndepărtate și crăpătura deschisă, are forma unei rachete



Fig. 92. Peretele extern al fosei nasale drepte.
1, sinusul frontal. — 2, celule etmoidale anterioare. — 3, celula etmoidală mijlocie. — 4, Celula etmoidală posterioară. — 5, cornetul mijlociu care a fost puțin atins de ferăstrău. — 6, cornetul inferior. Săgeata indică orificiul inferior al canalului nasal. — 7, trompa.

coada în jos. Uneori orificiul canalului nasal este așezat pe bolta meatului sub forma unui mic orificiu circular mărginit, de jur împre-

jur, de o plică mucoasă ca un diafragm; alteori extremitatea canalului nasal se prelungește, atârnă liberă de partea superioară a meatului, ca o mânicuță. Această prelungire, lungă de câțiva mm., este constituită dintr'o îndoitură a mucoasei.

Cornetul mijlociu, de formă triunghiulară, lung de 40—45 mm., înalt de 10—12 mm., se inseră pe peretele extern al fosei, numai prin marginea lui superioară. Marginea anterioară, verticală, și marginea inferioară, orizontală, sunt libere, rotunde; ele mărginesc cu perețele fosei o crăpătură în formă de L culcat, orificiul sau intrarea meatului mijlociu.




Fig. 93. Peretele extern al fosei nasale stângi. Cornetul inferior a fost secționat pentru a descoperi orificiul canalului nasal, care are forma unei virgule întoarse.
G, glanda pineală. B, apofiza bazilară — S, sinusul sfenoidal, care este foarte voluminos. Un orificiu există în mijlocul despărțiturii inter-nasale. — T, Orificiul tr. trompei. V.P., palatului. — D, despărțitura nasală. — L, limba. — Z, marginea superioară a naținei, care corespunde marginii cartilajului aripiei — 3, buza superioară a sub-cloșei care corespunde marginii aripiei cartilajului aripiei.

Capul cornetului formează, la partea anterioară a acestui orificiu, ca un capac care, cornetul fiind destul de elastic, poate fi puțin îndepărtat lărgind, prin aceasta, intrarea meatului.

Coda cornetului corespunde, ca nivel, planșeului sinusului sfenoidal și prelungită înapoi trece, cam la 10—12 mm., deasupra orificiului trompei.

Mucoasa care acoperă coda cornetului este, cași mucoasa cornetului inferior, bogată în țesut erectil.

Meatul mijlociu este cavitatea acoperită de cornetul mijlociu. Lățită transversal este mărginită: înăuntru de fața externă concavă a cornetului; în afară de un perete neregulat, care-l desparte de cavitatea sinusului maxilar.

Bula. — Pe acest perete extern al meatului mijlociu, în jumătatea

lui superioară, există o ridicătură goală, ca o bășică, numită *bule* care, mărginită în jos cu o buză îndoită, se aseamănă cu un mic cornet. Dimensiunile bulei sunt foarte variabile; uneori, foarte dezvoltată, apare între buzele orificiului meatului. Deasupra și dedesubtul bulei se găsește câte un jghiab. În jghiabul superior, *jghiabul bulei*, se găsește orificiul prin care cavitatea bulei se deschide în meat. În cavitatea bulei, ca într'un vestibul, se deschid mai multe din celulele etmoidale mijlocii.

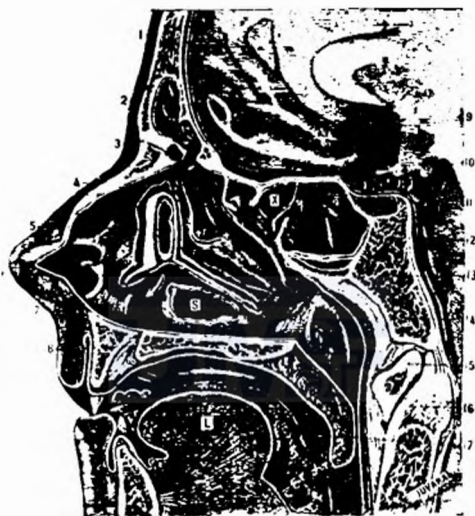

Fig. 94. Peretele extern al fosei nasale drepte. Cornetele au fost excizate la nivelul inserțiunii lor; diferitele cavități și sinusuri sunt deschise.

1, frontalul. — 2, sinusul frontal. — 3, canalul fronto-nasal. — 4, lama unciiformă. — 5, canalul nasal. — 6, orificiile acestui canal. Pe o lungime de câțiva mm. canalul nasal este format de mucoasă. — 7, marginea care limitează înainte meatul inferior. — 8, bucla palatului. — 9, lobul frontal. — 10, celula etmoidală superioară mijlocie. — 11, Glanda pineală. — 12, sinusul sfenoidal. — 13, apoșa basilară. — 14, peretele posterior al turbingelui. — 15, arcul anterior al atlasului. — 16, apoșa odontoidă a axisului. — 17, vălul palatului. — S, sinusul maxilar deschis prin rezecia peretelui care îl desparte de meatul inferior. — X, celulele etmoidale supero-posterioare. — L, limba.

Jghiabul unciiform. — Dedesubtul bulei se găsește jghiabul unciiform mărginit, în jos și înainte, de o buză ascuțită, proeminentă, *creasta unciiformă*, formată de marginea lamelii unciiforme. *Lamela unciiformă* rezultă din unirea apofisei unciiforme a etmoidului cu apofisa unciiformă a maxilarului.

Pentru a putea mai bine studia jghiabul unciiform se excizează, cu foarfecile, creasta unciiformă. Se vede atunci că acest jghiab destul

de adânc este oblic îndreptat înapoi, în jos și în afară. În partea lui superioară, care este mai largă, se văd mai multe orificii, cari aparțin celulelor etmoidale anterioare.

Orificiul sinusului frontal. — În capătul superior al jghiabului unciform se găsește orificiul inferior al *canalului fronto-nasal*, conductul sinusului frontal.

Orificiul sinusului maxilar. — În extremitatea inferioară a jghiabului unciform se găsește orificiul principal al sinusului maxilar. Acest orificiu, de formă ovoidală, orizontal, este lung de 4—6 mm.

Dedesubt și puțin înapoia bulei, în prelungirea jghiabului unciform, se găsește o mică suprafață plană în dreptul căreia peretele meatului este moale, membranos, căci este format numai din alipirea mucoasei nasale cu mucoasa sinusului maxilar.

Orificiul accesoriu al sinusului maxilar. — În acest punct, uneori, peretele meatului mai este perforat de un alt mic orificiu, circular, prin care sinusul maxilar mai comunică cu meatul mijlociu.

Cornetul superior are forma unei plice subțiri, lungă de 20 - 25 mm.

Meatul superior pe care acest cornet îl mărginește, este mai larg la partea posterioară. Într'însul se deschid, printr'o serie de orificii, celulele etmoidale posterioare.

Al patrulea cornet, foarte mic, ocupă unghiul postero-superior al peretelui extern al fosei nasale. Are forma unei mici creste care acoperă o mică depresiune, care reprezintă al patrulea meat. În acest meat se deschide o celulă etmoidală postero-superioară.

Structura cornetelor și a meatelor. — Cornetele sunt constituite dintr'o lamelă osoasă căptușită, pe cele două fețe, de mucoasa pituitară.

Cornetul inferior este un os aparte; celelalte cornete sunt lamele din masele laterale ale etmoidului.

Mucoasa.—Pe cornetul inferior, la nivelul capului, a marginii inferioare și mai cu seamă a cozii, precum și pe partea posterioară a cornetului mijlociu mucoasa este căptușită cu o pătură, mai mult sau mai puțin groasă, de țesut erectil. În unele cazuri această pătură este hipertrofiată.

La nivelul meatelor, mucoasa este mai subțire, mai cu seamă în meatul mijlociu și superior. Pe marginea diferitelor orificii care se deschid în aceste meate, mucoasa meatelor se continuă cu mucoasa, foarte subțire, a sinusurilor și a celulelor etmoidale.

Pata olfactivă. — La nivelul cornetului superior mucoasa subțire,

lipsită de țesut erectil, prezintă spre partea anterioară o pată gălbuie, *pată olfactivă*. În această regiune se găsesc celulele olfactive, elemente în cari se termină filamentele nervului olfactiv.

Mucoasa cornetelor poate să se inflameze și să se îngroașe formând ridicături sau plice cari pot astupă, în parte sau în total, orificiul trompei sau orificiile meatelor.

Aceste leziuni ale mucoasei pot determina turburări, mai mult sau mai puțin grave, îngreunând respirația, micșorând sau astupând chiar complet orificiile sinusurilor, ale căror secrețiuni nu se mai pot scurge ușor, sau alterând auzul prin astuparea trompei.

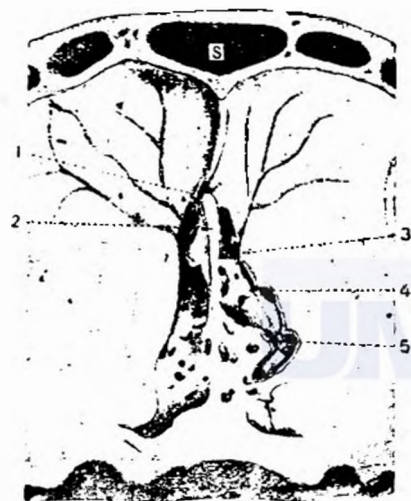

Fig. 95. Partea mijlocie a etajului superior a bazei craniului, lamă ciuruită a etmoidului, care este în raport cu fosele nasale. În partea dreaptă o parte din lamăa orizontală a frontalului a fost rezecată, pentru a deschide canalul fronto-etmoidal. S, sinusul frontal. — 1, Orificiul fronto-etmoidal. — 2, apofiza crescută de coacăz. — 3, orificiul anterior, nasal, al ghiabului nervului fronto-etmoidal anterior. — 4, peretele inferior al canalului fronto-etmoidal; peretele superior al acestui canal a fost rezecat.

Pe o secțiune antero-posterioară și pe o secțiune transversală se văd raporturile, întinse, pe cari porțiunea mijlocie a plafonului nasal le are cu cavitatea cerebrală.

De această cavitate fosele nasale sunt despărțite numai de o lamă

PERETELE SUPERIOR SAU PLAFONUL FOSELOR NASELE

Peretele superior are forma unui ghiab îngust, în lungul căruia cloisona se unește cu peretele extern. Plafonul de forma unei linii frânte, este divizat în trei porțiuni:

Porțiunea anterioară sau nasală, oblică în jos și înainte, corespunde spinării nasului.

Porțiunea mijlocie sau cerebrală, orizontală, se unește cu porțiunea nasală sub un unghi rotunjit sau, câteodată, sub un unghi adânc cu vârful în sus, ca o foseță în formă de corn.

Porțiunea mijlocie a plafonului nasal este formată: la partea anterioară, pe o mică porțiune, *de frontal*, scobit de sinusul cu acelaș nume; la partea mijlocie, pe porțiunea cea mai întinsă, *de lamă ciuruită a etmoidului* și la partea posterioară, pe o mică porțiune, *de sfenoid*.

Pe o secțiune antero-posterioară și pe o secțiune transversală se văd raporturile, întinse, pe cari porțiunea mijlocie a plafonului nasal le are cu cavitatea cerebrală.

De această cavitate fosele nasale sunt despărțite numai de o lamă

osoasă subțire formată, pe cea mai mare întindere, de lama ciuruită a etmoidului acoperită, pe fața superioară, de dura-mater și, pe fața inferioară, de fibro-mucoasa olfactivă. Lama ciuruită se fisurează în fracturile etajului anterior al bazei craniului, de unde epixaxis și scurgere de lichid cefalo-rachidian, sau poate fi perforată de un corp ascuțit, pătruns prin fosele nasale. Aceste traumatisme au o gravitate deosebită, căci infecțiuni violente, pornite din fosele nasale bogate în

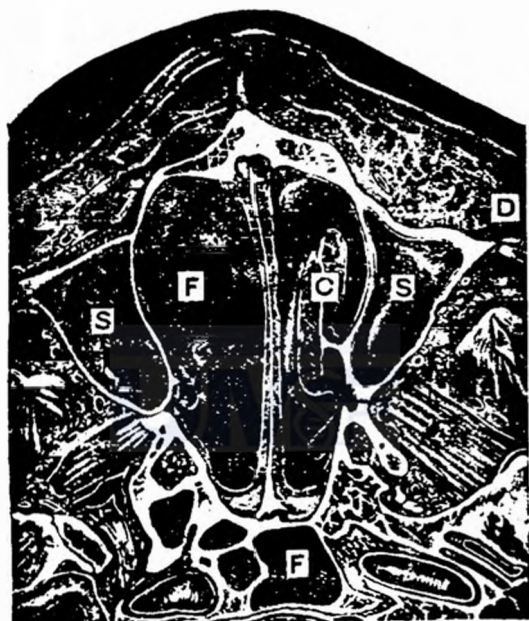

Fig. 96. Secțiune orizontală trecând puțin deasupra planșei foselor nasale.

F, planșea fosii nasale stângi. — C, cornutul inferior. — S, sinusurile maxilare. — F, sinusul sfenoidal. — D, despărțitura nazală.

microbi, pot să se transmită meningelor și creierului. De altfel o infecțiune a mucoasei nasale poate să se transmită meningelor numai prin orificiile lamei criblate fără ca să existe vre-o soluție de continuitate traumatică.

Porțiunea posterioară, sau porțiunea sfenoidală a plafonului foselor, mai întâi verticală, se îndreaptă apoi oblic în jos și înapoi pe bolta faringelui, cu care se continuă sub un unghi rotunzit. În această porțiune plafonul nasal este format de peretele anterior al sinusului sfenoidal. Acest perete este constituit dintr'o lamelă osoasă

subțire, acoperită pe o față de mucoasa nasală, pe alta de mucoasa sinusului.

Orificiul sinusului sfenoidal. — Pe această porțiune, posterioară, a plafonului fosei nasale, la câțiva mm. deasupra nivelului marginii inferioare a cornetului superior, se găsește orificiul sinusului sfenoidal, mic și circular.

Fibro-mucoasa care acopere plafonul nasal este mai subțire decât mucoasa de pe pereții laterali ai foselor.

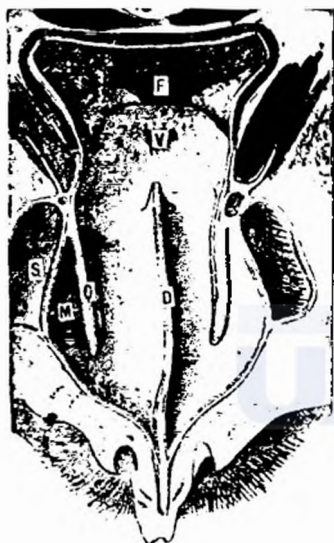

Fig. 97. Secțiune orizontală la un cm. deasupra planșelii foselor nasale. D, desnărijitura nasală. — V, vălul palatului. — F, faringele. — C, cornetul inferior. — M, meatul inferior. — S, sinusul maxilar.

Pe toată întinderea lamei ciuruite a etmoidalului mucoasa este mai aderentă, fiind fixată de tecile conjunctive ale ramificațiilor nervului olfactiv, teci care se continuă cu dura-mater.

PERETELE INFERIOR.

Peretele inferior, sau planșeul foselor, este despărțitura orizontală, osteo-membranoasă, groasă, care mărginește fosele nasale la partea inferioară și le desparte de cavitatea bucală. Planul osos, mai gros în cele două treimi anterioare, este format de porțiunea orizontală a maxilarului superior; mai subțire în treimea posterioară este format de apofisa transversală a palatinului.

Pe secțiuni transversale, făcute la diferite nivele, planșeul nasal are forma unui jghiab care, îngust la partea anterioară, se lărgeste treptat spre partea posterioară, până spre mijlocul fosei, unde este larg de 20—25 mm. De aci, planșeul se îngustează, treptat, spre partea posterioară și la nivelul orificiului nasal posterior numai are decât 10—12 mm. lărgime.

Pe o secțiune antero-posterioară, începând dela partea anterioară, planșeul nasal mai întâi ușor oblic în jos și înapoi, devine apoi orizontal. Sunt și cazuri în care planșeul este orizontal pe toată lungimea.

Fibro-mucoasa care acopere planșeul, mai subțire decât pe pereții laterali, se deslipește cu ușurință.

Orificiile posterioare ale foselor nasale. — Orificiile nasale posterioare, *coanele*, sunt două largi ferestre verticale, prin care fosele nasale comunică cu porțiunea nasală a faringelui.

Orificiul nasal posterior are forma unui oval cu marea extremitate în jos. Dimensiunile lui la adult sunt: 17—20 mm. pe diametrul vertical și 10—12 mm. pe diametrul orizontal.

Coanele, așezate alături, nu sunt separate decât prin marginea posterioară a despărțiturii nasale. Această margine, subțire, tăioasă, la partea mijlocie se îngroașe, mai mult, la partea superioară și, mai puțin, la partea inferioară; ea are forma a două triunghiuri unite prin



Fig. 98. Peretele posterior al faringelui a fost incizat pe mijloc și resturnat, într'un lambou, de fiecare parte. Se văd orificiile posterioare a foselor nasale, însemnate cu câte o cruce albă.

1, striații mucoasei; — 2, spuița mastoidă; — 3, foseta retrolubară; — 4, orificiul trompei; — 5, valul porțiunii oblice; — 6, stâlpul posterior al palatului; — 7, bolta faringelui; — 8, marginea posterioară a cloizonei; — 9, amigdale retro-tubară; — 10, porțiunea orizontală a valului palatului; — 11, v. jugulară internă; — 12, omușorul.

vârful lor. La partea externă marginea coanei este indicată de o ușoară creastă verticală, care trece pe dinaintea orificiului trompei și se termină pe vâlul palatului. Această creastă desparte peretele extern al foselor nasale de peretele lateral al faringelui.

Structura mucoasei olfactive. — Epiteliul mucoasei pituitare este de origină ectodermică.

Dedesubtul cornetului inferior, în partea inferioară a foselor, în porțiunea numită *respiratorie*, epiteliul mucoasei este cilindric, stratificat, cu cili vibrațili; se aseamănă cu epiteliul căilor respiratorii.

În partea superioară a foselor nasale, în regiunea numită *olfactivă*, la nivelul cornetului superior și deasupra lui, acolo unde mucoasa are o culoare gălbuie, epiteliul olfactiv este format din trei feluri de celule:

Celulele bazale așezate pe un rând, au corpul sferic cu un nucleu voluminos, rotund.

Celulele de susținere, elemente lungi, sunt întinse pe toată grosimea epiteliului. Nucleul, voluminos, ovalar, ocupă partea mijlocie a corpului celulei. Corpul celulei are o formă deosebită în jumătatea profundă de sub nucleu, și în jumătatea superficială, de deasupra nucleului.



Fig. 99. Structura mucoasei olfactive.

1, o celulă olfactivă, sau a lui Schultze. — A, cili vibraționali. — B, nucleul. — C, prelungirea superficială a corpului celulei — 2, o celulă de susținere. — F, nucleul voluminos. — E, porțiunea centrală a corpului celulei, regulat cilindric, striat cu dungi longitudinale. — D, vacuole pline cu o substanță coloidă. Prin această porțiune corpul acestor celule se asemănă cu celulele mucoase. — O, porțiunea periferică a corpului celulei; neregulată prezintă depresiuni și prelungiri în care sunt așezate celulele bazale. — 3, o celulă bazală.

Jumătatea superficială a corpului celulei este regulat cilindrică. Granulațiunile protoplasmatică desenează strii longitudinale. O substanță clară, mucoasă, este conținută în mici vacuole. Această substanță se degajează prin capătul liber al celulei.

Jumătatea profundă a corpului celular, neregulat subțiată, prezintă scobituri în care sunt așezate celulele bazale și porțiunea umflată a celulelor olfactive. Extremitatea profundă a corpului celulei este ramificată în mai multe prelungiri.

Celulele olfactive sau *celulele lui Schultze* sunt elemente nervoase. Aceste celule lungi, subțiri, cu o porțiune îngroșată, se întind pe toată înălțimea epiteliului. Nucleul, voluminos și ovalar, ocupă porțiunea umflată a corpului, înconjurat de o pătură subțire de protoplasmă. Nucleele diferitelor celule nu sunt așezate pe același nivel.

Partea superficială a corpului celulei, întinsă deasupra nucleului, are forma unui cilindru lung și subțire, care se termină cu o porțiune clară, *un mic bastonaș*. Acesta este înlocuit la batracieni cu cili foarte subțiri, animați de mișcări încete.

Porțiunea profundă a corpului celulei olfactive, întinsă dedesubtul nucleului, este subțire, variabilă; ea se continuă cu o fibrilă a nervului olfactiv.

CAVITAȚILE ANEXE FOSELOR NASALE

LABIRINTUL.

Celulele conținute în masele laterale ale etmoidului constituiesc *labirintul* format din cavități, mici, infundibuliforme, despărțite prin pereți foarte subțiri, deseori incomplecți.

Labirintul etmoidal constituie, de fiecare parte a foselor nasale, o regiune lungă de 40—45 mm.; înaltă la partea mijlocie de 15—17 mm.; grosă de 8—12 mm. și de o capacitate care variază între 8—10 cm. c.

De fiecare parte labirintul este încadrat și despărțit, prin pereți foarte subțiri, de următoarele regiuni:

La partea superioară labirintul corespunde cavității cerebrale, de care, rândul superior al celulelor etmoidale, este despărțit printr'o lamelă osoasă subțire constituită la partea anterioară și de fiecare

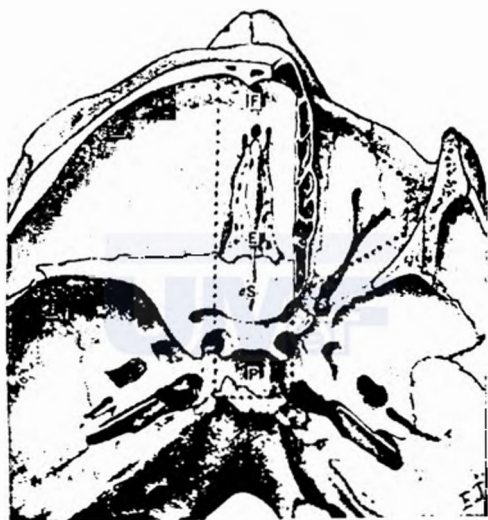


Fig. 100. Fața superioară a bazei craniului. Peretele superior al orbitei drepte a fost rezezat. Linia punctată arată pe mijloc partea din bază care corespunde foselor nasale și cavităților anexe sinusurilor sfenoidale. Pe planșeul orbitei linia punctată arată locul sinusului maxilar.

parte de lama orbitală a frontalului; la partea posterioară de mica apofisă a sfenoidului. Între labirint și lama orbitală a frontalului trec, din orbită în cavitatea cerebrală, canalele fronto-etmoidale.

Inflamațiunile labirintului se pot transmite meningelor și creierului.

La partea inferioară labirintul se întinde pe muchia superioară a sinusului maxilar, în cavitatea căruia celulele etmoidale pot să se invagineze.

La partea posterioară labirintul corespunde sinusului sfenoidal, de

care ultima celulă etmoidală este despărțită printr'un perete foarte subțire.

La partea externă labirintul se învecinează cu regiunea orbitei. Lamela osoasă care închide celulele etmoidale din această parte, subțire și netedă, *osul plan*, constituie peretele intern al orbitei. Când celulele etmoidale sunt mai dezvoltate osul plan, împins către cavitatea orbitei, devine convex.

La partea externă și anterioară labirintul corespunde: în sus sinusului frontal; în jos fosetei care conține sacul lacrimal.

La partea internă labirintul corespunde foselor nasale, celor trei cornete superioare și meatelor lor, în jurul cărora celulele etmoidale sunt grupate și în cari ele se deschid.

În labirintul hipertrofic celulele, mai mari, depășesc limitele maselor laterale ale etmoidului și se dezvoltă, invaginându-se, în cavitățile și în oasele care le încadrează: în sus celulele etmoidului pătrund în frontal și în plafonul orbitei; în jos în maxilarul superior și în porțiunea orbitară a palatinului; înapoi în corpul sfenoidului.

În labirintul atrofic celulele mici sunt despărțite prin pereți groși. Labirintul fiind micșorat în sensul transversal, fosele nasale sunt lărgite.

Celulele etmoidale sunt împărțite în celule anterioare și în celule posterioare, grupuri despărțite prin planul vertical care trece prin orificiul fronto-etmoidal anterior.

Celulele etmoidale anterioare sunt îngrămădite dedesubtul sinusului frontal și sub fața profundă și posterioară a fosetei lacrimale. Celulele anterioare, mici, în numări de 6—8, comunică între ele și se deschid în meatul nasal mijlociu. Celulele etmoidale anterioare sunt împărțite la rândul lor în trei grupuri:

Grupul intern este format din două celule așezate sub peretele fosei nasale. Ele se deschid la partea cea mai anterioară a meatului mijlociu, dedesubtul inserțiunii cornetului.

Grupul extern, celulele jghiabului unciform, sunt așezate la partea externă a grupului precedent, dedesubtul fundului și peretelui posterior al fosetei lacrimale. Ele se deschid în jghiabul unciform prin două orificii: unul așezat alături de orificiul sinusului frontal, altul așezat în vecinătatea orificiului sinusului maxilar.

Grupul posterior, celulele jghiabului bulei, se deschid în acest jghiab prin unul sau două orificii. Din acest grup celula anterioară, cea mai dezvoltată, se întinde în afară în grosimea boltei orbitei, pe partea posterioară a sinusului frontal. În cazurile în cari sinusul frontal este mic, această celulă îl înlocuiește în porțiunea lui orbitară.

Celulele etmoidale posterioare, mai puține dar mai mari ca cele anterioare, comunică între ele și se împart în două grupuri:

Primul grup este format de celulele așezate împrejurul meatului superior. În număr de 2—3 ele se deschid, mai întotdeauna, printr'un singur orificiu în partea anterioară a meatului.

Celula posterioară, a acestui grup, este cea mai dezvoltată; ea se prelungește în afară și înapoi în platonul orbitei și împrejurul canalului nervului optic, pe care-l cuprinde pe partea anterioară și inferioară. În jos, această celulă etmoidală se poate prelungi în apofisa orbitară a palatinului și în marginea superioară a maxilarului; înapoi ea poate lua contact cu sinusul sfenoidal.

Al doilea grup, format de celulele așezate împrejurul celui de al patrulea meat, poate să lipsească, ca și meatul însuși. Când meatul există, celula cea mai posterioară din acest grup ocupă locul celei posterioare a grupului precedent.

Celulele etmoidale sunt constituite dintr'o lamelă osoasă care le formează pereții și dintr'o fibro-mucoasă, întinsă pe acești pereți.

Peretele osos este mai ales subțire între două celule.

Fibro-mucoasa, prelungire a fibro-mucoasei pituitare, se deslipește cu ușurință de peretele osos. Ea este foarte subțire, rezistentă, de culoare roșie albicioasă.

DESCOPERIRI.

Descoperirea celulelor etmoidale. — Se deschide larg orbita la partea internă, incizând pleoapele pe toată marginea internă a orificiului orbitei. Cu vârful foarfecilor, servind ca spatulă, se deslipește conținutul orbitei, de pe toată întinderea peretelui intern. Se recunoaște și se păstrează în unghiul supero-intern al orbitei, nervul fronto-etmoidal. Cu brațul lung al unui depărtător Farabeuf se trage puternic, în afară, conținutul orbitei.

Peretele intern al orbitei fiind astfel bine descoperit, cu dalta și cu ciocanul, se rezeacă deasupra și înapoi sacului lacrimal lamela osoasă care constituie osul plan. Mucoasa celulelor etmoidale apare sub forma unor mici bule albicioase, care sunt la rândul lor incizate cu vârful unor foarfeci subțiri. Celulele sunt explorate cu stiletul care, prin orificiile lor, pătrunde în meatul mijlociu. În acelaș fel se descoper și celulele etmoidale posterioare rezecând partea posterioară a osului plan.

SINUSUL MAXILAR

Sinusul maxilar, *antrul lui Highmore*, câte unul de fiecare parte a foselor nasale, este cavitatea scobită în corpul maxilarului superior. (Highmore, medic englez 1613—1684).

Volum, dimensiuni, prelungiri. — Capacitatea mijlocie a sinusului este de 10—12 cm. c. Dimensiunile lui variază; este mai mare la bărbat decât la femei, la adult decât la copil; deseori este mai dezvoltat într-o parte decât în cealaltă.

Sinusul maxilar mare. — În unele cazuri, sinusul maxilar mărit peste măsură, poate să aibe o capacitate de 20—25 cm. c. În aceste cazuri nu numai că pereții sinusului sunt foarte subțiați, dar cavitatea lui mai este încă mărită și prin prelungirile pe cari le trimite în oasele vecine.

Prelungirea orbitală, în formă de corn, ocupă apofisa verticală a maxilarului care se ridică, ca o coloană, pe partea anterioară a fosetei lacrimale.

Prelungirea malară pătrunde în osul malar și în baza apofisei zigomatice.



Fig. 101. Peretele intern al sinusului (S) maxilar stâng descoperit printr'o secțiune antero-posterioară, trecută prin treimea internă a sinusului.

A, peretele orbitei (osul plan). — B, secțiunea peretelui superior al sinusului. — C, orificiul sinusului. — X, orificiile accesoriilor. — L, proeminența canalului nazal. — F, sinusul frontal.

Prelungirea alveolară scobește marginea alveolară a maxilarului. Alveolele cu pereții lor subțiați rămân mai mult sau mai puțin libere în cavitatea sinusului. Uneori pereții alveolelor dispar, pe porțiuni mai mult sau mai puțin întinse, și rădăcinile dinților, libere în cavitatea sinusului, nu mai sunt acoperite decât de mucoasă.

Prelungirea palatină inferioară pătrunde în porțiunea palatină a palatului.

Prelungirea palatină superioară ocupă apofisa orbitală a palatinului. Prin această prelungire sinusul maxilar ia contact cu sinusul sfenoidal.

Sinusul maxilar mic. — În aceste cazuri volumul sinusului poate fi redus la 2—3 cm. c. și chiar și mai puțin. În această varietate de

sinus, pereții sunt foarte groși, mai cu seamă marginea alveolară a maxilarului. În acelaș timp peretele anterior al sinusului este infundat către peretele lui intern de care, uneori, nu este despărțit decât printr'o crăpătură îngustă.

Forma. — Sinusul maxilar are forma unei piramide trunchiate cu patru pereți, un vârf și patru unghiuri.

Peretele anterior, jugal, este acoperit de părțile moi care formează regiunea obrazului: pielea, grăsimea subcutanată și muschii.

Planul muscular este format din trei părți:

Pătura superficială este constituită din orbicularul pleoapelor, din ridicătorul comun al aripei nasului și al buzei superioare și, la partea externă, din cei doi zigomatici.

Pătura mijlocie este formată de ridicătorul propriu al buzei superioare.

Pătura profundă este formată de muschiul canin.

În spațiul dintre ridicătorul propriu al buzei și caninul, se găsește o pătură mai groasă de grăsime, în care sunt înecate ramificațiile nervului și vaselor sub-orbitare.

Peretele anterior al sinusului este constituit dintr'o lamă osoasă mai subțire la partea internă și mijlocie; mai groasă și mai compactă la partea externă. Pe mijlocul acestui perete, la 5—7 mm. dedesubtul marginii inferioare a orbitei, se găsește *orificiul sub-orbital* și, dedesubtul lui, *fosa canină*. În fundul acestei scobituri pe o creastă orizontală, se inseră muschiul canin.

Cu cât peretele anterior al sinusului este mai scobit, deci foseta canină mai adâncă, cu atât cavitatea sinusului este mai mică.

Înălțimea peretelui anterior este variabilă. Limita lui superioară este așezată la câțiva mm. dedesubtul marginii inferioare a orbitei; limita inferioară este așezată mai sus sau mai jos, după capacitatea sinusului. Această limită mai întâi oblică în jos și în afară spre rădăinele primei molare este apoi, la partea posterioară, paralelă cu marginea alveolară. Peretele anterior al sinusului poate fi trepanat fie descoperindu-l deadreptul, incizând părțile moi ale obrazului, fie descoperindu-l indirect, prin gură, incizând în fundul jghiabului gingivo-



Fig. 102. Peretele anterior al sinusului maxilar drept descoperit prin disecțiunea părților moi; acest perete a fost în parte rezezat.
1, Nervul sub-orbital. — 2, mucoasa sinusului.
3, peretele osos

labial, apoi deslipind, de jos în sus, de pe peretele sinusului, părțile moi care-l acoper.

Limita inferioară a peretelui anterior al sinusului fiind variabilă, pentru a pătrunde sigur în cavitatea sinusului, iar nu cumva în marginea alveolară, trepanația trebuie mai întâi făcută sus, pe partea supero-internă a peretelui, puțin dedesubtul nivelului orificiului sub-orbital. În urmă orificiul făcut este lărgit, cu o pensă muscătoare, în jos până la partea inferioară a cavității. Trepanația sinusului se face cu dalta sau mai bine cu perforatorul și freza lui Doyen.

Peretele intern, baza sinusului, este lama verticală, subțire, care acoperită de mucoasă pe ambele fețe, desparte sinusul de fosele nasale. Peretele intern este descoperit, secționând cu ferăstrăul sinusul dinainte înapoi. Privit pe la partea externă el are forma unui dreptunghi sau, atunci când sinusul este mai puțin dezvoltat, forma unui triunghi cu vârfurile rotunjite.

Fașa externă a peretelui intern al sinusului, aproape plană, prezintă la partea anterioară o ușoară ridicătură verticală mai largă la partea inferioară, care corespunde canalului lacrimal. La partea superioară în vecinătatea unghiului superior sau imediat înapoia reliefului canalului lacrimal, se găsește orificiul principal, prin care sinusul maxilar se deschide în meatul mijlociu. Înapoia acestui orificiu, deseori, există o plică scurtă și groasă, formată din îngroșarea păturei fibroase de sub-mucoasă. Dedesubtul și înapoia acestei plice mai există, câteodată, unul sau chiar două orificii prin care sinusul comunică cu fosele nasale; acestea sunt orificiile accesorii sau a lui Giraldes. Aceste orificii se deschid tot în meatul mijlociu. În această parte peretele sinusului nu mai este osos ci numai fibro-mucos, o membrană fibroasă înlocuind planul osos.

Fașa internă, nasală, a peretelui intern al sinusului, este ocupată: de cornetul mijlociu, de cornetul inferior și de meatele acoperite de aceste cornete.

Insertiunea în formă de unghiu deschis în jos a cornetului inferior împarte peretele sinusului în două porțiuni: o porțiune inferioară, mai întinsă, care corespunde cornetului și meatului inferior (loc pe unde sinusul poate fi ușor trepanat și drenat prin fosele nasale în partea lui cea mai declivă) și o porțiune superioară, mai îngustă, care corespunde cornetului și meatului mijlociu, loc unde sunt așezate orificiile, prin cari sinusul se deschide în acest meat. În operațiunea lui Rethi sinusul este trepanat și drenat prin meatul mijlociu. Orificiul

artificial astfel creat, fiind așezat prea sus ca și orificiile naturale ale sinusului, este insuficient.

Orificiul sinusului. — Orificiul principal al sinusului maxilar este un scurt conduct circular sau eliptic, lung de 4—5 mm., larg de 3—8 mm. oblic îndreptat în jos, înainte și puțin înăuntru. Câteodată conductul sinusului este mai lung, de 10—15 mm.

Orificiul extern, sinusal, al acestui canal este așezat la partea cea mai superioară a peretelui intern al sinusului, imediat înapoia ridicăturii canalului nasal. Circular sau eliptic, ca și canalul, este uneori înconjurat de mici plice mucoase. Acest orificiu poate, uneori, să fie așezat mai sus, chiar în unghiul format din unirea peretelui intern cu peretele superior al sinusului.

Orificiul intern, nasal, al canalului sinusului se deschide în extremitatea posterioară a jghiabului apofisei unciforme. Cateterizarea acestui orificiu este aproape imposibilă căci pe lângă că el este așezat depărtat de orificiul narinei, la o distanță de 40—45 mm., mai este și ascuns dedesubtul cornetului mijlociu și vârit în fundul jghiabului unciform.

Orificiul sinusului maxilar fiind așezat la nivelul părții superioare a cavității sinusului, secrețiunile sinusului nu se pot ușor și complet scurge în fosele nasale, oricare ar fi poziția dată capului. Pe de altă parte jghiabul unciform, în partea anterioară a căruia se deschide sinusul frontal și celulele etmoidale anterioare, prin forma și direcția lui adună și conduce secrețiunile acestor cavități în cavitatea sinusului maxilar, care devine astfel un adevărat receptacol, predispus la inflamații.

Peretele superior, orbital, desparte sinusul maxilar de orbită. Acest perete, ușor oblic înainte, în jos și în afară, este subțire. În grosimea lui se găsește jghiabul și canalul nervului sub-orbital, oblic îndreptat în jos, înăuntru și înainte. Imprejurul acestui canal osul se îngroașe și formează o consolă așezată între peretele superior și peretele anterior al sinusului.

Nevralgii sub-orbitare sau dentare însoțesc inflamațiunile sinusului, filamente nervoase fiind așezate în vecinătatea mucoasei.

Peretele postero-extern al sinusului formează tuberozitatea maxilarului. Lama osoasă care constituie acest perete, convexă, groasă de 1—2 mm., desparte cavitatea sinusului de regiune pterigo-maxilară căreia îi formează peretele anterior.

Pe acest perete, aproape de marginea lui superioară, este așezată artera maxilară internă care-și sapă locul ei pe os, sub forma unor

ghiaburi șerpuite, uneori destul de adânci pentruca osul să se perforeze.

Spre partea inferioară a acestui perete, puțin deasupra marginii alveolare, se văd orificiile *dentare posterioare*, prin care pătrund nervii și vasele cu acelaș nume.

Vârful piramidei sinusale corespunde articulațiunii maxilarului cu baza malarului. Câteodată, în sinusurile mari, vârful cavității sinusului se prelungeste în interiorul malarului.

Unghiurile sub cari se unesc pereții sinusului sunt deseori împărțite, prin mici muchii osoase și plice mucoase, în alveole, cavități în cari la partea inferioară a sinusului pot stagnă secrețiuni sau se pot ascunde fongozități.

Unghiul inferior sau alveolar, destul de larg, poate lua, uneori, importanța unei fețe. Când sinusul este puțin dezvoltat, marginea alveolară a maxilarului este groasă și alveolele sunt complet cuprinse în țesutul spongios; rădăcinile dinților sunt departe, de vâțivă mm., de cavitatea sinusului. Când sinusul este mai dezvoltat, unghiul alveolar se adâncește prin rezorbiția țesutului spongios și alveolele sunt, mai mult sau mai puțin, descoperite și libere în cavitatea sinusului. Uneori lamela osoasă care mărginește alveola este foarte subțire; ea poate chiar să lipească, pe porțiuni mai mult sau mai puțin întinse și rădăcinile dinților, descoperite în cavitatea sinusului, sunt învelite numai de mucoasă. Se înțelege că în aceste cazuri o inflamație alveo-dentară se poate ușor transmite mucoasei sinusului, sau inflamațiunea mucoasei sinusului este însoțită de dureri pe traectul nervilor dentari.

În lungul unghiului alveolar se găsesc, deseori, mici despărțituri osoase care-l subîmpart în mai multe celule.

Unghiul posterior, vertical, este format din unirea peretelui posterior cu peretele intern. Lama osoasă convexă care-l limitează desparte cavitatea sinusului de fundul cavității pterigo-maxilare. Această cavitate, infundibuliformă, se continuă în jos cu canalul palatin *posterior* prin care pătrunde, sub mucoasa palatului, nervul și vasele palatine posterioare.

Unghiul anterior, vertical, este format din unirea peretelui anterior cu peretele intern. Când peretele anterior este infundat, unghiul anterior se strâmtorează, se reduce la o crăpătură, uneori, foarte îngustă.

Unghiul superior, orizontal, este format din unirea peretelui intern cu peretele orbitor. În lungul lui se înșiră celulele labirintului

etmoidal, despărțite de cavitatea sinusului prin lamele osoase subțiri. Câteodată aceste celule se invaginează, mai mult sau mai puțin, în cavitatea sinusului în care formează ridicături.

Unghiul antero-superior, orizontal, îngust, corespunde marginii inferioare a orificiului orbitei. El este împărțit în două jumătăți printr-o creastă osoasă, ca un colțar, în baza căreia trece canalul sub-orbital.

Unghiul postero-superior corespunde bazei inferioare a crăpăturii sfeno-maxilare. Unghiul sub-orbital începe pe muchia lui.

Mucoasa. — Pereții sinusului sunt acoperiți cu o fibro-mucoasă subțire, care se deslipește cu ușurință. Ea este o prelungire a mucoasei pituitare.

În inflamațiunile sinusului mucoasa se îngroașe și poate chiar astupa cavitatea sinusului.

Nervii mucoasei sinusului provin din nervul maxilar superior; ei nasc fie din ganglionul sfeno-palatin, fie din nervul sub-orbital.

Arterele sinusului provin mai cu seamă din ramificațiunile maxilare interne; din *sfeno palatina*, din *alveolara*, din *sub-orbitală*, din *dentarele superioare*. Alte câteva ramuri mai mici mai provin și din facială. Ramificațiunile subțiri, născute din aceste diferite artere, ajung în mucoasa sinusului, perforând pereții osoși.

Vinele sunt tributare vinelor regiunii pterigo-maxilare și vinei faciale.

Linfaticile se unesc cu limfaticile mucoasei pituitare.

Explorațiune. — Peretele anterior al sinusului maxilar poate fi ușor pipăit prin obraz, prin grosimea părților moi a regiunii sub-orbitare. Se poate astfel determina în inflamațiunile sinusului, un punct dureros, sau se poate recunoaște o deformațiune a peretelui, datorită inflamațiunii sau dezvoltării unei tumori.

Transiluminațiunea sinusului. — În mod normal pereții sinusului sunt translucizi. La întuneric o mică lampă electrică, specială, ținută ascunsă în gură îl luminează. Când sinusul este bolnav și pereții lui îngroșați sau atunci când cavitatea lui este umplută cu puroi sau este ocupată de o tumoră, transluciditatea sinusului este modificată sau complet dispărută; sinusul se vede ca o pată mai puțin luminoasă, ca cel din partea opusă, sau loccul lui este complet opac.

Cateterismul orificiului sinusului este anevoioasă sau imposibilă. Puncțiunea cavității sinusului, prin peretele meatului inferior, este o metodă deseori aplicată.

Căile de acces. — Cavitatea sinusului poate să fie deschisă prin mai multe căi.

Pe calea sub-orbitală sinusul este atacat direct incizând în regiunea obrazului. Această cale are inconvenientul de a lăsa o cicatrice vizibilă pe față.

Pe calea bucală sinusul poate să fie deschis fie trepanând, prin marginea maxilarului, o alveolă, fie rezecând peretele anterior al sinusului, descoperit printr'o incizie făcută în jghiabul gingivo-labial.

Această din urmă cale poate fi întrebuițată și ca timp preliminar, pentru a trepana apoi din afară înăuntru peretele extern al meatului inferior. În urmă trepanația peretelui anterior este închisă saturând buzele inciziei mucoasei bucale.

Pe calea nasală cavitatea sinusului poate să fie deschisă aproape de planșeul nasal, punționând, trepanând sau rezecând, chiar, pe toată întinderea, peretele extern al meatului inferior. Tot pe calea nasală sinusul mai poate fi deschis incizând peretele extern al neatu'ui mijlociu.

Calea orbitală este întrebuițată în epifora rebelă în scopul de a deschide o cale largă lacrimilor drenând în cavitatea sinusului fundul de sac inferior al conjunctivei.

Calea transinusală a fost întrebuițată trepanând pe rând peretele anterior și peretele posterior al sinusului, pentru a ajunge în fosa pterigo-maxilară, în scopul de a rezeca nervul maxilar inferior.

SINUSUL SFENOIDAL

Sinusurile sfenoidale, unul de fiecare parte a planului median, scobite în grosimea corpului sfenoidului, sunt despărțite printr'un perete subțire. Dimpună cu corpul sfenoidului, care le conține, sinusurile sfenoidale proeminează în cavitatea cerebrală unde formează un dâmb, care împarte etajul mijlociu al craniului în cele două fose sfeno-temporale.

Sinusurile sfenoidale, în sus, pe lături și înapoi, sunt în raport cu cavitatea cerebrală; înainte ele răspund foselor nasale; în jos sunt în raport cu cavitatea faringelui.

Peretele lor superior este scobit de fosa pituitară care se scufundă în cavitatea sinusurilor.

Pereții laterali sunt în raport cu sinusurile cavernoase cărora le formează peretele intern.

Cavitatea sinusului variază dela individ la individ și chiar la acelaș individ dintr'o parte în cealaltă, căci rareori sinusurile sunt

egale. După dimensiunile lor, sinusurile sfenoidale se împart în mici, mijlocii și mari.

Sinusul mijlociu, dispozițiune comună, are o capacitate de 4—5 cm. c.

Sinusul mic, are cavitatea foarte redusă, prin îngroșarea pereților; volumul lui nu este, uneori, mai mare ca un bob de mazăre.

Sinusul voluminos are o capacitate dela 7—8—9 cm. c.; pereții lui sunt foarte subțiri. Trimite prelungiri în regiunile vecine.

Prelungirea anterioară, născută din colțul antero-superior al sinusului, se dezvoltă dedesubtul canalului nervului optic, pe care-l înconjoară și uneori se întinde și mai în afară, în rădăcina micii aripi a sfenoidului și în apofisa clinoidă anterioară.

Canalul nervului optic este, astfel, ca liber în cavitatea sinusului, lamela osoasă care-l mărginește este foarte subțire și câteodată poate chiar să lipească, pe porțiuni mai mult sau mai puțin întinse, teaca fibroasă a nervului luând contact cu mucoasa sinusului. În aceste cazuri osul foarte slăbit, prin subțierea lui excesivă, poate să se fractureze chiar în traumatismele ușoare ale craniului sau o inflamațiune a sinusului poate ușor să se propage nervului optic.

Prelungirea palatină naște din colțul antero-inferior al sinusului sfenoidal, sub forma unei mici cavități prismatice. Această prelungire poate să ia contact cu prelungirea posterioară a sinusului maxilar care, astfel, nu este despărțit de sinusul sfenoidal decât printr'un perete subțire.

Prelungirea pterigoidiană născută din partea postero-inferioară a sinusului, pătrunde în piciorul apofisei pterigoide. Dacă această prelungire se dezvoltă mai mult, se întinde mai în afară și desface pediculul mării aripi a sfenoidului. Prelungirea pterigoidiană cuprinde în cavitatea ei orificiul marele rotund, canalul vidian și orificiul oval. Pereții subțiri și uneori perforați ai acestor canale proemină în cavitatea sinusului. O inflamație a sinusului se poate transmite nervilor cari trec prin aceste conducte.

Prelungirea basilară sau posterioară pătrunde, mai mult sau mai puțin adânc, în apofisa basilară pe care uneori o cuprinde în întregime.

Sinusul sfenoidal este o cavitate de formă cubică cu unghiurile mai mult sau mai puțin rotunzite.

Peretele superior, cerebral, format de o lamă osoasă subțire, este împărțit în două porțiuni: porțiunea anterioară aparține etajului anterior al craniului; porțiunea posterioară este scobită de fosa pituitară.

Peretele anterior, nasal, vertical sau ușor oblic în jos și înapoi, este divizat în două părți; partea externă este aplicată pe partea posterioară a labirintului etmoidal, o lamelă subțire desparte sinusul de celulele etmoidale; partea internă formează porțiunea verticală a peretelui superior al foselor nasale. Pe această porțiune se găsește orificiul sinusului așezat, întotdeauna, aproape de peretele superior; uneori chiar la nivelul acestui perete.

Cornetul lui Bertin. — Peretele anterior al fiecărui sinus sfenoidal este constituit la început printr'o formațiune osoasă a parte, o lamelă triunghiulară răsucită, cornetul lui Bertin. Această lamelă se dezvoltă dintr'un punct de osificație propriu, și se sudează cu corpul sferoidului între 12—15 ani. După unii autori cornetele lui Bertin aparțin etmoidului.

Orificiul sinusului sfenoidal. — Orificiul sinusului sfenoidal, de formă circulară sau ovalară, este larg de 2—3 mm. Câteodată mucoasa formează la nivelul orificiului două mici plice ca două buze, cari trebuiesc îndepărtate pentru a-l deschide.

Peretele inferior, faringian, corespunde: în jumătatea anterioară foselor nasale; în jumătatea posterioară boltei faringelui. Lama osoasă care-l formează poate fi uneori foarte subțire.

Peretele posterior, bazilar, aproape vertical, este despărțit de jghiabul apofisei bazilare de o pătură osoasă, spongioasă, care în sinusurile mijlocii este destul de groasă.

În sinusurile mai mari, cavitatea sinusului cuprinde apofisa bazilară și peretele posterior subțiat se reduce la lama compactă, care formează jghiabul bazilar.

Peretele lateral în porțiunea lui anterioară, pe o lărgime de câțiva mm., corespund orbitei. În partea așezată înapoia acestei porțiuni orbitare, peretele lateral al sinusului sfenoidal poate fi împărțit în alte două porțiuni: o porțiune antero-inferioară care corespunde fosei temporale și o porțiune postero-superioară care corespunde sinusului cavernos.

Peretele intern, cloisona intersinusală, este comun ambelor sinusuri, pe care le desparte. El este format dintr'o lamelă osoasă subțire, plană sau ondulată, care se inseră la partea anterioară, pe mijloc, în prelungirea cloisonei nasale. Înapoi, cloisona inter-sinusală poate să devieze într'o parte sau în cealaltă, una din cavitățile sinusului fiind mai mare. Uneori cloisona inter-sinusală este perforată de unul sau mai multe orificii, prin care sinusurile comunică.

Mucoasa. — Cavitata sinusului este acoperită de o fibro-mucoasă, foarte subțire, prea puțin aderentă, prelungire a mucoasei pituitare.

Explorațiune. — Sinusul sfenoidal este explorat prin fosa nasală care, în unele cazuri, este lărgită prin excizia cornetelor inferioare.

Sinusul sfenoidal poate să fie deschis prin diferite căi: pe calea nasală, faringiană, orbito-etmoidală și trans-maxilară.

Calca prin fosele nasale și prin sinusurile sfenoidale este întrebuințată pentru rezecția glandei pituitare, așezată pe peretele superior sau cerebral al sinusurilor.

REGIUNEA GLANDEI PITUITARE

Regiunea pituitară, pineală sau hipofisară, ocupată de glanda cu acelaș nume, este așezată pe mijlocul etajului mijlociu a bazei craniului, înfiptă între cele două sinusuri cavernoase, pe care le desparte. Pe schelet regiunea corespunde fosei pituitare, sau șelei turcești, așezată pe fața superioară a corpului sfenoidului.

Foseta pituitară, concavă dinainte înapoi, adâncă de aproape un cm., destul de largă pentruca să cuprindă vârful unui deget, este mărginită: înapoi și puțin în sus de *lama pătrată*, care-și prelungeste unghiurile, înainte și pe lături, sub numele de apofisele *clinoide posterioare*; înainte de o muchie subțire, care o desparte de un jghiab puțin adânc, *jghiabul chiasmei optice*, care se întinde transversal între orificiile optice.

Peretele inferior, plașeul sau fundul fosei pituitare, este format de o lamelă osoasă subțire, care o desparte de sinusurile sfenoidale. Uneori această lamelă este atât de subțire încât este translucidă; alteori este chiar perforată de un orificiu, în dreptul căreia periostul este unit cu fibro-mucoasa sinusului.

Pe scheletul acoperit de părțile moi, fosa pituitară este transformată, prin pereți fibroși, într'o lojă închisă, care conține glanda pituitară.

Peretele superior, plafonul fosei pituitare, este întins orizontal între muchia anterioară și muchia posterioară a orificiului superior al fosei; pe lături el se continuă de fiecare parte cu peretele superior al sinusului cavernos. Peretele superior pe mijloc este format, mai cu seamă, din fibre circulare cari mărginesc un orificiu pe unde este tija glandei pituitare.

Sinusul coronar. — Dacă se incizează inserțiunea anterioară și inserțiunea posterioară a peretelui superior se deschide, de fiecare

parte, câte un canal venos prismatic. Aceste canale formează, înaintea și înapoia glandei pituitare, câte o jumătate de cerc cari, împreună, constituiesc *sinusul coronar* deschis, de fiecare parte, în sinusurile cavernoase.

Loja glandulară este mărginită din toate părțile de o membrană fibroasă subțire, în formă de sac, care se inseră la partea superioară pe peretele superior. Acest sac este despărțit de periostul fosei osoase printr'o pătură de țesut conjunctiv și prin spațuri vânoase; în unele puncte însă membrana fibroasă se unește cu periostul.

Sinusul sub-pituitar. — Aceste spațuri venoase constituiesc dedesubtul glandei o rețea plexiformă, un adevărat lac sanguin, sinusul sub-pituitar, deschis și dânsul, de fiecare parte, în sinusurile cavernoase.

Glanda pituitară, pineală sau hipofisară, conținută în interiorul sacului fibros, mai sus descris, are forma și mărimea unui bob mijlociu de fasole, atârnat de fața inferioară a creierului printr'o coadă subțire, *tija* sau *pediculul*, care trece prin orificiul plafonului lojei glandulare.

Țesutul glandular este acoperit cu o foiță conjunctivă subțire, aderentă, care-i formează o capsulă. Acest înveliș este despărțit de pereții fibroși ai lojii, printr'un spațiu conjunctiv.

Glanda pituitară este constituită din două porțiuni sau lobi, deosebiți ca dezvoltare și structură.

Lobul anterior provine, embriologic, din bolta faringelui; el are funcțiunea unei glande cu secrețiune internă.

Lobul posterior este de natură nervoasă.

REGIUNEA SINUSULUI CAVERNOS.

Partea mediană a etajului mijlociu a bazei craniului se ridică ca o piramidă trunchiată formată: pe mijloc, de regiunea pituitară, mai sus descrisă; pe lături, de fiecare parte, de regiunea sinusului cavernos.

Regiunea sinusului cavernos, prin organele ce conține strâns unite cu fundul orbitei, are o importanță deosebită.

Sinusul cavernos. — Sinusul cavernos este o mică cavitate osteo-fibroasă așezată pe fața laterală a corpului sfenoidului, pe porțiunea numită șcaua turcească. Sinusul neregulat, pătrat pe o secțiune transversală, este mărginit: în sus și în afară de pereți fi-

broși, dependenți de dura-mater; înăuntru și la partea inferioară de câte un perete osos, parte din corpul sfenoidului.

Peretele extern, fibros, ușor concav dinainte înapoi, este puțin înclinat în jos și în afară. Foarte deseori el este pătruns de una sau mai multe venule cerebrale, cari se deschid direct în sinus.

Peretele superior, fibros, aproape orizontal, întins între apofizele clinoidale, se continuă înăuntru cu plafonul fosei pituitare. În afară el este despărțit de peretele extern mai sus descris, printr'o muchie ridicată și rotundă ca o coardă, formată din prelungirea, către apofiza clinoidă anterioară, a marginei interne a cortului creerașului.

Peretele superior este perforat de mai multe orificii:

La partea anterioară și externă, în parte ascuns sub apofiza clinoidă, se găsește un orificiu circular, *orificiul carotidei*, prin care ese din sinus artera carotidă internă.



Fig. 103. Disecțiunea ganglionului lui Gasser și al sinusului cavernos.
O, ochiul. — G, gangl. aut. — A, c. auditiv. — S, sinusul transvers.

La partea mijlocie, sub muchia pe care o formează marginea cortului creerașului, se găsește un *orificiu ovalar* prin care pătrunde, oblic în jos și înainte, *nervul motor ocular comun*. Acest orificiu, liber de jur împrejur, este urmat de un canal lung de câțiva mm., în care arachnoida trimete un mic fund de sac împrejurul nervului. Între orificiul carotidei și orificiul nervului motor ocular comun peretele superior al sinusului este întărit printr'o formațiune fibroasă, întinsă între cele două apofize clinoidale.

La partea posterioară a muchiei pe care o formează marginea cortului creerașului, se mai găsește un alt mic orificiu, prin care pătrunde *nervul patetic*.

Peretele posterior, al sinusului cavernos, este o porțiune din planul pe care dura-mater îl formează înapoia apofizei bazilare. Acest perete, oblic în jos și înapoi, este despărțit de peretele superior prin-

tr'ua margine rotunzită formată de un fascicol de fibre întinse, ca un ligament, între marginea superioară a stâncei și apofisa clinoidă posterioară. Puțin dedesubtul acestei margini se găsește orificiul prin care pătrunde, în interiorul sinusului, nervul motor ocular extern.

Extremitatea anterioară a sinusului cavernos, corespunde jumătății interne a crăpăturii sfenoidale, crăpătura tăiată în peretele postero-extern al orbitei. Pe aci unele din organele cuprinse, fie în pereții sinusului, fie în cavitatea lui, vor putea ușor pătrunde în orbită.

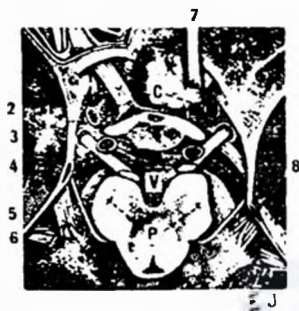

Fig. 104. Vedere pe la partea superioară: pe mijloc regiunea pituitară; pe lături sinusurile cavernoase.

2, n. opt. — 3, peronul sinusului cavernos — 4, n. motor ocular comun. — 5, pateticul — 6, trigemenul — 7, n. oftalmic. C, ca. olidale. — P, proluberanță. V, venbralele.

Organele cuprinse în grosimea peretelui extern al sinusului. — În grosimea peretelui extern al sinusului cavernos sunt așezați, de sus în jos, următorii nervi:

Nervul motor ocular comun, oblic îndreptat în jos, înainte și puțin în afară, este așezat în unghiul dintre peretele extern și peretele superior al sinusului. Arachnoida trimite împrejurul nervului un fund de sac circular, adânc de aproape 5 mm.

Nervul patetic, îndreptat înainte și puțin în afară, descrie în grosimea peretelui sinusului o curbă cu concavitatea în sus. Așezat mai întâiu dedesubtul

motorului ocular comun, pateticul îl încrucișează mai pe urmă și pătrunde în crăpătura sfenoidală, trecând pe deasupra inelului lui Zinn. În treimea posterioară a peretelui extern al sinusului, dedesubtul nervului patetic, este așezat ganglionul lui Gasser și în cele două treimi anterioare ale acestui perete sunt conținuți nervii oftalmic și maxilarul superior, ramuri ale acestui ganglion.

Nervul oftalmic, naște din colțul superior a marginii anterioare a ganglionului lui Gasser, se îndreaptă aproape orizontal și se împarte, la câțiva mm. înapoia crăpăturii sfenoidale, în cele trei ramuri: frontalul, lacrimalul și nasalul.

Nervul frontal, ramura cea mai groasă, continuă direcțiunea trunchiului, se așează alături de nervul patetic, împreună cu care pătrunde în orbită, prin crăpătura sfenoidală, trecând pe deasupra inelului lui Zinn.

Nervul lacrimal, ramură mai subțire, se îndreaptă mai în afară

și pătrunde în orbită, prin crăpătura sfenoidală, și apoi în interiorul conului fibro-muscular al ochiului, prin partea externă a inelului lui Zinn.

Nervul nasal, ramură subțire, așezat mai adânc, dedesubtul și în afara nervului motor ocular comun, pătrunde alături de acest nerv în orbită și în conul fibro-muscular, trecând prin crăpătura sfenoidală și prin inelul lui Zinn. Următorii trei nervi: motorul ocular comun, pateticul și oftalmicul, îndreptați înainte, sunt uniți într'un mănunchiu și se încrucișează între ei.

În spațiul triunghiular dintre patetic și oftalmic peretele extern al sinusului este subțire. Incizat aci, se descoperă ușor artera carotidă. Tot la acest nivel, spre partea posterioară, se deschide în sinusul cavernos, sinusul petros superior.

Nervul maxilar superior este așezat în partea cea mai inferioară a peretelui extern al sinusului, despărțit de nervul oftalmic, mai sus descris, printr'un spațiu triunghiular cu baza înainte.

Organele conținute în cavitatea sinusului. — Carotida internă. — Cavi-

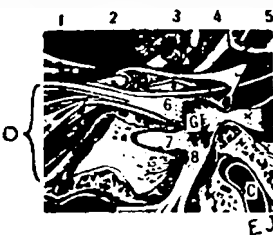

Fig. 105. Ganglionul lui Gasser, vedere laterală.

1, n. olfactif. — 2, n. optic — 3, motor ocular comun. — 4, pateticul. — 5, trigemenul — 6, oftalmicul. — 7, n. maxilar superior. — 8, n. maxilar inferior. — C, carotida

tea sinusului este ocupată, aproape în întregime, de terminațiunea arterii carotide interne care descrie, în interiorul sinusului, o curbă în formă de S culcat. Artera carotidă internă ajunsă în sinus, prin orificiul carotidian, scobit în partea posterioară a peretelui inferior a stâncii, se ridică mai întâi pe o înălțime de aproape un cm. Ajunsă dedesubtul apofisei clinoide posterioare și a plafonului sinusului artera se îndoaie, descrie o curbă, îndreptată înainte și în jos, până ia contact cu peretele inferior al sinusului. Apoi artera se îndoaie și se ridică din nou spre peretele superior al sinusului, pe care-l perforază imediat înăuntru și înapoia apofisei clinoide anterioare, între această apofisă și corpul sfenoidului. Deseori pe corpul sfenoidului se dezvoltă o mică spină care conturează din această parte orificiul arterii, transformat uneori într'un orificiu osos complet.

Nervul motor ocular extern pătrunde prin peretele posterior al sinusului și îl străbate pe toată lungimea, lipit de fața externă a carotidei. Nervul pătrunde apoi în orbită prin inelul lui Zinn.

Dacă se deschide larg sinusul, incizând și ridicând lama fibroasă care-i formează peretele superior, și dacă apoi se scoate artera ca-

rotidă, tăind-o la intrare și la eșire, cavitatea lui, rămasă goală, are o formă dreptunghiulară.

Peretele intern al acestei cavități este limitat: înapoi, de marginea lamei pătrate a sfenoidului; înainte, de corpul sfenoidului; la mijloc de partea externă a glandei pituitare acoperită de o lamă fibroasă subțire, care mărginește loja care conține această glandă. Împrejurul lojei glandulare se văd orificiile sinusurilor: înainte și înapoi a sinusurilor coronare, anterior și posterior, dedesubt a sinusului sub-pituitar. Toate aceste canale vânoase constituiesc împrejurul lojei glandulare, o rețea bogată care unește sinusul cavernos din partea dreaptă cu cel din partea stângă.

APARATUL AUZULUI

Desvoltarea aparatului auzului.

Urechia internă, partea principală a organului auzului, se dezvoltă cu totul deosebit de felul în care se dezvoltă urechia mijlocie și urechia externă.

Desvoltarea urechii interne.

Foseta și vezicula auditivă. — Urechia internă provine din ectoderm. Acesta, la nivelul creierului posterior, în vecinătatea primei crăpături branchiale, în regiunea posterioară a capului, se îngroașe într'un mugure. Acest mugure se scobește apoi într'o fosetă, *foseta auditivă*, care devine din ce în ce mai adâncă. Pe la sfârșitul primei luni a vieții embrionare, buzele fosetei auditive se lipsesc și foseta se transformă într'o cavitate închisă, *vezicula auditivă*.

Canalul și sacul endolimfatic reprezintă urmele pediculului format din lipirea buzelor fosetei auditive.

Nervul auditiv provine din partea posterioară a creierului, în care nervul este reprezentat, la început, printr'un șir de celule, care se întinde până pe peretele intern al veziculei auditive.

Din vezicula auditivă se dezvoltă prin transformări succesive, dilatațiuni și strămtorări, întreg labirintul membranos.

Pătura de țesut mezodermic care acoperă vezicula auditivă produce spațiul perilimfatic, și labirintul osos. În acest scop țesutul mezodermic se diferențiază în două straturi: din stratul profund, transformat mai întâi într'un țesut mucos, care apoi se rezoarbe și se înlocuiește cu lichid, naște *spațiul perilimfatic*; din stratul superficial, care este mai dens, cartilaginos, se formează *labirintul osos*.

Desvoltarea urechii medii și urechei externe.

Urechia medie și urechia externă se dezvoltă din fundul porțiunii superioare, a primei crăpături branchiale. Această crăpătură, în partea superioară, are forma unui canal prin care faringele comunică cu exteriorul. Acest canal este despărțit la mijloc, printr'un perete, *membrana de ocluzie*, în două părți. Partea internă a canalului va forma trompa și cutia timpanului; partea externă conductul auditiv și pavilionul urechii; membrana de ocluzie însăși este origina membranei timpanului.

Cutia timpanului. — La început, cutia timpanului este o simplă crăpătură, îngustă, acoperită cu un epiteliu întins pe o pătură groasă de țesut mucos. Din acest țesut, deci în afara cavității timpanului, se vor dezvolta oscioarele urechei și coarda timpanului. Aceste organe acoperite mai pe urmă de o mucoasă foarte subțire, rămân ca și la început în afara cutiei timpanului.

Membrana timpanului.—Membrana timpanului, mai întâi groasă, derivă din membrana de ocluzie, care desparte cele două porțiuni ale canalului derivat din fundul primei crăpături branchiale. În mod accesoriu, la dezvoltarea membranei timpanului mai contribuie și porțiuni din cele două arcuri care mărginesc crăpătura branchială; arcul superior sau maxilar și arcul inferior sau hioidian.

Desvoltarea conductului auditiv extern și a pavilionului.

Conductul auditiv extern și pavilionul se dezvoltă din partea externă a primei crăpături branchiale, din porțiune așezată în afara membranei de ocluzie. Această porțiune constituie, pe capul embrionului, o regiune întinsă numită *regiunea auditivă*. La sfârșitul primei luni a vieții embrionare apare, pe buzele crăpăturii branchiale, *începutul pavilionului* sub forma unor mici ridicături sau muguri, în număr de șase, așezați împrejurul unei depresioni, *începutul conductului auditiv*. Acești muguri se măresc și se unesc treptat formând diferitele porțiuni ale pavilionului, orânduite împrejurul unei scobituri, *fosa angularis*, care corespunde concăi. Între a doua și a cincea lună a vieții embrionare se produc modificări importante, în urma cărora pavilionul urechei se plăsmuește în forma lui normală.

Unii autori au emis o părere cu totul diferită asupra dezvoltării urechei medii și a urechei externe. După Urbantschitch urechia medie și trompa provin dintr'o invaginație a peretelui faringelui; pa-

vilionul și conductul auditiv provin dintr'o invaginațiune a pielii. Aceste două funduri de sac adâncindu-se din ce în ce, unul către altul, se întâlnesc dar rămân despărțiți printr'un perete, care se subțiază treptat și din care derivă membrana timpanului.

În evoluția dezvoltării pavilionului pot interveni turburări care provoacă viciuri de conformație printre cari cele mai importante sunt: dezvoltarea exagerată, totală sau parțială; pavilionul incomplet dezvoltat sau pavilioane multiple, supra-numerare.

Pavilionul incomplet dezvoltat se poate prezenta sub forma unui nod de cartilagi acoperit de piele. Pavilionul mai poate fi despicat în lungime, total sau parțial, prin lipsa de sudură a buzelor crăpăturii branchiale.

Meatul auditiv poate fi astupat.

Conductul poate să lipsească, poate să fie numai îngustat, parțial sau pe toată lungimea, sau poate să prezinte porțiuni strâmtorate, ca niște inele.

Chistele dermoide peri-auriculare sunt frecvente. Chistele dermoide ale pavilionului par să nu existe. Chistul dermoid așezat înaintea mastoidei, cel mai obișnuit, este în legătură cu dezvoltarea apofisei mastoide, iar nu a pavilionului.

Fistulele congenitale ale pavilionului, destul de frecvente, sunt așezate unele la partea anterioară a helixului, altele, mai rare, la nivelul lobulului. Aceste fistule, mai întotdeauna puțin adânci, se întind sub piele și se deschid în afară.

Impărțirea urechei. — Aparatul auzului, cuprins în cea mai mare parte în grosimea porțiunii stâncoase a temporalului, este format din trei porțiuni, care se succed; urechia externă, urechia medie și urechia internă.

Aceste trei porțiuni unite anatomic și fiziologic, sunt tot atât de legate și din punct de vedere patologic.

URECHIA EXTERNĂ.

Urechia externă, în raport cu exteriorul, adună, concentrează și conduce, spre urechia medie, undele sonore.

Urechia externă este constituită din două porțiuni, pavilionul și conductul auditiv extern, cari formează împreună o pâlnie cu gât lung.

Pavilionul.

Situație, înclinație. — Pavilionul, așezat pe partea laterală a capului, este implantat pe marginea orificiului auditiv extern și pe a-

poftisa mastoidă. Pavilionul se ridică în sus pe partea inferioară a regiunii temporale; acoperă înapoi mastoidea, de care este despărțit prin jghiabul auriculo-mastoidian; se scoboară în jos pe regiunea parotidiană. Pe fața laterală a capului, pavilionul este cuprins între două linii orizontale: una superioară, care trece prin arcada sprâncenii și alta, inferioară, care trece prin mijlocul buzei superioare. Pavilionul, de formă ovoidală, cu marea extremitate în sus, cu marele ax îndreptat oblic în jos și înainte, este constituit dintr'o plică cutaneo-cartilaginoasă.

Unghiul pe care pavilionul îl face cu fața laterală a capului variază între 24—27 mm. Uneori pavilionul este lipit de regiunea mastoidiană, alteori el formează cu mastoidea un unghi foarte deschis, dispozițiune dăunătoare unei bune funcționări.

Configurațiune. — Pavilionul este compus din următoarele porțiuni:

Conca, partea cea mai adâncă, este mărginită la partea posterioară de o margine circulară proeminentă, antehelixul.

Antehelixul naște, la partea supero-anterioară a pavilionului, prin două rădăcini, despărțite prin *foseta naviculară*. Rădăcina inferioară este subțire și ușor proeminentă, ca o creastă, peste orificiul concăi.

Antetragusul, — Extremitatea inferioară a antehelixului se umflă într'o proeminentă antetragusul.

Tragusul. — Înaintea antetragusului, așezată pe partea anterioară a concăi, se găsește o altă ridicătură, tragusul. Aceasta, înclinată înapoi, formează o apărătoare peste orificiul conductului auditiv extern. Aceste două proeminente, tragusul și antetragusul, sunt despărțite în jos și înainte printr'o știrbitură.

Helixul. — Helixul este îndoitura așezată pe marginea pavilionului, despărțită de antehelix printr'un jghiab, mai mult sau mai puțin larg, *jghiabul helixului*. Helixul naște din fundul concăi printr'o rădăcină, *piciorul*, și se pierde prin cealaltă extremitate în lobul.

Lobulul este plica rotundă, cărnoasă, moale, așezată la partea inferioară a pavilionului. Lobulul este despărțit de pielea regiunii parotidiene printr'o tăetură, mai mult sau mai puțin adâncă; uneori poate

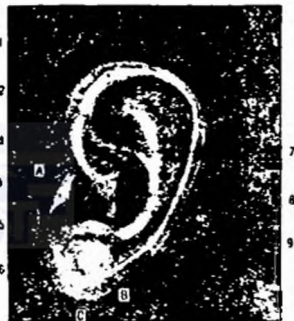

Fig. 106. Pavilionul stâng.
1 helixul. 2, foseta antehelixului. — 3, rădăc. na helixului. — 4, tragusul — 5, antetragusul, despărțit de tragus printr'o încizură. — 6, lobulul. — 7, rădăcinile antehelixului. — 8, antehelixul. 9, corca. A, foseta preauriculară, mărginită înainte de tuberculul extern al condilului. B, mastoidea. — C, foseta sub-auriculo-mastoidiană.

fi lipit. În lobul se perforază orificiul de care se atârână cerceii, ornamente sub greutatea cărora urechia se poate deforma, sau lobulul se poate despică.

Pavilionul fiind o simplă plică cutaneo-cartilaginoasă, pe fața lui internă se văd modelate în sens invers neregularitățile de pe fața externă; așa concăi îi corespunde o convexitate și antehelixului un jghiab. Fața internă a pavilionului este liberă numai pe cele două treimi posterioare, căci treimea anterioară (jumătate din concă) este, aplicată, de dreptul, pe planul osos al regiunii mastoidiene. Pielea trecând de pe pavilion pe regiunile vecine, mărginește un jghiab adânc, *auriculo-mastoidian*. Dacă se trage pavilionul înainte apare o plică orizontală datorită mușchiului auricular posterior, care se întinde și împarte jghiabul auriculo-mastoidian în două porțiuni.

Pavilionul este mobil împrejurul inserțiunii lui; conca se deplasează lunecând pe mastoidă. Grație acestei mobilități a pavilionului, prin mișcări apropiate, porțiunile conductului auditiv fiind aduse în linie dreaptă, se poate introduce în conduct un specul și examină, în fundul lui, membrana timpanului.

Constituție. — Pavilionul este constituit dintr'o plică de piele care învelește o lamă de fibro-cartilagiu, care îi formează scheletul.

Lama fibro-cartilaginoasă, bogată în țesut elastic, ondulată, îndoită în plice, pe alocurea fisurată sau perforată de mici orificii, lipsește la nivelul lobulului. În această porțiune helixul se termină cu un vârf din care naște un fascicol fibros în formă de evantaliu, un adevărat ligament, care se inseră în pielea lobulului. Acolo unde lama cartilaginoasă se îndoaie ca să formeze plice

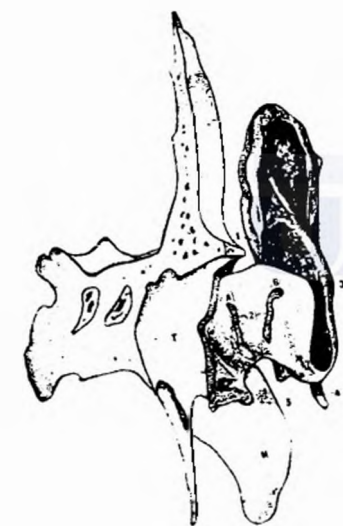

Fig. 107. Cartilagiul pavilionului și al conductului auditiv văzut pe la partea anterioară

T, osul timpanic, peretele anterior al conductului osos — M, apofiza mastoidă. — 1, spina helixului. — 2, incizurile: A, incizura internă; B, incizura externă. — 3, antitragusul. — 4, coada helixului. — 5, pleforul cartilagiului conductului.

înguste și adânci, buzele acestor îndoituri sunt menținute prin mici ligamente sau fibre musculare îndreptate în curmeziș. De îndată ce aceste formațiuni sunt tăiate, îndoiturile se desfac și pielea se întinde. Pe peretele anterior al concăi, lama fibro-cartilaginoasă prezintă două

tăeturi sau incisuri, *incisurile lui Duverney, Santorini, Valsalva*. Aceste fisuri, paralele sau inclinate în unghi, sunt așezate: una mai externă sub baza tragusului, alta mai profundă sau internă, între cartilagiul concăi și cartilagiul conductului auditiv. Ele sunt închise prin pericondru.

Pericondru, întins pe cele două fețe ale lamei fibro-cartilajinoase, este gros și foarte aderent.

Muschii pavilionului. — Câțiva muschi sunt anexați pavilionului. Acești muschi sunt unii intrinseci, alții extrinseci, când una din inserțiunile lor se face în regiunile dinprejur.

Muschii intrinseci. — **Muschiul tragusului.** — Muschiul tragusului are forma unui mic triunghi. Se inseră: de o parte pe spina helixului, de alta, pe partea anterioară a feții externe a tragusului.

Muschiul antetragusului. — Muschiul antetragusului este format din fascicule scurte, care acoper fața externă a acestei lame cartilajinoase, și din fasciculi mai lungi care se inseră: de o parte, pe antetragus, de alta, pe partea inferioară a helixului.

Muschiul antehelixului. — Muschiul antehelixului, așezat pe fața internă a pavilionului, este format din mici fasciculi transversali, inserați pe buzele jghiabului antehelixului. Fasciculi musculari sunt deseori amestecați cu fasciculi fibroși.

Muschii extrinseci. — Muschii extrinseci radiază împrejurul pavilionului: înainte auricularul anterior; în sus auricularul superior; înapoi auricularul posterior. Acești muschi aparțin prin extremitatea lor periferică planului epicranian

cu care au fost descriși. Foița fibro-celuloasă care acoperă și conține acești muschi, formează un plan care se inseră, de jur împrejur, pe pavilion.

Ligamentele pavilionului. — Pavilionul este unit cu scheletul dimprejur printr'un număr de ligamente.

Ligamentul anterior. — Ligamentul anterior este întins de la partea anterioară a cartilagiului pavilionului la arcada zigomatică și la



Fig. 108. Tiparul în ceară al pavilionului auditiv și al conductului. Pe figura de sus tiparul este văzut pe la partea posterioară; pe figura de jos pe la partea superioară.

1, urma fășii celanate. — 2, urma timpanelului. — 3, porțiunea externă a conductului. — 4, porțiunea internă a conductului. — X, unghiul dintre aceste două segmente. — 5, urma helixului. — 6, urma antehelixului.

aponevroza temporală. El formează ca un pod pe sub care pătrunde, sub aponevroză, vasele temporale mijlocii. În unele cazuri acest ligament este foarte solid.

Ligamentul posterior. — Ligamentul posterior, întins între partea posterioară a concăi și apofiza mastoidă, este format în bună parte de teaca fibroasă a mușchiului auricular posterior. Ligamentului posterior se poate adăuga și țesutul fibro-elastic, întins între concă și partea anterioară a mastoidei.

Pielea pavilionului, subțire și mobilă, este acoperită cu un puf fin. Glandele sebacee și foliculii piloși sunt numeroși; glandele sudoripare sunt rare. Pe fața internă a tragusului se dezvoltă deseori o tufă de peri, groși și tari, cari apără intrarea orificiului conductului auditiv, întocmai cași perii din orificiile nasale.

Fascia subcutanată, formează o pătură continuă, rezistentă, aderentă de o parte de fața profundă a pielii, de alta de pericondru. Ea se continuă cu planul epicranian și conține în dedublarea ei vasele și nervii pavilionului.

La nivelul lobulului, după cum am văzut, nu există fibro-cartilaj dar, numai o masă de grăsime de consistență mai tare. Această grăsime este conținută în dedublarea fasciei subcutanate care-i formează mici alveole și este străbătută de fibrele ligamentului care naște din extremitatea helixului.

Vasele și nervii. — **Arterele.** — Arterele pavilionului, subțiri și foarte numeroase, provin, cele mai multe, din artera auriculară posterioară și, câteva la partea anterioară, din temporală superficială.

Ramurile auricularei posterioare perforază, în mai multe locuri, cartilajul pavilionului, și se răspândesc în pielea feții lui externe.

Vinele se anastomozează într'o rețea fină. Vinele mai mari urmează mai întâi arterele, apoi se adună în mai multe colectoare, cari se varsă: în jugulara externă, în vinele occipitale, în temporală superficială și în vâna care se scoboară pe fața externă a mastoidei.

Vasele limfatice ale pavilionului formează o rețea deasă; injectate cu mercur pavilionul capătă un aspect metalic. Din această rețea nasc mai multe colectoare, unele anterioare, altele posterioare. Colectoarele anterioare se deschid în ganglionii parotidieni; colectoarele posterioare în ganglionii pre și sub-mastoidieni.

Nervii. — Pavilionul este bogat în filamente nervoase. *Filamentele sensitive* provin din plexul cervical superficial. *Nervul preauricular* se distribuie la partea anterioară a pavilionului; *nervul mastoidian* și *accesoriul* lui la partea posterioară. *Nervo-occipital* trimite

și el câteva filamente. Alte filamente mai provin din nervul *maxilar inferior*, prin ramura lui *auriculo-temporală*.

Filamentele motorii, pentru mușchii pavilionului, provin din nervul facial. Ramificațiunile destinate mușchilor posteriori ai pavilionului nasc din ramura *recurentă a facialului* care, după ce înconjoară mastoida, se așează în jghiabul auriculo-mastoidian. Ramificațiunile destinate mușchilor anteriori nasc din *auriculo-temporal*; ele provin din anastomozele pe cari facialul le trimite acestui nerv.

Filamentele simpaticе, vaso-motoare, sunt deasemenea numeroase, ceea ce explică congestia întinsă a pavilionului cu ridicarea temperaturii, atunci când simpaticul cervical este iritat, secționat, sau ganglionul superior extirpat, sau în anumite afecțiuni ale centrilor nervoși.

CONDUCTUL AUDITIV EXTERN.

Conductul auditiv extern întins din fundul condei până la membrana timpanului, prezintă două orificii; un orificiu extern și un orificiu intern.



Fig. 109. Secțiuni antero-posterioare prin conductul auditiv extern. Desenul 1, secțiune prin porțiunea cartilaginooasă. - Desenul 2, secțiune prin partea externă a porțiunii osoase. - Desenul 3, secțiune prin partea internă a porțiunii osoase. A. Articulațiunea temporo-maxilară. - C. Conductul auditiv. - T. Mușchiul temporal. - P. Glanda parotidă. F. Nervul facial.

Orificiul extern este în parte acoperit de tragus, care trebuie împins înainte pentru a-l descoperi bine. Pe marginea *orificiului intern* al conductului, într'un cadru format de osul timpanic, se inseră membrana timpanului. Peretele anterior al conductului se continuă în afară cu peretele anterior al condei; la partea posterioară marginea orificiului extern al conductului formează o plică groasă, în formă de semilună.

Conformațiune, dimensiuni. — Conductul auditiv extern este format din două porțiuni deosebite: o *porțiune externă* mai scurtă, fibro-cartilaginooasă, care nu este decât gâtul pânzei pavilionului și o *porțiune internă*, osoasă, cuprinsă între cavitatea glenoidă a tem-

poralului și partea anterioară a mastoidei. Aceste două porțiuni ale conductului se unesc printr'o adevărată articulație.

Lungimea conductului auditiv extern variază între 22—26 mm., lungime din care o treime reprezintă porțiunea cartilaginoasă. Orificiile conductului nefiind cuprinse în planuri paralele, pereții lui nu au aceeași lungime; peretele superior, din cauza înclinațiunii membranei timpanului în jos și înăuntru, este mai scurt decât peretele inferior.

Forma conductului studiat pe secțiuni transversale variază. La nivelul orificiului extern secțiunea conductului este un oval cu marele diametru aproape vertical; la nivelul unirei porțiunii cartilaginoase cu porțiunea osoasă conductul este circular. Mai înăuntru, la începutul porțiunii osoase, conductul este din nou oval cu extremitatea mare în sus. Spre mijlocul porțiunii osoase, conductul se strâmtorează prin proeminența peretelui antero-inferior; pe o secțiune forma lui este un oval, cu axul foarte înclinat înainte. Această parte strâmtorată a conductului constituie *istmul*; dimensiunile lui sunt 8 mm. pentru diametrul vertical și 4—5 mm. pentru diametrul orizontal. Mai înăuntru, în apropierea membranei timpanului, conductul se lărgeste din nou. *Peretele inferior*, oblic înclinat în jos și înăuntru, mărginește cu membrana timpanului, care este înclinată în acelaș sens, o cavitate în formă de unghiu ascuțit, *sinusul sub-timpanic*. Această cavitate, cu mult mai joasă ca peretele inferior al conductului auditiv, constituie un adevărat fund de sac, în care se poate aduna puroi sau se poate ascunde un corp străin.

Pe o secțiune orizontală a capului se vede că direcțiunea conductului auditiv extern este aproape transversală și în continuitatea conductului auditiv intern. Tot pe această secțiune se mai vede că conductul nu este drept, ci este format din mai multe segmente, unite sub unghiuri ca o linie frântă și se mai observă că conductul auditiv este și ușor învârtit în spirală. Această dispoziție trebuie bine cunoscută pentru a putea explora conductul sau pentru a examina membrana timpanului. *Primul segment* al conductului, format de porțiunea cartilaginoasă, este oblic îndreptat înainte și înăuntru; *al doilea segment*, format de jumătatea externă a porțiunii osoase, este îndreptat oblic înăuntru și înapoi; *al treilea segment*, format de a doua porțiune osoasă, este îndreptat oblic înăuntru, în jos și puțin înainte. Trăgând pavilionul urechii, în sus și înainte, se întinde și se deplasează porțiunea cartilaginoasă a conductului punând-o în continuitatea primei porțiuni osoase. În această atitudine, *speculul de ureche* poate fi introdus până în orificiul istmului conductului, de unde se vede membrana timpanului.

Constituția Conductului.

Porțiunea fibro-cartilagineasă. — În porțiunea membranoasă, o lamă fibro-cartilagineasă constituie conductului un schelet. Această lamă, prelungire a cartilagiului concăi de care este despărțită prin incizura internă a lui Duverney, există numai la partea anterioară a conductului. Ea are forma unui jghiab scurt, ale cărui buze sunt unite cu o membrană fibroasă, solidă, care completează conductul înapoi. La partea postero-internă a marginii inferioare, cartilagiul conductului se lățește într'o porțiune triunghiulară, *piciorul conductului*, aplicată pe marginea anterioară a mastoidei, cu care se articulează. Marginea superioară a cartilagiului conductului este unită cu marginea externă a conductului osos printr'un ligament, care este mai puternic la partea superioară, la nivelul tuberculului auricular. Acest tubercul este format de colțul supero-extern al osului timpanic.

Porțiunea posterioară fibroasă a conductului se inseră înăuntru pe limita posterioară a orificiului conductului osos începând dela nivelul spinei supra-meatice până pe colțul postero-inferior al osului timpanic.

Conductul osos. — Conductul osos este cuprins între cavitatea glenoidă a temporalului și marginea anterioară a mastoidei. Acest canal este constituit din alipirea a două jghiaburi: jumătatea anterioară este formată de osul timpanic; jumătatea postero-inferioară este formată de porțiunea mastoidiană și de porțiunea solzoasă a temporalului. Pe craniu întotdeauna se văd urmele sudurii acestor două jghiaburi: *fisura petro-timpanică* la partea anterioară și *fisura squamo-timpanică* la partea posterioară.

Această sutură începe în sus la nivelul spinei supra-meatice. Pe rețele anterior al conductului, la partea lui mijlocie, bombează spre cavitatea conductului și'i strâmtorează lumina.

Pielea. — Conductul auditiv este acoperit de piele care se prelungeste și pe timpan, căruia îi formează pătura externă.

În porțiunea cartilagineasă a conductului pielea este groasă și puțin mobilă, dermul este dens. Pătura subcutanată este aderentă de pericondru. Foliculii piloși și glandele sebacee sunt numeroase; glandele sudoripare sunt rare.



Fig. 110. Osul timpanic pe un temporal de nou născut.

Glandele ceruminoase, mici grăunțe roșietice, formează în pătura sub-cutanată un strat continuu. În porțiunea osoasă a conductului glandele ceruminoase nu mai există decât la partea superioară unde sunt așezate în lungul *fâșiei cutanate*. Orificiile glandelor ceruminoase, circulare, destul de mari, dau pielii aspectul unui ciur.

În porțiunea osoasă a conductului, pielea subțire, aderentă de periost este lipsită de foliculi piloși și de glande sebacee. Ea este netedă, întinsă, uscată, afară de pe peretele superior al conductului unde se deosebește *fâșia cutanată*, care se întinde până pe membrana timpanului. În lungul acestei fâșii pielea are aceeași înfățișare ca și în porțiunea cartilagineasă a conductului; ea este bogată în foliculi piloși, glande sebacee, sudoripare și în glande ceruminoase, întocmai ca și pielea porțiunii cartilaginease.

La copilul nou născut și la copilul mic, osul timpanic fiind numai un inel îngust și rupt la partea superioară, porțiunea osoasă a conductului auditiv este fibroasă. Treptat ce osul timpanic se dezvoltă în afară, ca un jghiab, el cuprinde această porțiune fibroasă.

Osul timpanic nu se dezvoltă deodată egal din toate părțile, ci crește mai întâi la partea anterioară și la partea posterioară, părți cari apoi se unesc în jos și în afară, mărginind un orificiu care se închide la vârsta de 3—4 ani. Uneori acest orificiu rămâne definitiv.

La copil, conductul auditiv fiind îndreptat în jos și înăuntru, pentru a putea descoperi timpanul, pavilionul este tras, de lobul, în jos.

Vasele. — **Arterele.** — Arterele conductului, foarte mici, provin: la parte: posterioară din auriculara posterioară; la partea anterioară din auriculara profundă, ramură a maxilarei interne. Auriculara profundă trimite ramificațiuni și membranei timpanului.

În fâșia cutanată a porțiunii osoase a conductului, ramificațiile arteriale, mai voluminoase, se prelungesc și pe partea superioară a membranei timpanului; o ramură mai importantă se scoboară în lungul coardei ciocanului.

Vinele. — Vinele conductului, foarte mici, formează o rețea delicată, care se aruncă în vinele auriculare posterioare și în plexurile din regiunea pterigo-maxilară.

Limfaticile. — Limfaticile conductului formează o rețea subțire, tributară, ca și limfaticile pavilionului, ganglionilor pre-auriculari și pre-mastoidieni.

Nervii conductului. — Nervii conductului, ramificații foarte subțiri, provin: din *plexul cervical superficial*, prin nervul pre-auricular și prin nervul mastoidian; din *nervul maxilar inferior* prin ra-

mura auriculo-temporală și din *pneumo-gastric* printr'un filament subțire, nervul auricular.

Nervul auricular se împarte în ramuri foarte subțiri cari, mai întâi conținute în canalicule, în partea petro-mastoidiană a temporalului, se termină în pielea părții posterioare a conductului și în membrana timpanului.

Rapoartele Conductului Auditiv.

La partea anterioară. Înainte conductul corespunde regiunii parotidiene și mai adânc regiunii pterigo-maxilare, de care este despărțit prin articulația temporo-maxilară.

Superficial conductul este în raport: cu vasele temporale superficiale, cu nervul auriculo-temporal și cu ganglionii pre-auriculari; *profund* cu articulația temporo-maxilară. Un mare număr din fibrele posterioare ale capsulei articulare se inseră pe osul timpanic, care formează, după cum am văzut, peretele anterior al conductului. În spațiul îngust dintre conduct și condilul maxilarului, între fibrele capsulei, trece nervul auriculo-temporal.

Mișcările condilului maxilarului se transmit porțiunii cartilajinoase a conductului și se simt de degetul introdus în conduct. În inflamațiunile conductului aceste mișcări determină dureri. În loviturile puternice pe partea anterioară a maxilarului inferior, pe bărbie, condilul, proiectat cu violență înapoi, poate determina fractura peretelui anterior al conductului și uneori, când traumatismul este mai puternic, condilul poate chiar pătrunde în interiorul conductului.

La partea inferioară. — În jos conductul corespunde apofisei stiloide, muschilor și aponevrozei care se inseră pe dânsa și, imediat mai înapoi, părții superioare a tecii care conține vasele și nervii gâtului.

La partea posterioară. Peretele posterior al conductului auditiv este aplicat pe apofisa mastoidă. Acest raport este utilizat în operațiunile cari se fac pe mastoidă și pe urechia medie.

La partea superioară. Peretele superior al conductului răspunde: *superficial* regiunii temporale; *profund* cavității cerebrale și mai precis fosei sfeno-temporale. Pe aci inflamațiunile conductului se pot transmite meningelor și creierului. Peretele superior al conductului, gros și compact la partea externă, este scobit în jumătatea internă de mici celule. În partea cea mai internă peretele conductului răspunde cavității atice care, înclinată în afară, este în parte cuprinsă în acest perete. O lamelă osoasă, subțire, compactă, des-

parte această cavitate de cavitatea conductului; pe aci o supurație a urechii medii se poate deschide în conduct, fără ca membrana timpanului să fie perforată.

TIMPANUL.

Conductul auditiv extern este închis la partea internă de o membrană, timpanul, care îl desparte de urechia medie. Timpanul se inseră, în jghiabul timpanic, scobit pe marginea internă a osului timpanic, întocmai după cum este așezat un geam de ceasornic în cadrul lui metallic. Cum însă osul timpanic nu este un inel complet, căci

lipsește pe o mică porțiune, la partea superioară, în această parte timpanul se inseră pe marginea peretelui superior al conductului auditiv. Această margine, reprezintă latura unui mic triunghi. Pe suprafața acestui triunghi timpanul este mult mai subțire, căci îi lipsește pătura fibroasă. Această porțiune triunghiulară din timpan poartă numele de membrana moale a lui Schrapnell.

Forma. — La copil timpanul este aproape circular; la adult este ovoid căci se lungeste diametrului vertical. Văzut din față, din cauza înclinației înăuntru și în jos, timpanul pare să aibă forma unui ovoid orizontal.

Dimensiuni. — Timpanul este

lat de 8—9 mm.; înalt de 9—11 mm. și gros de 0 mm., 1.

Culoarea. — La adult, timpanul, cenușiu deschis, are un luciu sidefos. Colorațiunea timpanului poate să fie influențată de lumină sau de o inflamație a conductului sau a urechii medii; în această stare membrana capătă un ton roșietic.

La copil timpanul este cenușiu închis; la bătrâni este mai mat și mai sidefos.

În stare normală timpanul este uns cu o substanță grasă; apa nu-l moaie, nu se întinde pe suprafața lui ci se adună în picătură.



Fig. 111. Fața externă a timpanului.

S, porțiunea numită membrana moale sau a lui Schrapnell. 1, pli. a anterioară. — 2, pli. a posterioară. 3, apofiza scurată a ciocanului (se prezintă ca un punct luminos). — 4, năunchiul ciocanului — O, ombilic. — R, reflexul luminos.

Rezistență, elasticitate. — Timpanul este elastic extensibil, rezistent; el poate fi asemănat cu o foaie de țiplă. La copil timpanul este ceva mai gros, pătura epidermică fiind mai dezvoltată. Sub acțiunea unei unde puternice, care apasă pe timpan: fie din afară înăuntru, o explozie, o palmă care, aplicată pe pavilion, comprimă puternic aerul în conduct; fie dinăuntru în afară, cum ar fi o tuse sau un strănutat violent, timpanul se poate rupe sau se poate desinsera din cadrul lui.

Inclinațiune. — Timpanul este înclinat în jos, înăuntru și înainte. La adult timpanul, oblic de 40—45 gr., face ca planul orizontal un unghi, *unghiul de inclinație*. Din cauza acestei inclinațiuni timpanul mărginește cu peretele inferior al conductului auditiv extern, care este și el înclinat tot în acest sens, un spațiu adânc, *sinusul sub-timpanic*, și cu peretele superior al conductului un unghi obtuz de aproape 140°.

Poirier a arătat că la făt timpanul are aceeași inclinație ca și la adult. Dacă se prelungeste în jos, de fiecare parte, planul care trece prin timpan, ele se întâlnesc înapoia vălului palatin. Perpendicularele ridicate pe mijlocul timpanelor se încrucișează, în sus și înapoi, în interiorul cavității cerebrale.

Configurațiune.—Timpanul prezintă două fețe, o față internă și o față externă, și o margine circulară.

Fața externă. — Pe fața externă a timpanului, la periferie, se observă un cerc albicios, *tendonul inelar sau tendonul lui Gerlach*, format din fâșii de țesut conjunctiv, prin care membrana se inseră în cadrul ei osos. În vecinătatea inserției, timpanul este convex, apoi se îndfundă în formă de pâlnie; mijlocul poartă numele de *ombilic*. Prin transparența timpanului se vede o dunguliță albicioasă, oblică în jos și înapoi, *mănunchiul ciocanului*, care este lipit de fața internă a timpanului. Pe dunga mănunchiului ciocanului se văd și două puncte mai luminoase: unul superior, mai lucios, care corespunde *micei apofise a ciocanului* și un altul inferior, așezat chiar în ombilicul membranei, format de *extremitatea mănunchiului*. Din punctul luminos superior se despart două liniuțe lucioase ca niște plice: plica anterioară este puțin mai scurtă. Aceste două plice mărginesc în timpan dimpreună cu peretele superior al conductului auditiv un mic segment triunghiular, de un aspect deosebit, *membrana moale a lui Schrapnell*. Pe această porțiune timpanul, ușor bombat spre cavitatea conductului, lipit de planul fibros, este mai subțire și mai moale.

Când lumina este bine potrivită, prin transparența timpanului se pot vedea și oarecari detalii din urechia medie: înainte, se vede lucios, promontoriul; înapoia mănunchiului ciocanului se vede o pată albă, *apofisa mare a nicovalei*.

Reflexul sau conul luminos. — Pe partea sub-ombilicală a timpanului lumina determină întotdeauna un triunghi lucios cu baza în jos, reflexul sau conul luminos. Acest luciu, datorit convexității timpanului variază, ca formă și intensitate, cu gradul de depresiune a membranei; cu cât timpanul este mai înfundat, cu atât conul luminos este mai subțire. Deasemenea pozițiunea reflexului se schimbă cu starea de înfundare sau de bombare a membranei: reflexul este oblic în jos și înainte când timpanul este convex; în jos și înapoi când este concav.

Fașa internă a timpanului va fi studiată cu urechia medie, către care privește.

Constituție. — Membrana timpanului este formată din trei părți:

Pătura externă, sau cutanată, nu este decât continuarea pielii conductului auditiv. Ea este formată de epiderm și de derm, fără papile, peri sau glande. *Fâșia cutanată* de pe peretele superior al conductului auditiv osos se continuă și pe partea superioară a timpanului unde formează, paralel cu mănunchiul ciocanului, o fâșie mai groasă. În această fâșie de piele se găsesc papile și oarecari glande; vasele și nervii sunt mai mari.

Pătura mijlocie, fibroasă, este formată din fibre, printre cari: unele, desfăcute ca razele, pornesc din ombilicul membranei; altele așezate circular, sunt mai numeroase pe marginea membranei; iar altele, mai rare, sunt îndreptate în direcțiuni diverse. În această pătură fibroasă a timpanului se pot forma concrețiuni calcare.

Inelul tendinos, prin care timpanul se inseră în jghiabul timpanic, este format din țesut conjunctiv și din celule cartilaginoase. La partea superioară a timpanului, acolo unde lipsește pătura fibroasă, buzele cari mărginesc această lipsă a păturii fibroase sunt ușor îngroșate ca niște mici ligamente.

Pătura internă sau mucoasă, prelungire a mucoasei urechei medii, este formată dintr'un strat subțire de țesut conjunctiv și dintr'un epiteliu pavimentos. La nivelul membranei lui Schrapnell pătura mucoasă se lipește deadreptul de pătura cutanată, căci în această parte lipsește pătura fibroasă. S'a descris în membrana lui Schrapnell un orificiu, *orificiul lui Rivinus*, care nu este decât o perforație patologică.

Vasele. — În timpan există două rețele vasculare; una așezată în pătura cutanată și o alta așezată în pătura mucoasă. Aceste rețele sunt unite prin numeroase anastomoze, care trec prin pătura fibroasă.

Arterele. — Arterele timpanului provin: din auriculara profundă, ramură a maxilarei interne și din auriculara posterioară, ramură a carotidei externe.

Vinele. — Rețeaua vânoasă născută din pătura cutanată se aruncă în jugulara externă; rețeaua provenită din pătura mucoasă se varsă în plexul venos de sub plafonul regiunii pterigo-maxilare. Mai sunt și alte vine, tributare vinelor sau sinusurilor din dura-mater.

Limfaticele. — Vasele limfatice formează rețele foarte delicate. S'au descris stomate deschise în cavitatea urechei medii.

Nervii. — Nervii timpanului nasc din auriculo-temporalul și din ramura auriculară a pneumogastricului.

URECHIA MEDIE.

Urechia medie este formată din cutia timpanului și din părți anexe, trompa auditivă, prin care urechia medie comunică cu faringele și dintr'o multitudine de mici cavități sau celule conținute, cele mai multe, în apofisa mastoidă.

Cutia timpanului. — Cutia timpanului, cuprinsă în partea anterioară și externă a bazei stâncii temporalului, este așezată între conductul auditiv extern și urechia internă.

Cutia timpanului, cavitate îngustă, de forma unei lentile biconcave, așezată într'un plan oblic în jos, înăuntru și înainte, prezintă: un perete intern și un perete circular.

Peretele extern. — Peretele extern al cutiei timpanului este format de timpan, înconjurat și lărgit împrejur de un cadru osos. Acest cadru mai îngust la partea posterioară este puțin mai larg spre partea inferioară, unde are 2—3 mm. înălțime și este și mai larg, de 5—7 mm., la partea postero-superioară, unde corespunde cavității atice. Pe această porțiune superioară cadrul osos formează, între conductul auditiv și cutia timpanului, o lamă subțire marginită, la partea inferioară, de o muchie concavă tăioasă, pe care se inseră timpanul.

Fața internă a timpanului. — Fața internă a membranei timpanului, ușor concavă în vecinătatea marginei, pe o lărgime de 2—3

mm., se înalță spre mijloc ca un con; vârful conului corespunde ombilicului de pe fața externă.

Coadă ciocanului, care se zărește numai prin transparență când se privește fața externă a timpanului, este proeminentă pe fața lui internă. Mănunchiul ciocanului, aplicat pe această față, aderă de timpan: prin mica apofisă, prin marginea externă și prin extremitatea lui inferioară. Toate aceste părți prin care membrana se inseră pe ciocan, sunt acoperite cu o pătură subțire de cartilagi.

Coarda timpanului. — Dacă se ridică cu o pensă nicovală se descoperă, încrucișând fața internă a ciocanului, coarda timpanului, filament nervos subțire așezat pe ciocan, imediat deasupra tendo-



Fig. 112. Urechia medie, cutia timpanului din partea dreaptă privită dinăuntru în afară.

1. plică mucoasă anterioară a timpanului. — 2. capul ciocanului. — 3. ligamentul susținător al ciocanului. — 4. apofiză mică a nicovalii. — 5. pli a mucoasei dintre apofizele nicovalii. — 6. antru. — 7. sacul endolimfatic. — 8. carotida internă. — 9. trompa. — 10. muschiul ciocanului. — T. timpanul.

nului muschiului acestui os (muschiul ciocanului). Coarda timpanului nu este liberă în ureche, ci este conținută în marginea inferioară a unei plice subțiri a mucoasei care, la partea anterioară a ciocanului, conține și apofiza anterioară a ciocanului cu ligamentul anterior al acestui os. Imediat dedesubtul acestui ligament este așezată coarda timpanului. Această plică a mucoasei, falciformă cu concavitatea în jos, mărginește cu membrana timpanului două mici punțulițe, *fosetele timpanului*, deschise în jos și despărțite prin grosimea ciocanului. Foseta posterioară, cea mai mare, poate conține extremitatea unui stilet.

Peretele intern al cutiei timpanului. — Peretele intern sau labirintic prezintă un număr de orificii, prin cari urechia internă este

în relație cu organele de transmisiune ale urechei medii. Acest perete prezintă: la partea anterioară, în dreptul timpanului, o ridicătură semisferică, *promontoriul*, determinată de melc. Pe promontoriu se văd mai multe jghiaburi subțiri în cari este așezat nervul lui Iacobsohn și ramificațiile lui. La partea antero-superioară a promontoriului se vede un mic orificiu ovalar, așezat în vârful unei proeminențe care seamănă cu un vârf de lingură, *orificiul în vârf*

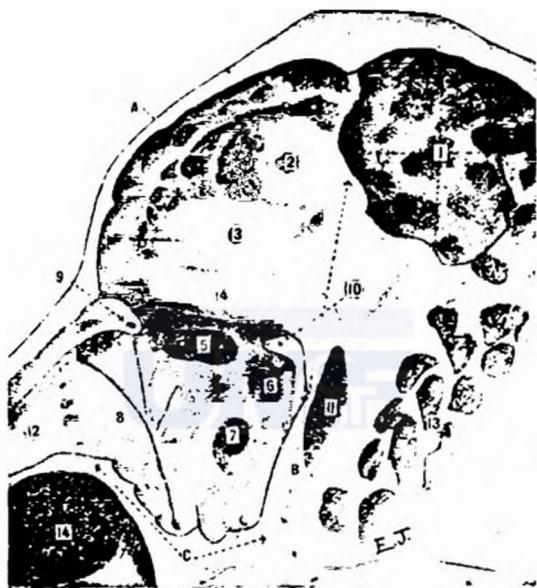

Fig. 113. Fața internă a urechii medii.

1. antrul, 2. suprafața netedă, concavă, înclinată, care corespunde capului crio anchii, 3. relieful canalului facialului, 4. relieful canalului facialului, 5. fereastra ovală, 6. fosea sub-piramidală, 7. fereastra rotundă, 8. promontoriul cu jghiaburile nervului lui Iacobsohn, 9. vârful lingurii, 10. piramida, 11. canalul facialului, 12. trempa, 13. celule mastoidee, 14. canalul carotidian. — A. acoperișul cutii timpanului. — B. pereții posteriori. — C. pereții inferiori.

de lingură. În acest orificiu se termină un conduct, *canalul muscului ciocanului*, așezat deasupra și paralel cu canalul trompei auditive. Pe pereții acestui canal se inseră musculul ciocanului și prin orificiul din vârful lingurei este tendonul lui.

Fereastra rotundă. Timpanul secundar. — La partea postero-inferioară a promontoriului se găsește o fosetă și în fundul ei un orificiu circular, fereastra rotundă; la nivelul ei se termină rampa tim-

panică a melcului. Această fereastră este închisă printr'o membrană fibroasă, *timpanul secundar*, acoperit de mucoasă.

Fereastra ovală. — La partea postero-superioară a promontoriului se găsește o altă fosetă în care este așezat un orificiu ovalar, fereastra ovală. Acest orificiu, lung de 3—4 mm., înalt de $1\frac{1}{2}$ —2 mm., este închis de talpa scăriței, care se articulează cu marginea orificiului.

Cavitatea sub-piramidală. — Foseta care conține fereastra ovală este despărțită de foseta care conține fereastra rotundă, printr'o mică creastă care, la partea posterioară, se termină pe marginea unei

fosete adânci, *sinusul timpanic sau cavitatea sub-piramidală*. Fundul acestei cavități poate fi perforat de un orificiu, la nivelul căruia mucoasa urechei medii se aplică pe membrana vestibulară din urechia internă.

Piramida. — Deasupra scobiturii mai sus descrise, mai aproape de peretele posterior al cutiei timpanului, există o mică ridicătură, *piramida*, în vârful căreia se deschide, printr'un orificiu mare cât un punct, *canalul muschiului scăriței*. Acest canal, în care se inseră muschii scăriței, este așezat vertical în masa osoasă, alături de canalul facialului.

Canalul facialului. — Deasupra scobiturii ferestrei ovale și deasupra promontoriului se vede o ușoară ridicătură orizontală, semi-rotundă, care corespunde canalului nervului facial, numit și apeductul lui Fallope. Acest perete extern al canalului facialului este format de o lamelă osoasă subțire, uneori perforată, prin care o inflamație a urechei medii se poate transmite nervului (nevrita facialului).

Canalul semi-circular orizontal. — Deasupra canalului facialului, spre partea posterioară, se vede o altă ridicătură orizontală, semi-rotundă, formată de reliefurile canalului semi-circular orizontal. Peretele extern al acestui canal este ceva mai gros ca peretele canalului facialului.

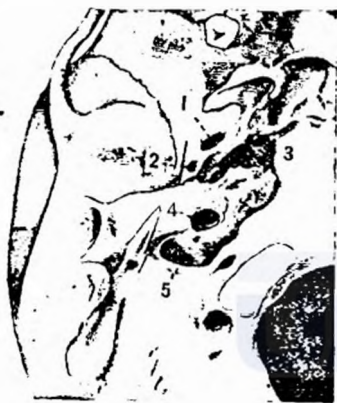

Fig. 114. Portiunea din fata inferioară a bazei craniului care corespunde regiunii urechii și regiunii mastoide.

1. orificiul mare oval. — 2. orificiul micul rotund. — 3. orificiul mare rotund. — 4. orificiul carotidian. — 5. orificiul rotund posterior partea lui externă este numita baza jugulară.

Peretele circular al cutii timpanului. — Peretele circular, sau marginea cutiei timpanului, este împărțit în patru porțiuni:

Peretele superior, cerebral, bolta sau plafonul cutiei timpanului, tegmen timpani, corespunde ridicăturii convexe care se vede ceva mai în afară de mijlocul feții superioare a stâncii. Acest perete oblic îndreptat în jos și înainte se continuă, la partea posterioară, cu peretele superior al antrului petros. Grosimea lui este variabilă; uneori este gros de mai mulți milimetri și este scobit de mici celule. De obicei plafonul este format de o lamelă osoasă subțire, translucidă, uneori chiar perforată. În aceste cazuri mucoasa în contact direct cu dura-mater și o inflamațiune a urechei medii se transmite cu ușurință meningelor și creierului. Presintă întotdeauna la nivelul suturii petro-squamoasă mici orificii pentru vase.

Peretele inferior, îngust, are forma unui jghiab. În raport cu golul jugularei interne și cu îndoitura superioară a carotidei interne, mai poartă și numele de peretele vascular al urechei medii. Lamela osoasă compactă, care desparte aceste două vase mari de cavitatea urechei, poate fi uneori foarte subțire, câteodată chiar perforată. Pe aci o inflamație a urechei medii se poate transmite vinei jugulare și determină o flebită care poate fi urmată de perforațiunea vasului. La unirea peretelui inferior cu peretele intern se găsesc orificiile prin care pătrund: nervul lui Jacobsohn și artera timpanică.

Peretele anterior, sau faringian, corespunde în partea lui inferioară canalului arterei carotide. La partea superioară, peretele se lărgiște într'o pâlnie ascuțită care se continuă cu canalul trompei.

Peretele posterior, sau mastoidian, este format de o coloană osoasă compactă care se ridică, ca un zid vertical, între cutia timpanului și celulele mastoidiene. Acest perete din ce în ce mai gros către partea lui inferioară, lipsește la partea superioară unde este înlocuit cu un orificiu circular, prin care partea superioară a cavității timpanului comunică cu antrul petros. Acest orificiu, numit *aditus ad antrum*, este așezat în prelungirea trompei lui Eustache. Pe marginea inferioară a acestui orificiu, într'o micuță scobitură, se reazimă și se articulează mica apofisă a nicovalei. În partea internă a peretelui posterior este conținută porțiunea descendentă a canalului nervului facial și, alături, canalul muschiului scăriței. În unghiul pe care peretele posterior îl formează cu peretele extern se găsește orificiul prin care pătrunde coarda timpanului, ramură născută din partea inferioară, a porțiunii intra-osoase, a facialului.

Cutia timpanului este împărțită în două etaje care sunt

despărțite prin planul orizontal care trece prin muchia peretelui posterior:

Etajul inferior, cel mai spațios corespunde membranei timpanului;

Etajul superior mai poartă și numele de *cavitatea atică sau cavitatea supra-timpanică*. Această cavitate mai largă, neregulat sferică, culcată în afară, pe o mică porțiune, pe peretele superior al conductului auditiv extern este mărginită în sus de un perete concav, ca o boltă. Un perete subțire, format de o lamă osoasă compactă, desparte conductul auditiv de cavitatea atică.

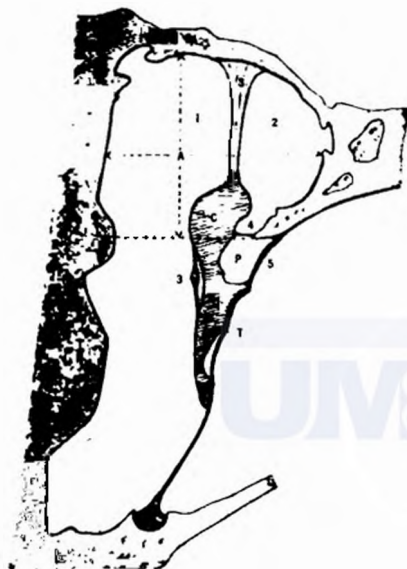


Fig. 115. Secțiune transversală prin partea mijlocie a urechii medii.

A. Partea superioară a cavității timpanului, numită cavitatea supra-timpanică sau cavitatea atică, mărginită în jos de o linie orizontală înșurubată prin cruce. Cavitatea atică este împărțită în două compartimente prin ligamentul suspensoriu al ciocanului C. — 1, punga internă. 2, punga externă — 3, coarda timpanului conținută într-o plică mucoasă. — 4, plică mucoasă care mărginește în sus punga lui Prussak. 5, membrana mallei a lui Schrapnell. — 7, membrana timpanului.

Ciocanul. — Ciocanul în formă de măciucă, prezintă: *capul*, porțiune sferică, articulată cu nicovala; *gâtul*, porțiune îngustă; *mica apoșisă*, ridicătură conică; *coada*, care lungă, subțire îndoită în S., este unită cu timpanul și *marea apoșisă sau apoșisa anterioară*, prelungire lungă, subțire, unită, prin ligamentul anterior, cu scizura lui Glaser. Capul ciocanului prezintă o mică fațetă articulară convexă, prin care se unește cu nicovala.

Osișoarele urechii medii.

Urechia medie conține patru mici osișoare: ciocanul nicovala, lîntea și scărița, cari se articulează între ele și formează un aparat prin mijlocirea căruia vibrațiunile timpanului sunt transmise urechii interne. Acest aparat constituit dintr'un sistem de pârghii, susținut la mijloc de nicovală, care se reazimă pe marginea superioară a peretelui posterior, și de capul ciocanului, care este atârnat de plafonul cavității atice, este unit la partea externă cu timpanul și este articulat la partea internă în fereastra ovală.

Nicovala. — Nicovala se aseamănă cu un dinte molar. Prezintă o porțiune groasă, *coroana*, din care nasc două prelungiri, rădăcinelc molare, *apofisele*:

Apoșisă mai groasă și mai scurtă se sprijină și se articulează cu marginea superioară a peretelui posterior al cutiei timpanului;

Apoșisă mai lungă, subțire, se articulează, prin mijlocirea osului lenticular, cu scărița.

Coroana prezintă o mică suprafață articulară concavă, prin care nicovala se articulează, îmbucându-se, cu capul ciocanului.

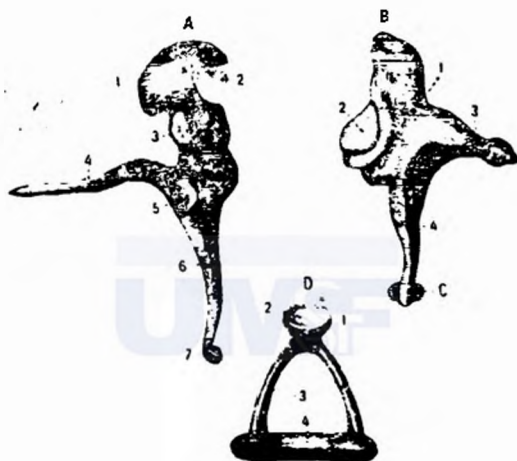


Fig. 116. Osifoarele din urechia medie

A, CIOCANUL: 1, capul. — 2, fața articulară. — 3, gatul. — 4, apoșisă lungă. — 5, apoșisă mică (tuberculul). — 6, mânerul. — 7, tuberculul mânerului. — B, NICOVALA: 1 corpul. — 2, fața articulară. — 3, apoșisă scurtă. — 4, apoșisă lungă. — C, LENTICULA sudată cu apoșisă lungă a nicovalci. — D, SCĂRIȚA: 1, corpul. — 2, inelul articular. — 3, brațele. — 4, talpa.

Osul lenticular. — Lintea, considerată de unii autori ca porțiune din nicovală, este un mic grăunte rotund. Sudată mai întotdeauna cu nicovala, prezintă pe fața internă o mică fațetă articulară convexă.

Scărița. — Scărița se aseamănă cu o scară de șea. Prezintă un mic corp, din care nasc, unite în arc de cerc, două ramuri, care se unesc cu o lamă, talpa.

Talpa este ovală ca și fereastra ovală, cu marginea căreia se articulează. Corpul prezintă o mică fațetă articulară concavă.

Articulațiunile osifoarelor. — Pe fața anterioară a capului ciocanului există o micuță fațetă articulară convexă, limitată înainte

de o margine ridicată ca un dinte. Corpul nicovalei prezintă o fațetă concavă cuprinsă între doi colți. O pătură subțire de cartilagiu acoperă suprafețele articulare și o capsulă delicată completează articulația.

Funcționarea acestei articulații, este din cele mai simple. Când ciocanul basculează prin mișcarea înăuntru a membranei timpanului, nicovala oscilează în acelaș sens, grație îmbucării dinților ce am văzut pe marginile suprafețelor articulare. Când însă ciocanul pendulează în afară, nicovala este prea puțin acționată în acest sens, deoarece dintele ciocanului se îndepărtează de dintele nicovalei.

Lentila sudată mai întotdeauna cu marea apofisă a nicovalei se articulează cu corpul scăriței. Suprafețele articulare sunt: un mic condil din partea lentilei; o cavitate glenoidă din partea scăriței. O delicată capsulă articulară, formată din fibrele radiate, unește suprafețele articulare.



Fig. 117. Lanțul osișoarelor urechii medii.

C. ciocanul. — N. nicovala. — L. lentila. — S. scărița care se articulează în cadrul ferestrei ovale.

Talpa scăriței pătrunde în fereastra ovală ca într'un cadru; marginea ei ca și marginea ferestrei sunt acoperite cu cartilagiu și sunt unite printr'un ligament, care radiază împrejur. Mișcările scăriței în fereastra ovală sunt lunecări, întocmai ca și mișcările unui piston în cilindrul lui.

Aparatul oscioarelor este atârnat de pereții cutiei timpanului printr'un număr de mici ligamente și este reze-

mat, prin vârful micii apofise a nicovalei, pe muchia peretelui posterior al acestei cavități. O delicată articulație există în acest punct.

Ligamentele ciocanului. — *Ligamentul suspensor* are forma unui con; se inseră în sus pe plafonul cavității atice, în jos pe partea superioară a capului ciocanului. Acest ligament se întinde și limitează mișcarea de oscilare în afară a mănunchiului ciocanului.

Ligamentul anterior se inseră: înapoi pe gâtul ciocanului; înainte pe spina sfenoidului, pe care ajunge trecând prin scizura lui Glaser. Acest ligament, rezistent, conținut în plica mucoasă anterioară a timpanului, reprezintă un rest al cartilagiului lui Meckel.

Ligamentul extern, de formă triunghiulară, se inseră: înăuntru pe gâtul ciocanului; în afară pe marginea inferioară a peretelui extern a cavității supra-timpanice. Fibrele lui posterioare sunt îndreptate în

sensul fibrelor ligamentului anterior, așa încât aceste două ligamente formează axul antero-posterior împrejurul căruia pendulează ciocanul.

Muschi osișoarelor. — Aparatul osișoarelor este acționat de doi muschi: muschiul ciocanului și muschiul scăriței.

Muschiul ciocanului. — Muschiul ciocanului, fusiform, conținut în canalul osos care este așezat deasupra și paralel cu canalul trompei, se inseră pe pereții acestui canal. Fibrele musculare sunt culese de un tendon care iese prin orificiul din vârful lingurei, străbate transversal cutia timpanului, și se inseră pe fața internă a gâtului ciocanului. În cutia timpanului tendonul este cuprins într'o plică mucoasă triunghiulară, cu baza înăuntru.

Inervație. — Muschiul ciocanului este inervat de o ramură a ganglionului otic.

Acțiune. — Tensor al timpanului, împinge scărița în fereastra ovală și mărește presiunea din labirint.

Muschiul scăriței. — Muschiul scăriței, mai mic ca muschiul ciocanului, fusiform ca și dânsul, se inseră pe pereții canalului osos care este așezat la partea internă și paralel cu porțiunea verticală a canalului facialului. Tendonul, subțire și rotund, iese prin orificiul piramidei, se îndoaie în unghi obtuz pe marginea internă a orificiului, și se inseră pe fața posterioară a corpului scăriței.

Inervație. — Muschiul scăriței este inervat de un filament născut din porțiunea petroasă a facialului, de care este despărțit printr'un perete subțire.

Acțiune. — Trage scărița în afară, destinde timpanul; micșorează presiunea din labirint.

Mucoasa. — Cutia timpanului este acoperită cu o mucoasă subțire, care aderă intim de periost (fibro-mucoasa). Mucoasa acoperă diferitele organe conținute în cutia timpanului: oscioarele, ligamentele, tendoanele muschilor și coarda timpanului, în jurul cărora ea formează oarecari plice. Aceste plice mărginesc mici pungulițe, adevărate cuiburi în cari, în infecțiunile urechii, se ascund colonii de microbi și se adună puroi.

Plicele mucoasei. — *Plica superioară*, întinsă între capul ciocanului și plafonul cavității atice, învește ligamentul superior al ciocanului.

Plica nicovalei este întinsă între marginea externă a corpului nicovalei și a micii apofise și peretele extern al cavității atice.

Plica dintre apofise este întinsă în unghiul dintre cele două apofise ale nicovalei.

Plica posterioară a timpanului conține jumătatea posterioară a coardei timpanului. Această plică se inseră, în sus și în afară: pe ciocan, pe partea superioară a timpanului și pe peretele posterior al cutiei.

Plica anterioară a timpanului se inseră: pe ciocan, pe timpan și pe partea anterioară a peretelui superior al cutiei. Această plică conține apofisa anterioară și ligamentul anterior al ciocanului și, în marginea ei liberă, jumătatea anterioară a corzii timpanului.

Mai există și o plică întinsă între marea apofisă a nicovalei și ciocan, precum și alte plice mucoase, inconstante, mai mici, pentru tendoanele muschilor.

Coarda timpanului este liberă în cutia timpanului, învelită de o plică mucoasă care îi constituie ca un mezo. Această plică este împărțită de ciocan în două jumătăți.

Pungulițele limitate de plicele mucoasei cutiei timpanului.

Diferitele plice ale mucoasei mărginesc mici pungulițe sau buzunarele, a căror cunoștință are o deosebită importanță căci, în suprațunerile urechii medii, ele constituiesc cuiburi în cari puroiul poate fi reținut.

Aceste pungulițe sunt mai cu seamă așezate la partea superioară a cutiei timpanului, împrejurul osișoarelor.

Pungulița superioară, așezată la partea externă a cavității atice, este mărginită: înăuntru, de plica mucoasă care învelește, capul ciocanului, nicovalea, articulația dintre aceste două oase și ligamentul suspensor al ciocanului; înapoi, de plica externă a nicovalei; înainte, de ligamentul extern al ciocanului; în jos de peretele extern al cavității atice și, pe o mică porțiune, de membrana lui Schrapnell. Punga superioară poate fi ea însăși împărțită în două compartimente, printr'o plică transversală întinsă de la ciocan la peretele extern al cutiei timpanului. Una din aceste cavități aparține mai mult ciocanului, cealaltă nicovalei.

Pungulița lui Prussak, sau pungulița porțiunii moi a membranei timpanului, foarte mică, este așezată dedesubtul pungei mai sus descrise, de care este despărțită prin ligamentul extern al ciocanului și de plica mucoasă care-l conține. Mărginită la partea inferioară și externă de porțiunea moale a timpanului, *membrana lui Schrapnell*, comunică înapoi și în sus, printr'un mic orificiu, cu pungulița posterioară a

acestei membrane, pungulița ciocanului. Puroiul care se adună în pungulița lui Prussak poate determina cu ușurință ulceratiunea și perforatiunea membranei lui Schrapnell.

Pungulițele membranei timpanului, în număr de două, așezate una înaintea și alta înapoia ciocanului, sunt mărginite la partea internă, de plica mucoasă care conține în marginea ei coarda timpanului.

Pungulița posterioară a membranei timpanului este așezată înapoia ciocanului, care-i formează peretele anterior. Această pungă, larg deschisă în jos și înainte, comunică printr'un mic orificiu, după cum am văzut mai sus, cu punga lui Prussak.

Pungulița anterioară a membranei timpanului, ceva mai mică ca cea posterioară, este mărginită, la partea internă, de partea anterioară a plicei timpanului. Ciocanul o desparte de punga posterioară.

Pungulița nicovalei, așezată în spațiul cuprins între cele două apofize ale acestui os, este mărginită la partea internă, de plica întinsă între aceste apofize.

Afară de aceste pungulițe mucoase constante, se mai pot găsi și altele inconstante, mai mici și variate ca situațiune.

Vasele și nervii. — Arterele urechii medii provin din ramurile carotidei externe.

Artera stilo-mastoidiană, ramură a auricularei posterioare, se distribuie în regiunea posterioară a cutii și a membranei timpanului.

Artera timpanică, ramură a maxilarei interne, pătrunde în urechia medie prin scizura lui Glaser și se distribuie la partea anterioară a cutiei timpanului. (Glaser, anat. elvețian. 1629—75).

Artera faringiană inferioară, ramură a carotidei externe, trimite mici ramuri peretelui inferior al cutii.

Artera meningee medie trimite câteva ramificațiuni subțiri, care pătrund, prin sutura petro-squamoasă, și se distribuiesc în peretele postero-superior al cutii.

Aceste diferite artere se anastomozează atât între ele cât și cu sistemul arterial al urechii interne și cu acela al durei-mater.

Prin spațiile dimprejurul acestor vase o inflamație a urechii medii se poate propaga meningelor sau labirintului.

Vinele formează o rețea subțire, delicată, care se varsă: în jugulara internă, în vinele meningee și în plexul faringian.

Nervii. — *Filamentele motrice* provin din nervul facial. *Nervul muschiului scăriței* naște deadreptul din facial care este așezat a-

lături. *Nervul muschiului ciocanului* naște din ramura motrice a trigemenului, prin ganglionul otic.

Filamentele sensitive provin din nervul lui Jacobsohn și din nervul micul petros.

Filamentele simpatice provin din plexul peri-carotidian. Aceste filamente pătrund în cutia timpanului prin micile orificii cari străbat peretele canalului carotidei.

Pe suprafața promontoriului se văd jghiaburi delicate în cari este așezat nervul lui Jacobsohn și ramurile lui, anastomozate într-o rețea, *plexul timpanic*.

URECHIA INTERNA.

Urechia internă, aparatul de percepție a sunetelor, este așezată în porțiunea stâncoasă a temporalului, la partea internă și posterioară a urechii medii.

Labirintul osos.

Urechia internă este formată dintr'un număr de cavități osoase, *labirintul osos*, căptușite cu un periost destul de gros și aderent. Labirintul osos conține un sistem de cavități membranoase, *labirintul membranos*. Aceste cavități sunt umplute cu un lichid, *endolimfă*, și pereții lor sunt despărțiți de pereții labirintului osos printr'o pătură de lichid, *perilimfă*.

Labirintul osos este format din următoarele cavități:

Vestibulul. — Vestibulul așezat în centru, este o mică cavitate ovoidală în care se deschid toate celelalte cavități ale labirintului. Vestibulul comunică cu urechia medie prin fereastra ovală, în care este așezată și se articulează talpa scăriței. O foarte mică creastă indică împărțirea vestibulului în două compartimente, în care sunt așezate cele două formațiuni, *utrícula* și *sacula*, din care este constituită porțiunea vestibulară a labirintului membranos. Peretele postero-intern al vestibulului corespunde fundului conductului auditiv intern. Pe această parte se vede o mică suprafață, *pata ciuruită*, căci este perforată de un mare număr de mici orificii, prin care pătrund ramificațiunile pe cari nervul auditiv le trimite saculei și utriculei. Din peretele posterior al vestibulului naște un canal subțire, *apeductul vestibulului*, care, prin cealaltă extremitate, se deschide

pe fața posterioară a stânței, într'o fosetă așezată între orificiul conductului auditiv intern și jghiabul sinusului transvers, *foseta saculei endo-limfatic*.

Canalele semicirculare. — Canalele semicirculare în număr de trei, unul orizontal și două verticale, sunt așezate în trei planuri care se întretaie în unghiuri drepte.

Canalul semicircular orizontal extern, bombează pe peretele intern al cavității supra-timpanice, deasupra reliefului canalului facialului.

Canalele semicirculare verticale proeminează: unul pe fața superioară a stânței, altul pe fața ei posterioară.

Canalele semicirculare se deschid în vestibul prin cinci orificii de-oarece, într'o parte, canalele semicirculare verticale se unesc și se deschid în vestibul printr'un orificiu comun. Trei din orificiile prin care canalele semicirculare se deschid în vestibul se numesc *orificii ampulare* căci, în vecinătatea lor, extremitatea fiecărui canal este dilatată într'o mică cavitate.

Melcul. — Melcul este un canal cilindro-conic, învârtit de două ori și jumătate împrejurul unei coloane centrale conice, *columella*. Melcul, sculptat în osul compact al stânței, are forma unui con care se termină printr'o suprafață convexă, ca o mică cupolă, care acoperă o cavitate, *helicotremă*. Baza columelli privește fundul conductului auditiv intern; ea este scobită de *foseta cochleară*. Această depresiune este ciuruită de mici și numeroase orificii, prin care pătrund în interiorul columelii terminațiunile ramurii cochleare a nervului acustic.

Pe columelă se inseră o lamelă osoasă subțire, *lama spirală*, care se învârtește în spirală ca și canalul melcului. Această lamă osoasă se întinde numai până la mijlocul canalului melcului de unde ea este continuată, către peretele opus al canalului, de o lamă fibroasă, *lama bazilară sau lama spirală membranoasă*. Marginea externă a acestei lame fibroase se inseră pe peretele canalului cochlear printr'o porțiune îngroșată, *ligamentul spiral*. Marginea liberă a lamei osoase spirale este constituită din două buze, o buză superioară și o buză inferioară, despărțite prin jghiabul spiral.

Buza inferioară, sau buza perforată, mai largă ca buza superioară, este ciuruită de un mare număr de orificii, prin care pătrund ramurile nervului cochlear.

Buza superioară prezintă o creastă, *creasta spirală*, crestată de mici ridicături, *dinții auditivi*.

Rampele. Lampa spirală osoasă complectată cu lampa spirală mem-

branoasă constituiesc împreună un perete complex, care împarte canalul melcului în două compartimente paralele, *rampele*, așezate una peste alta;

Rampa superioară sau *vestibulară* se deschide în vestibul;

Rampa inferioară sau *timpanică* se termină la nivelul ferestrei rotunde.

Aceste două rampe comunică între ele la nivelul cavității helicotrema, de sub bolta cochleară.

Membrana lui Reissner. Canalul cochlear. Rampa vestibulară este la rândul ei împărțită în două canale prin membrana lui Reissner. Această membrană se inseră: printr-o margine pe buza internă a muchiei lamei spirale osoase; prin cealaltă margine pe peretele extern al canalului melcului, puțin deasupra inserțiunii membranei bazilare. În felul acesta între membrana lui Reissner, de o parte, și



Fig. 118. Secțiune orizontală prin melc.
C, colomela străbătută de canalul central. V, vârful colomelei. — F, foseta cochleară, care corespunde bazei colomelei. Această fosetă formează fundul canalului auzului intern. — H, bolta dedesubtului cărreia se termină canalul melcului. — S, lama spirală. — H, helicotrema, cârligei prin care în epă această lama. — O, helicotrema; orificiul prin care comunică rampa vestibulară cu rampa timpanică.
2, rampa vestibulară. — 4, rampa timpanică.

membrana bazilară și peretele extern al canalului osos, de altă parte, se mărginește un canal prismatic învârtit în spirală, *canalul cochlear*, care nu-i decât o porțiune din labirintul membranos.

Labirintul membranos.

Labirintul membranos este format dintr'un sistem de cavități, mărginite de pereți moi, conținute în diferitele compartimente ale labirintului osos.

Utricula și sacula. — Canalul de unire. În vestibulul labirintului

osos sunt așezate, din labirintul membranos, două mici pungulițe: utricula și sacula. Am descris cum vestibulul osos este incomplet despărțit, prin creasta vestibulară, în două lojete pentru cele două pungulițe.

Utricula comunică cu canalele semicirculare membranoase.

Sacula ceva mai mică, de o formă ovoidală, comunică cu canalul cochlear, printr'un conduct subțire, *canalul de unire*.

Petele acustice. — Pe pereții utriculii și a saculii, în fața petelor ciuruite de pe pereții vestibulului osos, se găsesc *petele acustice*, în dreptul cărora pătrund terminațiunile ramurei utriculare și a ramurei saculare, a nervului acustic. La nivelul acestor pete, înnotând în lichidul endolinfatic, se găsesc mici concrețiuni calcare, *otolitele*.

Canalul endolimfatic. — Din partea posterioară și internă a utriculei și din aceeași parte a saculei naște câte un mic canal, care se unesc într'unul singur, *canalul endolimfatic*. Acest canal străbate stânca prin apeductul vestibular și se termină în sacul endolimfatic.

Sacul endolimfatic este o mică cavitate lățită ca o lentilă, conținută în dedublarea durei-mater, în foseta pe care am descris-o pe fața posterioară a stâncii. Din sacul endolimfatic pornesc mai multe prelungiri în formă de canale care pătrund, mai mult sau mai puțin adânc, în grosimea durei-mater. Printre aceste canale unele ajung până în vecinătatea sinusului transvers.

Canalele semicirculare. — Canalele semicirculare membranoase, conținute în canalele semicirculare osoase, sunt umflate ca și acestea într'o cavitate ampulară. La nivelul acestor umflături pătrund terminațiunile ramurilor ampulare ale nervului acustic.

Canalul cochlear. — Canalul cochlear are forma unei lungi piramide triunghiulare răsucite în spirală ca și melcul. El este mărginit de membrana bazală, de membrana lui Reissner și de acea porțiune din peretele canalului melcului care este cuprinsă între inserțiunile membranelor mai sus numite. Acest perete, căptușit de porțiunea vestibulară a ligamentului spiral și de o rețea vasculară importantă, constituie „*zona vasculară*”. Extremitatea superioară a canalului cochlear.



Fig. 110. Figura schematică a distribuției nervului acustic.
M, m leut. — S, sacula. — U, utricula. — C, canalele semicirculare. — N, nervul vestibular cu ramurile lui. — 1, ramura auriculo-ampulară. — 2, ramura saculo-ampulară. — 3, nervul cochlear.

lear este închisă în fund de sac; extremitatea lui inferioară comunică, după cum am văzut, cu sacula prin canalul de reunire.

Aparatul nervos. — Pe peretele timpanic al canalului cochlear este așezat aparatul nervos în care se termină filamentele nervului cochlear, ramură a nervului acustic. Aceste filamente trec prin numeroase orificii care ciuruesc buza inferioară a lamei spirale osoase.

Din unghiul intern al canalului cochlear, naște membrana lui Corti care se întinde, ca un acoperământ, pe deasupra organului nervos.

Organul lui Corti. — Organul lui Corti, așezat pe buza timpanică a lamei spirale osoase și pe jumătatea alăturată a membranei bazilare, formează o ridicătură în formă de colină, *bureletul epitelial*. Acesta, spre partea internă, este despărțit de unghiul de inserție a membranei lui Corti prin *ghiabul spiral*.

Organul lui Corti este constituit din celule epiteliale. Celulele dela partea internă, acelea care sunt așezate pe buza perforată a lamii spirale, sunt numite *fibrelor interne*; celulele dela partea externă, rezemate pe membrana bazilară, poartă numele de *fibrelor externe*.

Aceste celule înclinate unele către altele, se sprijină și mărginesc, dedesubtul lor între ele și cu membrana bazilară, un canal prismatic, *canalul lui Corti*.

Celulele așezate pe pereții canalului lui Corti, poartă numele de *stâlpii lui Corti*; un stâlp intern și un stâlp extern. Bolta pe care stâlpii o formează, rezemându-se unul pe altul, formează *arcul lui Corti*.

Pe părțile laterale a fibrelor lui Corti se găsesc *celulele acustice interne și celulele acustice externe*. Aceste celule sunt prevăzute cu cili.

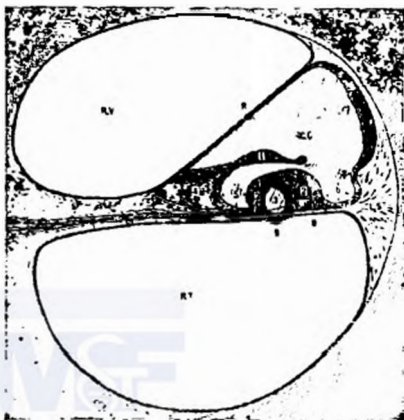


Fig 120. Secțiune schematică trecând transversal prin canalul melcului. Melcul membranos este sub-impărțit prin membrana lui Reissner, R, și prin membrana basilară, B, în trei canale:

R. V, rampa vestibulară. — R. T, rampa timpanică. — C, canalul cochlear. Acesta din urmă conține aparatul nervos terminal (nervo-epitelial). — 1, membrana lui Corti (membrana tectorială). — 2, Organul lui Corti. — 3, canalul lui Corti. — 4, dinții auditivi. — 5, ghiabul spiral intern. — 6, ghiabul spiral extern. — 7, zona vasculară. — 8, creasta spirală. — 9, vasul spiral. — L. S, ligamentul spiral. — S, lama osoasă spirală.

Între ele se mai găsesc și celule în formă de fus, *celulele lui Deiters*.

Pe părțile laterale ale bureletului acustic se găsesc celule de susținere. Acestea, treptat, treptat, devin mai scurte luând, în cele din urmă, aspectul epiteliului care căptușește canalul cochlear.

Diferitele cavități ale labirintului membranos sunt umplute cu un lichid, *endolimfă*, și sunt despărțite, de periostul care acopere pereții labirintului osos, printr'o pătură lichidă, *perilimfă*.

Apeductul melcului. — Spațiul perilimfatic nu este complet închis de toate părțile căci comunică, cu interiorul cavității craniene, cu spațiul arahnoidian, printr'un canal foarte subțire *apeductul melcului*. Acest canal, subțire și destul de lung, începe aproape de fereastra

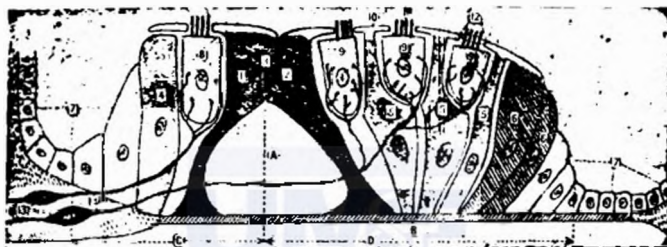


Fig. 121. Organul lui Corti; figură schematică.

1, stâlpul intern. 2, stâlpul extern. — 3, celula internă dintr-o celulă. — A, canalul lui Corti. — B, membrana basilară. Elementele așezate pe partea internă a canalului lui Corti, constituie masa internă; elementele așezate la partea externă constituie masa externă. — 4, celula internă de susținere. — 5, celule externe de susținere (Deiters). — 6, celulele lui Heisen. — 7, epiteliul. Printre aceste celule, primele mai poartă și numele de celulele lui Claudius. — 8, celula acustică internă. — 9, celule acustice externe. Celulele acustice sunt numite și celulele lui Corti. Aceste celule așezate ca pe un șanț pe celulele de susținere sunt prevăzute cu sili taxii (11) care lea la suprafață prin orificiile (12) membranei reticulată. — 13, Celulele ganglionului lui Corti (celulele neuronului acustic) — 14, Fibrele nervoase desvelite de taca lor micică.

rotundă și se deschide, prin cealaltă extremitate, în fundul acelei mici fosete piramidale așezată în orificiul rupt posterior, alături și pe partea internă a fosei vinei jugulare interne.

Apeductul melcului este căptușit de o prelungire a durei-mater care, subțindu-se, se continuă cu periostul melcului. Prin acest canal osos pătrund în urechea internă și mici vase sanguine.

Vasele. — **Arterele.** — *Artera auditivă internă*, artera principală a urechii interne, naște din artera bazilară și urmează nervul acustic, cu care ajunge în fundul conductului auditiv intern. Aci artera auditivă se împarte: în ramuri vestibulare și ramuri cochleare.

Vinele, foarte subțiri, formează mici grupuri. Unele însoțesc artera auditivă internă și deasupra conductului auditiv intern se aruncă în sinusul petros superior; altele ies din labirint, prin apeductul vestibular

lului și prin apeductul melcului, și se aruncă în vena jugulară internă și în sinusul petros superior.

Topografia labirintului.

Labirintul este așezat adânc în grosimea porțiunii stâncoase a temporalului.

În afară și înainte labirintul corespunde peretelui intern al urechii medii, pe care bombează melcul la nivelul promontoriului și, deasupra, canalul semicircular orizontal; labirintul comunică cu urechii medii prin fereastra ovală și prin fereastra rotundă.

La partea superioară labirintul corespunde cavității craniene; canalul semicircular superior formează o ridicătură, destul de pronunțată, pe fața superioară a stâncii și canalul semicircular posterior formează o altă ridicătură pe fața ei posterioară.

Pe de altă parte prin conductul auditiv intern, cavitățile labirintului corespund destul de larg cavității cerebrale.

La partea inferioară labirintul corespunde fosei golfului jugularei interne și canalului arterii carotide, de care este despărțit printr'un perete de os compact, destul de gros.

Canalul faclafului are rapoarte intime cu labirintul. Prima lui porțiune este așezată în grosimea peretelui care desparte vestibulul de urechii medii, imediat dedesubtul canalului semicircular orizontal. Am văzut, cum această porțiune a apeductului lui Fallope bombează pe fața internă a cutiei timpanului.

Urechii internă este mai întotdeauna interesată în fracturile bazei craniului. Grație adâncimii la care ea este așezată, numai în mod excepțional poate fi atinsă de un traumatism direct.

CONDUCTUL AUDITIV INTERN

Conductul auditiv intern, scobit în grosimea stâncii, adânc de 10—12 mm., este așezat la partea internă și posterioară a urechii interne. Axul conductului, îndreptat oblic în afară și puțin înainte, încrucișează în unghiul foarte ascuțit axul stâncii, care este îndreptat înăuntru și înainte. Conductul auditiv, lățit în sens transversal, este alifantic; peretele lui posterior este concav și ceva mai scurt ca peretele anterior care este foarte ușor concav, aproape plan.

Grișicul intern al conductului auditiv, *meatul auditiv*, de formă e-

liptică, se deschide pe fața posterioară a stâncii, puțin dedesubtul marginii superioare. Meatul auditiv este limitat la partea externă de o margine groasă. La partea internă marginea orificiului este puțin aparentă, căci peretele intern al conductului se continuă, sub o pantă dulce, cu fața posterioară a stâncii.

Fundul conductului auditiv este împărțit, printr'o mică creastă orizontală, falciformă, în două etaje.

Conductul lui Fallope. Etajul superior formează un mic diverticul pălniat, în care se deschide orificiul sau orificiile, căci pot fi două, prin care începe canalul nervului facial, numit și conductul sau apeductul lui Fallope. (Fallope, anat. din Madena, 1859).

Foseta cochleară. — Fosetele vestibulare. — Etajul inferior este o scobitură ovalară. La partea internă se găsește o depresiune mai adâncă, *foseta cochleară*, care corespunde bazei collumelii. Pe perețele acestei fosete se văd orificiile prin care pătrund, în lama spirală a melcului, ramusculele nervului cochlear. La partea externă a etajului inferior se mai găsesc alte două mici depresiuni, *fosetele vestibulare*. La nivelul acestor fosete, osul, foarte subțire, este perforat de orificiile prin care pătrund în veziculele vestibulare, în utriculă și saculă, ramificațiunile vestibulare și ampulare ale nervului auditiv.

Conductul auditiv intern este captușit cu o prelungire a durei mater.

Conținutul conductului auditiv intern. Conductul auditiv intern conține: nervul facial, nervul intermediar, nervul acustic și vasele auditive interne.

Nervul facial, a VII-a pereche, ese din bulb dedesubtul protuberanții, la nivelul fosetei laterale care termină jghiabul lateral posterior. Din acest punct facialul naște prin două rădăcini: o rădăcină internă groasă, *rădăcina motrice*, facialul propriu zis și o rădăcină externă, subțire, *sensitivă*, numita și nervul intermediar sau a lui Wrisberg. Aceste două rădăcini se alipesc, nervul intermediar se așează dedesubt, și pătrund în conductul auditiv culcate pe nervul acustic, care formează dedesubt ca un jghiab. În fundul conductului auditiv nervul facial pătrunde în canalul lui propriu, în conductul lui Fallope.

Nervul acustic, a VIII-a pereche, ese pe fața laterală a bulbului, imediat înapoia facialului, prin două rădăcini: o rădăcină internă, *vestibulară* și o rădăcină externă, *cochleară*. Aceste două rădăcini se alipesc și formează un trunchiu gros, lățit de sus în jos, care se îndreaptă oblic în afară și pătrunde în etajul inferior al conductului auditiv, dedesubtul nervului facial. Am văzut mai sus cum fața superi-

oară a nervului acustic este scobită în jghiab, în care este așezat facialul. De îndată ce acusticul a pătruns în conduct, cele două rădăcini se despart:

Nervul cochlear, mai gros, se împarte în numeroase ramificațiuni care pătrund, prin orificiile lamei spirale, în canalele columellii-prin care ajung în organul lui Corti. Fiecare din aceste ramuri prezintă, pe traectul lor, câte *un mic ganglion*. Ganglionii diferitelor ramuri, așezați în șir, formează împreună *ganglionul spiral sau ganglionul lui Corti*, conținut în *canalul lui Rosenthal*. Din celulele ganglionare fibrele nervoase se despart în fibre interne și în fibre externe; ele îmbrățișează, în cilindrele lor axile, celulele sensoriale acustice.

Nervul vestibular. — Nervul cochlear mai trimite și o ramificațiune vestibulului, la nivelul petei cochleare a lui Reichert, filamentul vestibular al nervului cochlear.

Nervul vestibular se împarte în trei ramuri: *nervul vestibulo-ampular superior*, care se distribuie în pata acustică a utriculii și în porțiunea ampulară a canalelor semicirculare superior și extern; *nervul vestibular inferior* care se termină în pata acustică a saculii și *nervul ampular posterior*, care se termină în ampula canalului semicircular posterior.

Teaca arahnoidiană. — Nervul facial, nervul acustic și vasele auditive interne, unite într'un mănunchiu, sunt învelite de o prelungire a arahnoidiei viscerale, ca într'o teacă, care se întinde până în fundul conductului auditiv; aci membrana se reflectează și se continuă cu foița parietală unită cu dura-mater. În felul acesta spațiul arahnoidian se prelungește împrejurul mănunchiului nervos. Spațiul seros dimprejurul tecii arahnoidiei viscerale este o prelungire a spațiului sub-arahnoidian. El comunică în fundul conductului auditiv, cu spațiul perilimfatic al urechii interne.

REGIUNEA TROMPEI AUDITIVE

Trompa auditivă, sau trompa lui Eustache, este un conduct esteo-cartilaginos, în formă de trompetă, prin care urechia medie, cutia timpanului, comunică cu partea superioară a faringelui.

Funcțiunile principale ale trompei auditive sunt: de a premeni aerul din cutia timpanului și de a menține echilibrul între presiunea din urechia medie și presiunea din afară. Alături de acestea trompa mai servește și pentru scurgerea secrețiunilor, din urechia medie, în faringe.

Trompa lui Eustache naște din peretele anterior al urechei medii, printr'un orificiu în formă de pâlnie, *orificiul timpanic sau extern*. De aci, mai întâi sub forma unui canal foarte subțire, se îndreaptă oblic în jos înăuntru și înainte, apoi se lărgeste treptat ca o trompetă și se deschide printr'un orificiu larg, *orificiul faringian sau intern*, în partea supero-laterală a faringelui nasal.

În porțiunea ei internă trompa este cuprinsă în grosimea peretelui lateral al faringelui, acoperită pe fața ei posterioară de mucoasa faringiană dedesubtul căreia ea bombează sub forma unei pâlnii, *pavilionul*.

Trompa este așezată aproape în acelaș plan ca și cutia timpanului. Axul trompei formează: cu axul conductului auditiv extern un unghiu, foarte obtuz, deschis înainte; cu planul orizontal un unghiu de 30—40°.

Trompa, lungă de 35—40 mm., este formată din două porțiuni sau segmente, de formă conică, unite prin vârful lor; *segmentul extern*, lung de o treime, este osos; *segmentul intern* este fibro-cartilaginos. Locul în care aceste două porțiuni se unesc, cel mai îngust, poartă numele de *istm*. Aceste două segmente nu sunt așezate unul în prelungirea celuilalt, ci fac împreună un unghiu obtuz deschis în jos și înainte, loc prin care o sondă semi-rigidă trece cu ușurință. Lățită dinainte înapoi lumina trompei, pe o secțiune antero-posterioară, are forma unei crăpături verticale.

Calibrul trompei variază în diferitele ei porțiuni. Locul cel mai strâmt, istmul, are 2 mm. în sensul vertical și 1 mm. lărgime. De aci calibrul trompei se lărgeste treptat atât în afară cât și, mai cu seamă, înăuntru, spre pavilion. Orificiul timpanic are 5 mm. înălțime pe 3 mm. lățime. Orificiul faringian măsoară 8 mm. înălțime pe 3 mm. lățime.

Segmentul extern sau osos. — În această porțiune peretele trompei este format de conductul osos cuprins în unghiul mărginit de partea solzoasă a temporalului cu partea lui stâncoasă. Deasupra acestui conduct, paralel cu dânsul și despărțit numai printr'o lamelă foarte subțire, se găsește canalul în care se inseră muschiul ciocanului.

Conductul trompei la partea inferioară este urmat de scizura lui Glaser; la partea anterioară este în raport cu orificiul arterei meningee medii, scobit în baza spinei sfenoidului.

Înapoi conductul trompei răspunde unghiului extern al canalului arterei carotide, de care este despărțit printr'o lamelă osoasă foarte

subțire, translucidă, uneori chiar perforată. Acest raport dintre trompă și artera carotidă internă este din cele mai importante, și s'a întâmplat ca artera carotidă să fie perforată cu un cateter, condus cu brutalitate.

Segmentul fibro-cartilaginos. În această porțiune peretele trompei este format de o lamă de fibro-cartilagiu îndoită în jgghiab și dintr'o lamă fibroasă întinsă între marginile cartilagiului. Lama fibro-cartilaginoasă are forme deosebite dinafară înăuntru. La partea ex-

ternă, pe o secțiune antero-posterioară, cartilagiul are forma unui jgghiab deschis în jos mărginit de două buze așezate ca n la aceeași înălțime. De aci, spre partea internă, buza posterioară a cartilagiului trompei se lărgeste treptat și, pe o secțiune antero-posterioară, cartilagiul ia, din ce în ce, forma unui cârlig. La partea internă buza posterioară a cartilagiului trompei este, aproape cu două treimi, mai înaltă ca buza anterioară.

Fibro-cartilagiul trompei prezintă mai întotdeauna fisuri închise printr'un țesut fibros, la nivelul cărora cartilagiul se poate îndoi. O asemenea fisură se găsește în lungul marginii superioare a cartilagiului. În unele cazuri această fisură este largă și buzele ei sunt reunite printr'o fă-

șie de țesut conjunctiv, dispozițiune normală la unele mamifere.

Marginile inferioare ale lamei cartilaginoase sunt reunite cu o lamă fibro-elastică, care completează peretele anterior al trompei.

Muchia superioară a cartilagiului trompei este solid fixată de țesutul fibros, care umple fisura sfeno-petroasă. În vecinătatea orificiului intern, cartilagiul trompei mai este fixat și de rădăcina apofisei pterigoide și de aripa ei internă, până în dreptul spinei care se vede pe marginea posterioară a acestei aripi.

Mucoasa. — Mucoasa trompei se continuă în afară cu mucoasa urechii medii, înăuntru cu mucoasa faringelui. În porțiunea osoasă mucoasa, foarte subțire, aderă de periost; în porțiunea cartilaginoasă



Fig. 122. Secțiune antero-posterioară trecută la două lățimi de deget în dreapta planului median.

S, sinusul sfenoidal. — P, apo. sa pterigoică. — C, carotidă a internă. — T, țes. m. cartilagiul. — 2, perforații ul internă. — R, fisura lui Rosenmüller. — 3, sbr. lc. carotidului superior. — A, amigdala.

mucoasa mai groasă este despărțită, de membrana fibro-elastică, printr'o pătură de țesut conjunctiv mai abundentă împrejurul orificiului. Pe marginea orificiului faringian mucoasa are cea mai mare grosime.

Mucoasa, netedă, lucie, în porțiunea osoasă, prezintă mici plice în porțiunea cartilaginoasă. Printre acestea o plică mai mare poate forma, la nivelul orificiului faringian, o adevărată valvă, care-l poate închide.

Glandele. — În porțiunea cartilaginoasă a trompei, mucoasa conține glande acinoase, care sunt mai numeroase la partea inferioară. Aceste glande se aseamănă cu acelea care se găsesc în mucoasa faringelui. În porțiunea osoasă glandele se împuținează și se reduc la simple utricule.

Epiteliul este constituit din celule cilindrice cu cili vibrațili.

Foliculi limfoizi. — În porțiunea fibro-cartilaginoasă mucoasa conține și foliculi limfoizi cari, numeroși împrejurul pavilionului, formează *amigdalele tubară*.

Muschii trompei. — Porțiunii fibro-cartilaginoasă a trompei sunt anexați doi mușchi: peristafilinul extern, care deschide trompa trăgând de peretele ei anterior pe care-l întinde, și peristafilinul intern, care o închide ridicând și apăsând peretele ei postero-inferior.

Aponevroza de înveliș a mușchilor peristafilini. — Muschii peristafilini sunt acoperiți de o aponevroză subțire, *aponevroza-sapingo-faringiană*, care nu este decât o prelungire a aponevrozei de înveliș a faringelui. Între cei doi mușchi peristafilini, aponevroza trimite o foiță subțire, care-i desparte și care se inseră în sus pe trompă.

Muschiul peristafilinul intern. — Peristafilinul intern, rotund, gros cât jumătatea micului deget, așezat dedesubtul trompei, este oblic îndreptat în jos, înăuntru și puțin înainte. Peristafilinul intern se inseră: în sus și în afară pe fața inferioară a vârfului stâncii, pe partea externă și anterioară a orificiului carotidei, pe cartilagiul trompei și pe țesutul fibros care-l unește cu scheletul; în jos și înainte pe vâlul palatului.

Dedesubtul orificiului trompei peristafilinul intern devine orizontal, se vâra sub muschiul palato-faringian, se lățește și se desparte fibrele în evantaiu, pe toată lărgimea vâlului. Aci, fibrele profunde se inseră pe aponevroza palatului; fibrele superficiale, unele se țes, altele se continuă: fie cu fibrele peristafilinului intern, fie cu fibrele stafilo-faringianului din partea opusă. În lungul rafeului median, muschiul palato-stafilin se întinde pe deasupra planului muscular, mai sus descris.

Acțiune. — Funcțiunea principală a peristafilinului intern este de a întinde și ridică înapoi vălul palatului și, în mod accesoriu, de a închide orificiul trompei. Pentru unii autori peristafilinul intern deschide din contra trompa, ridicând și împingând înapoi pavilionul, mișcare prin care orificiul se desface.

Inervație. — Primește filamente din facial, prin marele petros superficial, și din ganglionul lui Meckel.

Muschiul salpingo-faringianul. — Salpingo faringianul, fascicol al stafilo-faringianului, se îndreaptă, în jos și puțin înapoi, spre rețele postero-lateral al faringelui. Se inseră în sus pe tuberculul care se găsește la unirea marginii posterioare cu marginea internă a cartilagiului trompei. În jos fibrele musculare se desfac ușor, în triunghi, și se pierd între fibrele palato-faringianului.

Salpingo-faringianul este acoperit de mucoasa faringelui, pe care • ridică într'o plică, uneori destul de groasă, *plîca salpingo-faringiană*




Fig. 123. Secțiune mediană, partea stângă. Orificiul intern al trompei în raport cu fosa nasală, cu cornetul inferior și planșeul fosei.

S, sinusul sfenoidal. — T, orificiul trompei. — R, fosea lui Rosenmüller. — V.P. vălul palatului — F, faringie nazal.

Uneori, mușchiul lipsește sau este redus numai la câteva fibre.

Acțiune. — Lărgeste orificiul trompei trăgând în jos și înapoi cartilagiul.

Inervație. — Primește filamente din spinal, prin plexul faringian.

Muschiul peristafilinul extern. — Peristafilinul extern de formă triunghiulară cu baza în sus, lat, subțire, se întinde pe toată fața antero-externă a porțiunii fibro-cartilaginoase a trompei.

Fibrele musculare se inseră în sus pe schelet și pe trompă. Pe schelet inserțiunile se fac: în fosea scafoasă a apofisei pterigoide,

pe coada care o prelungește în afară, pe spina sfenoidului și pe trompă, unde fibrele musculare se inser pe buza anterioară a lamei cartilagiinoase și pe treimea superioară a membranei fibroase.

La partea inferioară fibrele musculare se adună pe o lamă tendinoasă care mai întâi lată, se îngustează și se rotunjește ca o coardă și se îndoaie, în unghiu drept, pe cârligul aripii interne a apofisei pterigoide, *cârligul pterigoidei*. Înăuntrul acestui cârlig tendonul se desface într'o lamă orizontală care se unește cu tendonul din partea opusă. Împreună, aceste două tendoane formează aponevroza palatină, care se inseră prin marginea ei anterioară pe marginea posterioară a boltei palatine.

Punga seroasă a tendonului. — Tendonul peristafilinului extern se indoaie și luncă după cum am descris mai sus, pe cârligul pterigoidei. O mică pungă seroasă, în formă de U, există între tendon și cârligul osos.

Acțiune. — Peristafilinul extern, în timpul înghițirii, întinde vălul palatului și deschide trompa.

Inervație. — Nervul provine din nervul maxilar inferior, prin ganglionul otic.

Orificiul faringian al trompei. — Acest orificiu prezintă un interes practic deosebit, căci pe aci se face cateterismul trompei.

Orificiul intern al trompei este așezat pe peretele lateral al faringelui nasal în *prelungirea inserțiunii cornetului inferior*, la 7—8 mm., înapoia extremității lui posterioare și cam la 10 mm., deasupra vălului palatului.

Mijlocul orificiului trompei este despărțit de buza posterioară a nării printr'o distanță, mijlocie, de 70 mm. la bărbat și ceva mai scurtă, de 65 mm., la femei.

Planul frontal (transversal) dus prin rădăcinile transversale ale arcașelor zigomatice trece prin orificiile trompelor; distanța măsurată dela tuberculul zigomatic la spina nasală anterioară, este aproape egală cu distanța care desparte orificiul faringian al trompei de orificiul narinei.

Orificiul faringian este încadrat, în sus și înapoi, de marginea internă a cartilagiului trompei care, liberă înapoi, formează o margine groasă.

Dimensiunile acestui orificiu variază între 6—9 mm., pe diametrul vertical, și 7—8 mm., pe diametrul orizontal.

Forma orificiului trompei este variabilă. Rareori circular, uneori e-liptic, are mai cu seamă forma unui triunghi echilateral cu colțurile

rotunjite și cu latură, ca bază, în jos. În aceste cazuri, buza anterioară a orificiului, verticală, este puțin proeminentă; buza posterioară, groasă, este proeminentă și oblică în jos și înapoi; buza inferioară este ușor indicată pe planul oblic format de mucoasa care acoperă peristafinul intern.

Raporturile orificiului. — Orificiul trompei în raport cu marginea posterioară a despărțiturii foselor nasale, este așezat aproape în planul transversal care trece prin această margine, și aproximativ la 2 cm. în afară.

Dela marginile orificiului trompei se scoboară două plice mucoase.

Plica posterioară, salpingo-faringiană, constantă, de importanță variabilă, naște pe tuberculul de pe marginea posterioară a pavilionului, se lărgeste și se pierde pe peretele lateral al faringelui. În grosimea acestei plice se găsește, după cum am văzut, mușchiul salpingo-faringian, fascicol inconstant al mușchiului stafilo-faringian.

În lungul plicei salpingo-faringiene glandele și foliculii limfoizi, mai numeroase și mai voluminoase, formează șiraguri.

Plica anterioară, salpingo-palatină, puțin pronunțată, se îndreaptă dela marginea anterioară a orificiului trompei, în jos și puțin înapoi, spre vălul palatului. Această plică poate să lipsească.



Fig. 124. Orificiul trompei stângi.

T, orificiul trompei. — D, marginea respărțurii nasale. — V, vălul palatului. — R, foseta lui Rosenmüller.

Foseta lui Rosenmüller. — Foseta lui Rosenmüller sau foseta retro-tubară, este o dependență a cavității faringelui nasal, care se prelungeste, de fiecare parte, ca un cornet lățit, *coarnele faringelui*, sub baza craniului și înapoi a trompei.

Foseta lui Rosenmüller de forma unei pâlnii lățite dinainte înapoi, deseori destul de adâncă, prezintă doi pereți, un vârf și un orificiu.

Peretele anterior este format de fața posterioară a cartilagiului trompei care, acoperit de mucoasă, bombează mai mult sau mai puțin.

Peretele posterior, plan, este format de peretele faringelui.

Vârful fosetei se întinde până în vecinătatea arterei carotide și, uneori, trece chiar puțin înaintea arterei.

Câte odată fundul fosetei este împărțit, prin mici plice mucoase, în buzunare în care secrețiunile pot fi reținute.

Foliculii limfoizi, numeroși, formează pe peretele anterior al fosetei *amigdalele retro-tubare*.

Vasele. — *Arterele trompei*, rămurele subțiri, provin: din faringiana ascendentă, ramură a carotidei externe; din meningeaa medie și din vidiană, ramuri ale maxilarei interne.

Vinele formează o rețea delicată, care se varsă în plexurile dimprejurul pterigoide și în plexul faringian. Această rețea vânoasă comunică și cu vinele urechei medii.

Limfaticile sunt comune cu acelea ale faringelui și ale cutiei timpanului. Canaliculele se varsă în ganglionii retro-faringieni.

Nervii. — *Filamentele sensitive* provin din nervul lui Jacobsohn.

Filamentele motoare, destinate muschilor peristafilini, provin după cum am văzut: pentru peristafilinul intern din nervul facial; pentru peristafilinul extern din nervul maxilar inferior.

Cateterismul trompei.

Trompa poate fi sondată prin gură, metoda veche care nu se mai întrebuintează, sau prin fosele nasale, metoda obișnuită aplicată.

În cateterismul trompei, după cum ne servim de rapoartele pe cari orificiul ei le are, cu cornetul inferior, cu foseta lui Rosenmüller, cu marginea despărțiturii nasale sau cu marginea bolții palatine, avem la îndemână mai multe procedee, rămânând să alegem pe acela care convine mai bine conformației anatomice a cazului.

Uneori fosa nasală, care corespunde trompei care trebuie sondată, fiind închisă, strămtorată sau deviată prin deformația cornetelor sau deviațiunea despărțituri, cateterismul trompei nu poate fi executat decât prin fosa nasală opusă.

În procedeul în care ne servim de foseta lui Rosenmüller, reperul pentru a găsi orificiul trompei este marginea posterioară, groasă, a pavilionului trompei, margine liberă între foseta lui Rosenmüller și orificiul trompei. Sonda, ținută cu vârful în sus, este lunecată pe planșeul fosei nasale respective până când vârful ei ajunge și se oprește pe peretele posterior al faringelui. Atunci sonda este întoarsă în afară; vârful ei, în formă de cioc, pătrunde în foseta Rosenmüller, lucru de care ne dăm perfect seama. Atunci sonda este ușor retrasă; vârful ei ținut cu delicatete, aplecat în afară, înconjoară cartilagiul pavilionului, înaintea căruia cade în orificiul trompei.

În procedeul în care ne servim ca reper de marginea bolții palatine, sonda este lunecată cu vârful în jos pe planșeul fosei nasale până atinge peretele posterior al faringelui. Atunci coada sondei fiind ridi-

cată și sonda trasă afară, vârful ei agață marginea bolții palatine. Dacă în acest moment sonda este învârtită, dinăuntru în afară, vârful ei cade exact în orificiul trompei.

În procedeul în care reperul este marginea posterioară a despărțiturii dintre fosele nasale, sonda este lunecată, cu vârful în sus, pe planșul fosei nasale până când vârful ei, ușor înclinat înăuntru, scapă pe marginea despărțiturii foselor. Atunci sonda retrasă agață marginea posterioară a despărțiturii nasale; învârtită în afară de 180°, vârful ei intră în orificiul trompei. Acest procedeu este mai precis, ca procedeul mai sus descris.

În procedeul cornetului inferior reperul este format de extremitatea posterioară a acestui cornet, înapoia căruia știm că orificiul trompei este așezat la 6—8 mm. Sonda introdusă, cu vârful în us, în fosa nasală și dedesubtul marginii cornetului inferior este delicat împinsă în meat, vârful urmând inserțiunea cornetului.

Sonda este astfel împinsă până la sfârșitul meatului, unde ciocul ei scapă de sub cornet, moment care se simte, foarte bine, ca o ușoară săltătură. Atunci sonda fiind ținută cu vârful ușor aplicat pe peretele extern al fosei mai este împinsă pe o adâncime de 6—8 mm., până când vârful ei cade în orificiul trompei.

Circulația aerului în trompă. — În timpul mișcărilor de închidere, urechia medie își primenește continuu aerul ce conține; aerul intră și ese determinând oscilații ale membranei timpanului. Aceste mișcări ale timpanului se constată ușor examinând membrana prin conductul auditiv. În timpul deglutiției circulațiunea aerului în trompă se face în chipul următor: mai întâi aerul este aspirat din trompă prin depresiunea determinată în faringele nasal; apoi repede aerul intră pentru a restabili presiunea în fosele nasale.

Dacă în timpul deglutiției, nasul este închis, strângând cu degetele nările, mișcările timpanului sunt amplificate, ceea ce se înțelege ușor, căci faringele nasal fiind astfel complet despărțit de exterior, rarificarea aerului este mai accentuată. În această stare trompa rămâne deschisă și membrana este infundată până la sfârșitul deglutiției, când aerul pătrunzând în naso-faringe, prin deschiderea butonierei palato-faringiene, echilibrul se restabilește. Menținerea trompei deschisă până la sfârșitul deglutiției, utilizată în terapeutică, constituie dușa cu aer a lui Politzer. În acest procedeu se introduce aerul cu presiune în urechia medie, injectându-l printr'o fosă nasală, cu o pară de cauciuc, în timpul deglutiției. Deslipirea sub acțiunea aerului a pereților trompei și oscilațiunile timpanului produc sgomote, care au fost studiate de Poirier și Boudet.

REGIUNEA MASTOIDEI

Regiunea mastoidei este strâns unită, atât din punct de vedere anatomic cât și patologic, cu regiunea urechii, căci urechia medie se prelungește în baza mastoidă printr'o cavitate, *antru*, în care se deschid o mulțime de cavități mai mici, *celulele*, conținute în apofisa mastoidă. Aceste cavități pot fi atinse de inflamație, mastoidita, transmisă mai întotdeauna dela urechia medie.

Deschiderea acestor cavități infectate, *trepanația mastoidei*, asigură nu numai vinderea inflamației celulelor mastoidiene, dar și o foarte bună cale pentru a drenă și pansă urechia medie. Executată la timp trepanația mastoidei nu numai că grăbește vinderea, dar și înlătură complicațiunile, foarte grave, cari pot surveni din partea cavității cerebrale: meningitele, abcesele cerebrale, flebita sinusului.

Desvoltare. — Apofisa mastoidă se desvoltă din porțiunea solzoasă și porțiunea petroasă a temporalului.

Copilul nou născut nu are apofisa mastoidă. Ea începe să se accentueze dela vârsta de 2—3 ani, când încep să apară și celulele mastoidiene. Aceste cavități, mai târziu, spre vârsta de 4—6 ani, încep să comunice cu antrul.

Situație, raporturi. — Regiunea mastoidei, acoperită aproape în întregime de pavilionul urechii, este mărginită: la partea superioară de *creasta supra-mastoidiană*, prelungirea rădăcinii orizontale a arcadei zigomatice, care o desparte de fosa temporală; la partea anterioară de conductul auditiv extern și de urechia medie; la partea inferioară de planul care trece prin vârful mastoidei și la partea posterioară de un plan vertical scoborit, la două lărgimi de deget, lina-
poia jghiabului auriculo-mastoidian.

În unghiul postero-superior al regiunii se găsește *asterionul*, punct în care se întrunesc, în stea, suturile dintre parietal, temporal și occipital.

La partea anterioară, în adâncime, regiunea mastoidei, destul de groasă, se întinde până în porțiunea stâncoasă a temporalului cu care se unește și de care este despărțită prin prelungirea înapoi a peretelui intern al cutiei timpanului. La partea posterioară mastoida se subțiază.

Fața externă a regiunii mastoidei este ascunsă sub pavilionul urechiei.

Jghiabul auriculo-mastoidian. — La partea anterioară pavilionul este așezat, deadreptul, pe mastoidă; mai înapoi el este despărțit de

mastoida prin jghiabul auriculo-mastoidian, îndoit ca și conca pavilionului pe care o îmbrățișează. În jos, jghiabul auriculo-mastoidian se continuă cu foseta pre-mastoidiană.

Foseta pre-mastoidiană este o scobitură, mai mult sau mai puțin adâncă, care, dedesubtul conductului auditiv, desparte vârful mastoidei de marginea posterioară a maxilarului.

În inflamațiunile mastoidei țesuturile edematiate micșorează adâncimea jghiabului auriculo-mastoidian. În colecțiunile purulente subperiostale jghiabul este umplut și pavilionul este îndepărtat de mastoidă.

Porțiunea din mastoidă care este acoperită deadreptul de pavilionul urechii, este cea mai importantă din punct de vedere chirurgical, deoarece la nivelul ei se fac trepanațiile.

Apofisa mastoidă formează dedesubtul și înapoia pavilionului urechii o ridicătură rotundă, pe care degetele o explorează cu ușurință. Mărimea mastoidei variază. La copilul mic mastoida este puțin dezvoltată, abia proeminează. La adulți și la bătrâni mastoida formează un relief pronunțat. La femei mastoida este mai mică ca la bărbați.

Explorațiune. - Înapoia pavilionului urechii, pe limita inferioară a scobiturii temporale, degetele recunosc cu ușurință *creasta supra-mastoidiană*, care desparte regiunea temporală de regiunea mastoidei; la partea inferioară se simte vârful mastoidei care, rotund, poate fi pipăit împrejur.

Apofisa transversă a atlasului. -- Dedesubtul vârfului mastoidei, părțile moi fiind apăsată cu mai multă putere, se simte o tuberozitate osoasă, formată de apofisa transversă a atlasului.

Ganglionul limfatic pre-mastoidian. — Pe marginea anterioară a mastoidei, puțin deasupra vârfului, se simte lunecând sub piele și, uneori, chiar se vede un ganglion limfatic.

Disecțiune. — Regiunea mastoidiană se disecă în modul următor: pavilionul urechii este îndoit, culcat înainte și fixat în această pozițiune prin două fire trecute de o parte în marginea pavilionului, de alta în pielea obrazului. Aceste fire sunt strânse și înodate.

Pielea care acoperă regiunea este incizată sub forma unui lambou dreptunghiular, care se disecă dinainte înapoi. Incizia care mărginește înainte acest lambou este trasă pe partea anterioară a jghiabului auriculo-mastoidian.

Suprapunerea planurilor. -- Părțile moi care acoperă mastoida formează o pătură groasă de 5—6 mm., mobilă pe planul osos. În trepanația mastoidei această pătură poate fi incizată dintr'odată până

la os. Straturile cari se suprapun sunt aceleași ca și în celelalte regiuni ale calotei.

Pielea este glabră, puțin mobilă și destul de subțire spre vârful mastoidei unde, mai mobilă, formează mici plice.

Pătura grăsoasă sub-cutanată formează un strat subțire. Lobulii de grăsime sunt conținuți în mici alveole mărginite de despărțituri conjunctive, întinse între piele și aponevroză.

Aponevroza, continuare a planului epicranian, constituită din cele două foițe de înveliș ale acestui plan, se inseră la partea anterioară pe pavilionul urechii. La partea inferioară aponevroza se subțiază și se pierde pe aponevroza de înveliș a mușchiului sterno-mastoidian.

Spre mijlocul jghiabului auriculo-mastoidian aponevroza se dedublează și cuprinde, într-o teacă, mușchiul auricular posterior.

Această teacă, solidă, inserată înainte pe cartilagiul concăi, înapoi pe periost, constituie un adevărat ligament posterior al pavilionului.

Mușchiul auricularul posterior. — Auricularul posterior, format mai întotdeauna din doi fascicoli, este un mic corp fusiform, orizontal care se inseră: înainte pe cartilajul concăi; înapoi, prin fibre tendinoase, pe schelet, la o depărtare de 2—3 cm. dela jghiahul auriculo-mastoidian.

Dacă se secționează aponevroza și mușchiul auricular posterior se găsește dedesubt, între cartilajul concăi și periost, o masă de țesut conjunctiv, bogată în fibre elastice, care umple spațiul dintre cartilajul concăi și periostul mastoidei.

Partea inferioară a apofisei mastoide este acoperită de inserțiile următorilor mușchi așezați în patru planuri:

Sterno-cleido-mastoidianul care se inseră, prin fascicoli tendinoși, pe vârful mastoidei și pe baza superioară a liniei curbe occipito-mastoidiene, creastă rugoasă întinsă dela mastoidă până la protuberanța occipitală.

Spleniul care se inseră, prin fascicoli tendinoși și fibre cărnoase, pe vârful mastoidei și pe partea inferioară a suprafeții rugoase de pe fața ei externă.

Micul complex care se inseră pe marginea inferioară, în formă de creastă, a mastoidei.

Corpul posterior al digastricului care se inseră în jghiabul de pe fața inferioară a mastoidei, în scobitura digastricului.

Artera occipitală șerpuieste înăuntrul digastricului, culcată într'un jghiab așezat la nivelul sudurii temporo-occipitale.

Periostul gros, foarte aderent la nivelul inserțiunilor musculare,

se deslipesc cu ușurință la partea superioară, pe toată regiunea așezată dedesubtul crestei supra-mastoidiene. La partea anterioară periostul de pe mastoidă se continuă cu periostul conductului auditiv. Prin mijlocirea periostului o inflamație a conductului sau a cutiei timpanului se poate propaga în regiunea mastoidiană. Dacă se deslipește periostul se vede cum, desprinse de fața lui profundă, pătrund în interiorul osului o mulțime de firișoare albe, subțiri, formate din mici vase cari străbat osul și se ramifică în mucoasa cavităților din mastoidă. Prin tecile acestor vase inflamația celulelor mastoidiene se poate propaga în afară determinând flegmonul sub-periostal.

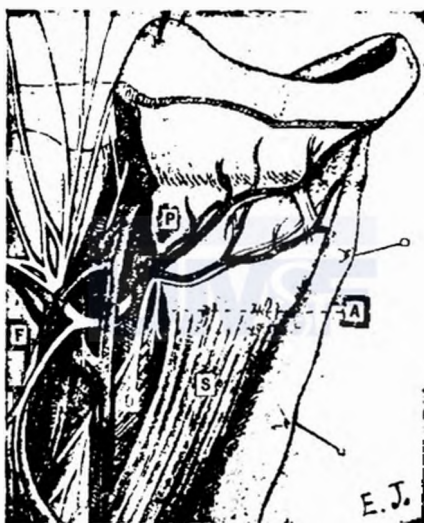


Fig. 125.

P, piazul cartilajului conductului auditiv. — A, a. auriculara post. alături se vede filamentul recurent al facialului. — D, digastricul. — F, n. facial.

Arterele, ramuri subțiri, provin din artera auriculară posterioară și din artera occipitală.

Artera auriculară posterioară naște din carotida externă, la nivelul lojii parotidiene, se îndreaptă flexuosă spre apofiza mastoidă, culcată pe pânțelele posterior al digastricului, care o desparte de artera occipitală așezată pe fața lui posterioară.

Auriculara ajunsă la nivelul conductului auditiv, înconjoară marginea mastoidei și urmează jghiabul auriculo-mastoidian, ascunsă în țesutul conjunctiv dintre concă și periost. Ramurile auricularei se

distribuiesc: unele înapoi în regiunea mastoidei, altele, flexuoase, înainte, în pavilionul urechii. Ramurile posterioare se anastomozează cu ramurile arterei occipitale, care se distribuiesc la partea postero-superioară a regiunii mastoidei.

Vinele. — În grăsimea de sub piele se găsește, mai întâi, o rețea de vine subțiri. Alte vine mai urmează și ramificațiile arterelor. Deseori, o vână destul de groasă, vizibilă uneori sub piele, se scoboară din regiunea temporală, înconjoară mastoida și se aruncă, mai jos, în vâna jugulară externă.

Vâna mastoidei. — Spre partea posterioară a regiunii mastoidei, în grosimea periostului, se găsește un canal, vâna mastoidă, în care se adună mai multe vine venite din regiunile: temporală, occipitală și mastoidiană. Această vână pătrunde în craniu, prin *orificiul mastoidei*, și se deschide în marginea posterioară a sinusului transvers. Pereții vinei mastoidei sunt foarte subțiri și aderenți de os.

Vasele limfatice. — Mai multe canale limfatice, venite din regiunea temporo-parietală, se scoboară în jghiabul auriculo-mastoidian și se aruncă în ganglionul pre-mastoidian și, mai jos, în ganglionii parotidieni și în ganglionii jugulari.

Ganglionul limfatic pre-mastoidian, cuprins în grosimea aponevrozei, este așezat călare pe marginea anterioară și pe fața externă a mastoidei, la o îngustă lărgime de deget deasupra vârfului. Acest ganglion, în deosebi mărit la sifilitici, se simte ușor lunecând pe planul osos sau chiar se vede, sub piele, când este mai dezvoltat.

Nervii. — Filamentele sensitive provin din nervul mastoidian și din accesoriul lui, ramuri ale plexului cervical superficial.

Nervul mastoidian se ridică, mai întâi dedesubtul, apoi alături de marginea posterioară a sterno-mastoidianului, cuprins în dedublarea aponevrozei. Ajuns la partea posterioară a regiunii mastoidiene se ramifică. Mai multe ramuri se îndreaptă înainte, orizontal, spre pavilionul urechii în care se termină.

Nervul accesoriu se ridică pe mijlocul feții externe a sterno-mastoidianului și se termină în partea antero-inferioară a regiunii mastoidiene.

Nervul recurent, filamentul motor al regiunii, naște din facial, imediat ce acesta a eșit din orificiul stilo-mastoidian, se îndreaptă în afară, în sus și înapoi, înconjoară mastoida și urmează adânc sghiabul auriculo-mastoidian, alături de artera auriculară posterioară. Filamentul recurent dă ramuri muschiului auricular posterior și mușchilor intrinseci ai pavilionului urechii și termină prin două filamente:

unul pentru mușchiul occipital, altul pentru auricularul superior. Ramura occipitalului, mai voluminoasă, lipită de periost, se îndreaptă înapoi și pătrunde dedesubtul mușchiului.

Planul osos. — Fața externă a mastoidei, ușor accesibilă, merită și numele de față chirurgicală, căci pe aci se execută operația trepanației, care consistă în a deschide cavitățile conținute în mastoidă. La partea superioară planul osos al regiunii este mărginit de *creasta supra-mastoidiană*, care o desparte de fosa temporală. Această creastă, care nu este decât rădăcina orizontală a arcadei zigomatice, este mai întotdeauna bine dezvoltată și ușor de pipăit.



Fig. 126. Fața externă a temporalului drept. 1. Creasta supra-mastoidiană, (rădăcina externă a arcadei zigomatice). 2. Arca supra-mastoidică, (înapoi se vede fosa supra-mastoidică). 3. Tuberculul supra-auricular. 4. Tuberculul zigomatic. 5. Foseta supra-mastoidică, ușor concavă, care corespunde concăii. — 6. Osul timpanic. — M, mușchi. — S, sinus sigmoid. — P, arteria tergoidea.

Treimea inferioară a feții externe a mastoidei este ocupată de suprafața rugoasă pe care se inseră mușchii: sterno-mastoidianul și spleriul.

Foseta concăii. — Între creasta supra-mastoidiană și linia de inserțiune musculară, spre partea anterioară, fața externă a mastoidei este scobită de o ușoară fosetă concavă care corespunde concăii pavilionului. În această parte osul este perforat de numeroase mici orificii, cari împreună formează zona *ciuruită retro-mastică*. La

acest nivel lama osoasă, mai moale, se taie ușor cu dalta. La copiii mici, osul este destul de moale ca să poată fi scobit cu lingura Volkmann, sau să fie cioplit cu vârful bisturiului. Pe unele crani de adult, la nivelul fosetei concăii, se văd și urmele sudurii petro-squamoase sub forma unei linii dințate. La copiii mici aceste două porțiuni ale temporalului sunt încă bine despărțite.

Spina și foseta supra-mastică. — La partea postero superioară a orificiului conductului auditiv, la câțiva mm. dedesubtul crestei supra-mastoidiene, se găsește un mic ghimpe osos, *spina supra-mastică a lui Hente*. Înapoia spinei există o mică depresiune, *foseta supra-mastică*, în care se deschid multe mici orificii vasculare. Uneori spina este înaltă și ascuțită, și foseta, mai adâncă, are forma unei mici pâlnii.

Dacă, cu dalta și cu ciocanul, se cioplește de pe mastoidă lama osoasă compactă, externă, se descoper, cuprinse în interiorul osului,

mai multe cavități goale, *celule mastoidiene*, cavități anexe ale urechii medii. Printre aceste cavități una singură, *antrul*, este invariabilă ca poziție, formă și rapoarte. Imprejurul antrului sunt așezate *celule mastoide* care sunt variabile ca volum, poziție, formă și număr.

Antrul. — Antru, petros ca dezvoltare, mastoidian ca sediu, este prelungirea pe care cavitatea supra-timpanică sau atică, a urechii medii, o trimite în mastoidă. Aceste două cavități, antrul și cavitatea atică, comunică printr'un orificiu, *aditus ad antrum*.

Antrul există la toate vârstele. La copilul nou născut are aproape același volum ca și la adult.

Formă, dimensiuni. — Antrul are forma unei pere, cu fundul îndreptat în jos și înapoi. Dimensiunile lui variază între 8 și 12 mm. în lungime și 5 și 7 mm. în lărgime. Uneori poate să fie ceva mai mare; foarte rareori, în apofisele mastoide compacte, antrul este mai mic ca un bob de mazăre sau, excepțional, cât un bob de grâu.

Situațiunea antrului, în raport cu cutia timpanului, se schimbă puțin cu vârsta, dar mai cu seamă cu dezvoltarea mastoidei, căci fundul antrului se scoboară mai jos și se întinde mai înapoi cu cât mastoidea este mai voluminoasă. La copilul nou născut antrul este așezat *deasupra nivelului bolții cutii timpanului*. La vârsta de 10—12 ani antrul se scoboară; el se găsește pe orizontala care trece prin spina lui Henle. La adult antrul este așezat dedesubtul bolții cutiiei timpanului cu care formează un unghiu deschis în jos și înainte.

Cavitatea antrului este mărginită de următorii pereți:

Peretele superior, prelungire a peretelui superior al cutiei timpanului, format de o lamelă osoasă subțire, bombează în cavitatea cerebrală, la partea externă a feții superioare a stâncii, alături de ridicătura canalului demi-circular superior. Prin această lamă subțire, uneori chiar perforată, o infecțiune se poate transmite meningelor sau, în timpul trepanațiunii, acest perete poate fi cu ușurință străbătut cu dalta sau chiar cu stiletul mănuit cu brutalitate.

Peretele intern al antrului corespunde fosei cerebeloase; este așezat sub nivelul cortului creerașului, în dreptul unghiului pe care-l formează sinusul transvers cu sinusul petros superior.

Peretele anterior este perforat, în treimea superioară, de orificiul *aditus ad antrum*, prin care antrul comunică cu urechia medie. În cele două treimi inferioare peretele anterior este format de zidul osos care se ridică, vertical, între cavitatea antrului și cavitatea timpanului. În grosimea acestui zid, spre marginea anterioară a mastoidei, se scoboară nervul facial, îndreptat vertical sau puțin oblic în jos și

înăuntru. Facialul ese din canalul lui osos prin orificiul *stilo-mastoidian* așezat între vârful mastoidei și rădăcina apofisei stiloide.

Peretele extern al antrului este format de toată grosimea osului până pe fața externă a mastoidei. Acest perete este constituit din lamă compactă externă și din os mai moale, scobit de numeroase celule, țesut osos pe care dalta îl taie ușor mai înainte de a deschide antrul. Pe fața externă a mastoidei, peretele extern al cavității antrului poate fi înscris într-o mică suprafață pătrată, largă de un cm. mărginită: în sus de linia orizontală, dusă prin marginea superioară a orificiului auditiv extern; înainte, de linia verticală scoborită imediat înapoia spinei supra-meatice. Limitele, posterioară și inferioară a acestei suprafețe, sunt formate de liniile duse la un cm., dedesubtul și înapoia liniilor mai sus descrise.

Grosimea peretelui extern al antrului variază cu vârsta: gros numai de câțiva mm. la copilul mic, are 8—15 mm. la adult. La copilul mic antrul poate fi deschis numai cu lingura, tăind, scobind și ridicând câteva felioare subțiri de os.

Peretele antrului sunt neregulați și perforați de orificiile prin care se deschid celulele mastoidiene.

Orificiul petro-mastoidian, sau aditus an antrum, este deschizătura prin care antrul comunică cu cavitatea atică, care nu este decât partea superioară a cutiei timpanului, cavitatea supra-timpanică. Orificiul petro-mastoidian, de formă neregulat circulară, este mărginit: în sus de aceeași lamă subțire care formează peretele superior al antrului și al cavității atice; înăuntru de relieful canalului semi-circular inferior; în jos de muchia zidului care desparte antrul de cavitatea timpanului. Pe această margine se articulează mica apofisă a nicovalei.

Celule. — Celulele sunt cavități așezate împrejurul antrului, în care unele se deschid deodreptul. După diferitele pozițiuni pe care aceste cavități le ocupă împrejurul cutiei timpanului, ele se împart în celule: solzoase, pietroase și mastoidiene.

Celulele solzoase se dezvoltă: în peretele superior al conductului auditiv, în grosimea crestei supra-mastoidiene și în marginea externă a orificiului petro-mastoidian.

Celulele pietroase, mai totdeauna mici, ocupă baza stâncii, așezate în spațiul cuprins între canalul facialului, fosa golfului vinei jugulare și sinusul transvers.

Celulele mastoidiene, cele mai numeroase și cele mai mari, sunt grupate împrejurul antrului. Dezvoltarea acestor celule este variabilă

și, din acest punct de vedere, se deosebesc trei feluri de apofize mastoide:

Tipul pneumatic, în care celulele, numeroase, foarte dezvoltate, comunică larg între ele nefiind despărțite decât prin lamele subțiri și incomplete.

Apofisa mastoidă este voluminoasă; pe o secțiune are aspectul unui burete.

În acest tip celulele mastoidiene, după locul ce ocupă, pot fi împărțite în celule anterioare și celule posterioare. Celule anterioare sunt cuprinse în peretele posterior al conductului auditiv și în vârful mastoidei. Celulele vârfului se pot prelungi până pe partea internă a fosetei muschiului digastric.

Celulele posterioare sunt împărțite în celule superioare, mijlocii și inferioare.

Tipul diploic, în care celulele mici sunt despărțite prin pereți groși, spongioși. Mastoida are un volum mijlociu.

Tipul scleros, în care celulele, foarte reduse ca număr, sunt mici; uneori pot să lipsească complet. În aceste cazuri, apofisa mastoidă, redusă de volum, este formată din țesut tare, compact ca o bucată de fildes.

Mucoasa. — Fibro-mucoasa, care acopere pereții antrului și ai diferitelor celule, este foarte subțire și se deslipește ușor.

Raporturile mastoidei. — Apofisa mastoidă este în raport: la partea anterioară cu conductul auditiv extern, atât cu porțiunea membranoasă cât și cu porțiunea osoasă; la partea externă cu pavilionul urechii și cu tegumentele; la partea inferioară cu colțul postero-superior al regiunii parotide, cu partea superioară a lojii muschilor sub-mastoidieni (sterno-mastoidianul, spleniul, micul complex, digastricul) și cu partea superioară a tecii vaselor.

Un abces al mastoidei deschis, printr'o trepanație spontană, la vârful apofisei poate să se infiltreze: fie în tecile muschilor, fie în teaca vaselor.

Fața internă a mastoidei corespunde cavității cerebrale: creierului, creierașului și sinusului transvers.

Sinusul transvers. — Acest canal venos este așezat într'un jghiab scobit, adânc, în os. Cotul pe care-l face sinusul trece foarte aproape de cavitatea antrului de care, uneori, nu este despărțit decât printr'o lamelă subțire.

La partea superioară mastoida corespunde etajului mijlociu al craniului, fosei care conține lobulul sfeno-temporal al creierului.

Mastoida conține în grosimea ei, după cum am descris, *antrul petros*, parte din canalul facialului și din canalul semi-circular extern și celulele mastoidiene.

Regiunea mastoidiană, din punctul de vedere topografic, este împărțită în trei porțiuni: auriculară, sinusală și cerebeloasă.

Porțiunea auriculară, sau anterioară, cuprinde marginea anterioară a mastoidei și puțin din fața ei externă până la linia verticală care trece la 3—4 mm. înapoia spinei supra-meatice. În această parte osul este gros, conține anexele urechii medii (antrul și celulele) și nervul facial. Antrul este așezat între 7—10 mm., adâncime, la adult.

Porțiunea sinusală, sau mijlocie, largă de un cm. corespunde porțiunii verticale și cotului superior al sinusului transvers. Pe această întindere osul, compact, este gros de 2—3 mm.: poate fi uneori foarte subțire.

Porțiunea cerebeloasă, sau posterioară, corespunde creerașului. Planul osos, ca și în porțiunea mijlocie, este compact și subțire.

DESCOPERIRI

Muschiul auricular posterior. — Se trage înainte pavilionul urechii; la mijlocul jghiabului auriculo-mastoidian se întinde o plică, transversală, care corespunde muschiului auricular posterior. În lungul acestui relief, de pe concă până pe mastoidă, se incizează pielea și aponevroza. Se disecă buzele plăgii și se desvelește în teaca lui fascicolul muscular.



Fig. 127. Desenul 1 arată locul de elecție (b) pentru trepanația antrului, care este așezat imediat înapoia spinei supra-meatice (C) și dedesubtul crestei supra-mastoidiene (a). Linia de cruci indică limita anterioară a sinusului transvers. Desenul 2 arată o mastoidă trepanată; antrul și celule mastoidiene sunt des-

Spina supra-meatică. — Ajutorul trage, cu putere, pavilionul înainte. Urmand convexitatea concăi, bisturiul îndreptat perpendicular, se incizează adânc, dintr'odată până la os, pe toată lungimea jghiabului auriculo-mastoidian. Cu răzușa se deslipește periostul de o parte și de alta. Osul apare curat; se recunoaște la partea superioară, aproape de conduct, spina și foseta supra-meatică.

Antrul petros. — Se face aceeași incizie ca și pentru descoperirea spinei. Buzele plăgii sunt bine îndepărtate, punând depărtătoare mici cu dinți. Se recunoaște spina și, înapoia ei, cu o

mică dală dreaptă se delimitează un pătrat cu laturile mai mici de un cm. Dalta, ușor lovită cu ciocanul, este îndreptată puțin înainte, paralel cu conuclul

auditiv. Se scobește în suprafața acestui pătrat o groapă adâncă de 8—12 mm., controlând cu atențiune lucrul făcut. La un moment dat, cavitatea antrului este deschisă. Cu un stilet, îndoit în cârlig, se pătrunde în cavitatea antrului și de aci, îndreptând stiletul înainte și înapoi, în cavitatea supratimpanică a urechii medii.

Celulele din vârful mastoidei. — Se face aceeași incizie, dar mai lungă, până sub vârful mastoidei.

Buzete plăgii fiind deslipite cu răzușa se ridică, cu da ta și cu ciocanul, lama compactă de pe marginea anterioară a mastoidei, până la vârf. Celulele sunt deschise. În mastoidele pneumatice o celulă voluminoasă ocupă vârful.

Sinusul transvers. — Se incizează vertical, dintr'odată până la os, la o mică lărgime de deget înapoi a jghiabului auriculo-mastoidian. Periostul este deslipit de fiecare parte. Ceva mai jos de nivelul spinei supra-meatice, cu dalta, cu ciocanul sau cu o freză. Doyen, se perforază osul, cu atenție. Peretele sinusului este descoperit sub forma unei membrane subțiri, albastre, care este incizată cu vârful histurului. Cu stiletul se explorează, în sus și în jos, sinusul.

REGIUNEA SUB-MASTOIDIANA

Regiunea sub-mastoidiană se întinde până la o bună lărgime de deget, sub vârful mastoidului.

Regiunea sub-mastoidiană se învecinează: în sus cu regiunea mastoidei; înainte cu regiunea parotidiană; înapoi cu regiunea sub-occipitală; în jos cu regiunea sterno-mastoidiană și înapoi cu partea laterală a coloanei vertebrale.

Prin palpație se recunoaște: în sus, mastoidea; dedesubt și mai adânc, apofisa transversă a atlasului.

Suprapunerea planurilor. — Dedesubtul pielii și aponevrozii se întâlnesc următoarele planuri musculare:

Tendonul, lat și subțire, a sterno-cleido-mastoidianului, îndreptat oblic în jos și înainte.

Spleniul, cărnos, îndreptat oblic în jos și înapoi.

Micul complex, lat de două degete, inserat pe creasta mastoidei, îndreptat vertical.

Corpul posterior al digastricului, inserat pe fața inferioară a mastoidei, în foseta digastrică, oblic în jos și înainte.

Nervul spinal. — Nervul spinal, abia eșit din craniu, prin partea externă a porțiunii mijlocii a orificiului rupt posterior, se împarte în două ramuri: o ramură internă și o ramură externă.

Ramura internă se alipește pneumogastricului.

Ramura externă se îndreaptă oblic, în jos, în afară și înapoi, trece pe peretele posterior al venei jugulare interne, pe dedesubtul corpului

posterior al digastricului și a arterei occipitale, înconjoară ridicătura formată de apofisa transversă a atlasului, străbate fascicolul profund al sterno-mastoidianului. De aci spinalul trece pe partea mijlocie a triunghiului supra-clavicular, pătrunde sub trapez, pe fața profundă a căruia se așează la un deget dela marginea spinală a omoplatului. Spinalul se ramifică și se termină în trapez spre unghiul inferior al omoplatului.

Artera occipitală. — Artera occipitală naște din carotida externă la nivelul unghiului maxilarului inferior, se ridică oblic în sus și înapoi, urmează fața internă a corpului posterior al digastricului, trece pe deasupra apofisei transverse a atlasului, pe care o înconjoară într'o îndoitură cu concavitatea în jos și pătrunde, sub occipital, în interstițiul care desparte digastricul de marele drept posterior al gâtului, *varietatea internă*. — În unele cazuri, artera occipitală, mai superficială, este așezată între micul complex și spleniu, *varietatea externă*. De aci artera pătrunde în regiunea sub-

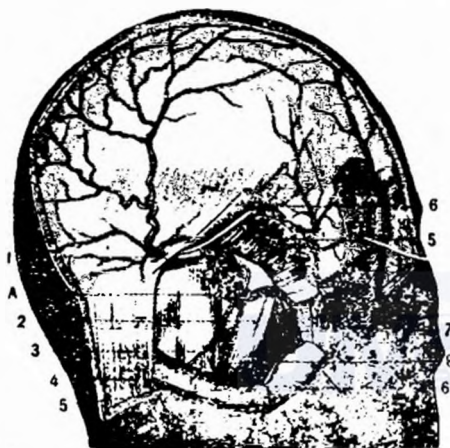

Fig. 128. Artera occipitală din partea dreaptă; } *varietatea externă*.
1, arcada trapezului. — A, a. occipitală. — 2, micul complex. — 3, marele complex. — 4, trapezul. — 5, spleniul. — 6, sterno-cleido-mastoidianul. — 7, digastricul. — 8, fascicolul cervical al spleniului.

occipitală, șerpuește pe marele complex, înconjoară marginea posterioară a spleniului, devine ascendentă și ese de sub muschiu, alături de marele nerv occipital, prin orificiul mărginit, în jos, de arcada fibroasă pe care se inseră fibrele trapezului și a sterno-mastoidianului.

Punctul de eșire al arterei se găsește la unirea treimei interne cu cele două treimi externe a distanței care desparte vârful mastoidei de protuberanța occipitală externă.

Deasupra arcadei trapezului, artera occipitală se împarte în mai multe ramuri, flexoase, cari se ramifică în partea posterioară a pielii capului.

În drumul său, dela origină pân ăla orificiul trapezului, artera occipitală prezintă două porțiuni, unite la nivelul mastoidei: o porțiune,

ascendentă, *sub-mastoidiană*, satelită digastricului și o porțiune orizontală, *sub-occipitală*.

La nivelul mastoidei artera occipitală este acoperită de 4 pături: pielea, sterno-cleido-mastoidianul, spleniul și micul complex.

Înapoia mastoidei numărul păturilor care acoper artera sunt numai trei, căci micul complex nu mai există.

DESCOPERIRI

Nervul spinal — Dedesubtul mastoidei se recunoaște, prin palpație, ridicatura apofizei transversă a atlasului. Se face o incizie pe marginea anterioară a sterno-mastoidianului, dela vârful mastoidei până în dreptul unghiului maxilar. Se taie pielea și aponevroza, se denudează marginea anterioară și fața profundă a sterno-mastoidianului, care este dat sub un depărtător. În unghiul superior al plăgii se recunoaște sub mastoidă ridicatura apofizei transversă a atlasului; pe dânsa, sub o foită aponevrotică, se găsește și se desparte nervul spinal. Nervul este urmărit: în sus, el patrunde sub digastric; în jos, străbate aternocleidomastoidianul.

Artera occipitală. — Se recunoaște vârful și marginea posterioară a mastoidei și dedesubtul ei se face o incizie, puțin oblică în sus, care începe pe vârful mastoidei și se isprăvește la trei degete înapoi. Se taie pielea, pătura subcutanată, tendonul lameliform al sterno-mastoidianului și spleniul, ale cărui fibre sunt oblic îndreptate în jos și înapoi.

Se așează depărtătoare pe buzele inciziei. În unghiul anterior al plăgii, acoperit de aponevroza, se vede micul complex. Pe marginea posterioară a acestui mușchi, cu vârful sondei se rupe aponevroza, groasă și solidă și, puțin dedesubtul occipitalului, se găsește artera occipitală, care încrucișează, în unghiul drept, marginea posterioară a micului complex. Artera este însoțită de una sau două vene, câte o dată foarte mari și cu pereții foarte subțiri. Artera și venele sunt conținute într-o teacă fibro-celuloasă rezistentă.

Uneori, artera nu trece pe dedesubtul micului complex, ci pe fața lui externă, între dânsul și spleniul. Dacă artera occipitală nu este găsită pe marginea posterioară a micului complex, ea este căutată, mai superficial, pe fața externă a acestui mușchi.

REGIUNEA GURII

Cavitatea bucală, gura, porțiunea facială a tubului digestiv, are forma unui ovoid neregulat, așezat cu marca extremitate înainte.

În gură se petrec funcțiuni importante: sfărâmarea alimentelor, amestecul lor cu saliva și primul timp al înghițirii; gura mai joacă și un rol în vorbire.

Gura, așezată dedesubtul foselor nasale și înaintea faringelui, co-

munică cu exteriorul prin *orificiul bucal*, mărginit și închis de buze. Înapoi, gura comunică cu faringele printr'o parte mai strâmtă, *gâttelejul sau istmul faringo-bucal*.

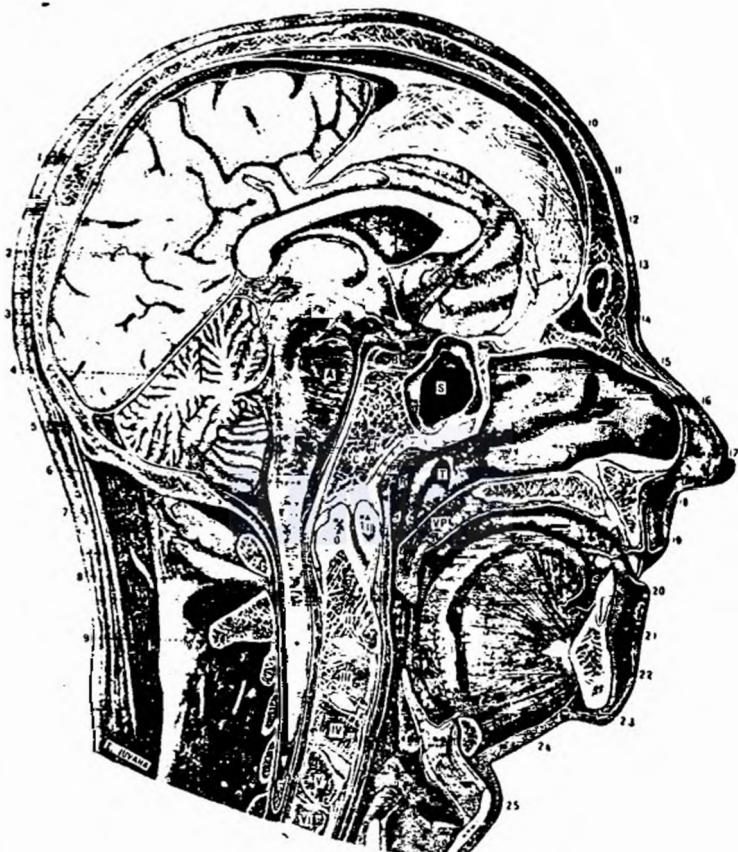


Fig. 129. Secțiune antero-posterioară mediană a capului și începutului gâtului. Se văd, înainte, suprapus: fosa nazală, cavitatea bucală, laringele.

PERETELE CRANIULUI: 1, parietalul. — 2, occipitalul. — 10, frontalul. — CERERUL: 4, cortexul creierului. — 5, presoriul. — 6, bulbul. — 7, arahnoida. — 8, duca-mater. — 9, măduva. — 11, sinusul longitudinal. — 12, corpul calos. — 13, masa creierului. — 14, sinusul frontal. FOSA NASALA: 15, cornetul superior. — 16, cornetul mijlociu. — 17, cornetul inferior. — PALATUL: 18, baza. — V.P. vârlă. — CAVITATEA BUCALĂ: 19, buza superioară. — 20, buza inferioară. — 21, limba. — 22, maxilarul inferior. — LARINGELE: 23, epiglotă. — 24, osul hioid. — 25, cartilajul tiroid.

Gâttelejul este mărginit: în sus de vâlul palatului; pe lături de plăcele palato-glose; în jos de limbă, la nivelul unirei bazei cu corpul.

Arcadele dentare fiind apropiate gura este împărțită în două cavi-
tăți: o cavitate, în formă de potcoavă, așezată în afara arcadele dentare,
vestibulul bucal și o cavitate așezată înăuntrul dinților, *gura propriu zis*.
Aceste două părți ale gurii comunică între ele, prin in-

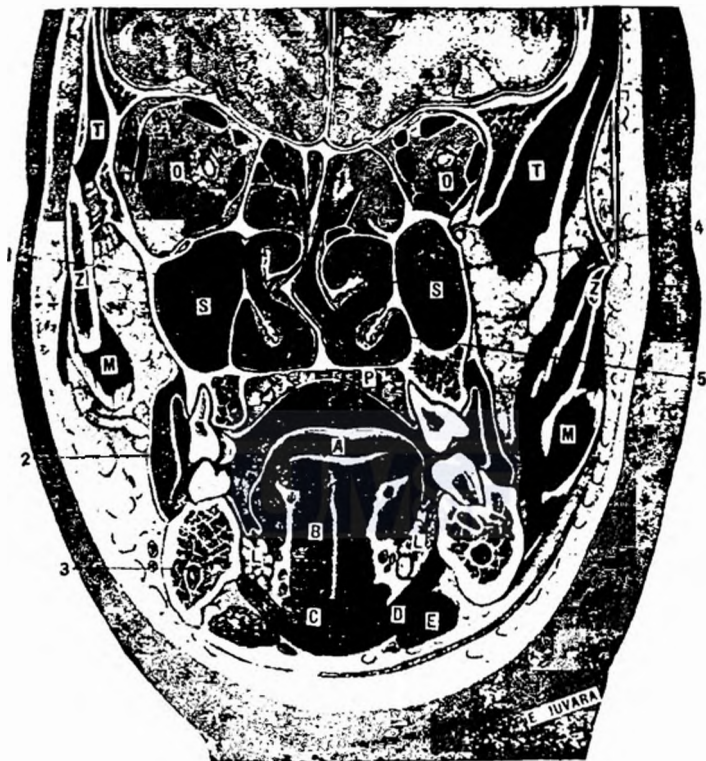

Fig. 130. Secțiune transversală verticală prin mijlocul capului.

T, in. temporal — O, orbită — S, sinusurile maxilare — M, maseter — Z, arcadele zigomatice — P, belta pa alului. A, limba, pătura musculară antero-posterioară înzemată de linguali. — B, pătura musculară mijlocie înzemată de geni-gloși. — C, geni-hioidianul. — D, milo-hioidianul. — E, digastricul. — F, căspărțitoza nasală. — 1, căspărțitoza nasală. — 2, peretele bucal, boccinatorul. — 3, maxilarul inferior. — 4, cornutul mijlociu — 5, cornutul interior.

terstițiile dintre dinți și, de fiecare parte, prin spațiul dinapoia ultimelor molare. Acest spațiu este mărginit, la partea posterioară, de marginea anterioară a maxilarului inferior, îngroșată în afară de marginea anterioară a maseterului și, înăuntru, de marginea anterioară a pterigoidianului intern.

Vestibulul este mărginit pe lături și înainte de pereți moi, mobili,

hogați în planuri musculare, pereți cari se pot întinde: *obrazul și buzele*.

Vestibulul bucal, în stare de repaus, reprezintă o cavitate virtuală. Ciura propriu zis este aproape întreagă umplută de limbă. Dimensiunile gurii sunt: $7-7\frac{1}{2}$ cm. în sensul antero-posterior; $4-4\frac{1}{2}$ cm. în sensul transversal, între cele două arcade dentare; $3-3\frac{1}{2}$ cm. în sensul vertical, între planșeu și bolta palatului.

Regiunea gurii se învecinează: în sus cu regiunea foselor nasale, cu sinusurile maxilare; înapoi, pe mijloc, cu regiunea faringelui, faringele bucal, pe lături cu regiunile amigdaliene, cu regiunile pterigomaxilare; în jos, cu planurile moi, întinse în concavitatea maxilarului, planșeul gurii, și, înapoia planșeului, cu regiunea laringelui; pe lături, și de fiecare parte, cu regiunile: parotido-maseterină, geniană, sub-orbitară. Înainte gura se învecinează cu regiunile: labială, mentonieră, sub-nasală.

Împrejurul gurii sunt așezate, făcând parte dintr'însa, următoarele regiuni, cari o împrejmuesc: înainte, regiunea labială; lateral, de fiecare parte, regiunea geniană; în sus regiunea palatină; în jos, regiunea limbii și a planșeului gurii și împrejur regiunea gingivo-dentară.

Inspekțiune. — Cavitatea bucală este ușor de inspectat prin orificiul bucal, larg deschis. Pe aci se examinează diferiții pereți cari o mărginesc. Tot prin gură se examinează și regiunile amigdaliene, faringele bucal și, cu laryngoscopul, laringele și faringele nasal.

Un număr însemnat de operațiuni se pot executa prin gură: pe limbă, pe bolta și vălul palatului, pe arcadele dentare și pe gingii sau, mai departe, pe faringe și pe laringe. Tot prin gură un număr de examene pot fi făcute, cu sonda sau cu aparate de văzut, pe esofag, pe stomac, de duoden sau pe trachee și bronchii.

PLANȘUL GURII SAU PERETELE INFERIOR

Planșeul gurii, regiune întinsă, complicată, este formată din totalitatea părților cari, cuprinse în spațiul dintre maxilarul inferior și osul hioid de o parte, între mucoasa bucală și piele pe de altă parte, închid la partea inferioară cavitatea bucală.

Planșeul bucal văzut pe o secțiune transversală, făcută pe la partea mijlocie a gurii arc, de fiecare parte, forma unui spațiu mărginit de patru laturi: în jos de piele, în sus de mucoasa bucală, în afară de ramura orizontală a maxilarului, înăuntru de o coloană musculară verticală care, întocmai ca și un perete antero-posterior, desparte par-

tea dreaptă de partea stângă a planșeului. Fiecare din aceste jumătăți este la rândul ei împărțită, de muschiul milo-hioidian oblic îndreptat în jos și înăuntru, în două loji sau compartimente: loja supero-internă, sau spațiul sub-lingual, este ocupată de glanda cu acelaș nume; loja infero-externă, spațiul sau triunghiul sub-maxilar, este umplută cu glanda sub-maxilară și cu un număr de ganglioni limfatici. Aceste două compartimente, sau regiuni ale planșeului, despărțite la partea anterioară și mijlocie, comunică la partea posterioară, inapoi a marginii libere a milo-hioidianului, unde ele se confundă într'un larg vestibul.

Planșeul gurii, afară de regiunile mai sus numite, mai cuprinde, pe partea mijlocie, o regiune superficială, triunghiul supra-hioidian sau sub-mental.

Aceste trei regiuni: triunghiul sub-mental, lojele sub-maxilare și sub-linguale, vor fi descrise à parte.

REGIUNEA TRIUNGHIULUI SUB-MENTAL.

Triunghiul sub-mental sau supra-hioidian este o mică regiune, de formă triunghiulară cu vârful în jos, așezată deasupra osului hioid. Regiunea se întinde: în lungime, între corpul osului hioid, care o mărginește în jos, și marginea inferioară a unghiului mentonier al maxilarului, care limitează în sus; în curmeziș, între marginile interne ale ventrelor anterioare a muschilor digastrici.

Triunghiul supra-hioidian se învecinează: în sus cu regiunea bărbiei; de fiecare parte cu regiunile sub-maxilare; în adâncime cu pediculul limbii și, de fiecare parte a lui, cu fosele sublinguale.

Inspecțiune.—Explorațiune.—Gâtul fiind întins triunghiul supra-hioidian este ușor convex; pe indivizii slabi se văd întinse fibrele pielosului. Dacă capul este în flexiune, pielea se indoie într'o plică, mai mult sau mai puțin groasă, care uneori atârână la indivizii slabi. La obezi grăsimea adunată într'un strat gros, uneori de mai mulți centimetri, formează dedesubtul bărbiei o pernuță, o a doua bărbie.

În triunghiul supra-hioidian pot există fistule dentare sau se pot dezvoltă tumori: lipoame, kiste-dermoide, adenite acute sau cronice, tuberculoase, sau neoplasmice în legătură cu un cancer: al buzei inferioare, al arcadei dentare, a vârfului limbii. În alte cazuri regiunea este deformată de o tumoare dezvoltată în partea profundă a planșeului: un lipom, un kist congenital, un kist salivar etc.

La palpație se simte: la partea anterioară unghiul maxilarului, bār-

bia; la partea inferioară și mai înapoi corpul osului hioid. La mijloc se pot simți, hipetrofiați, ganglionii supra-hioidieni, cari trebuiesc căutați și întotdeauna extirpați în cancerul buzei inferioare. Acești ganglioni limfatici, înecați în grăsime și așezați pe un perete moale, depresibil, pot fi greu de pipăit dacă nu se susține planul milo-hioidianului cu vârful degetului, introdus în gură.



Fig. 131. Muschii pieșoi dedesubtul maxilarului pe largimea plaușului.— Pe linia mediana fibrele lor se încrucișează.

Disecțiune. — Triunghiul supra-hioidian se studiază delimitând un lambou de piele, în formă de U, care se disecă și se răstoarnă peste osul hioid.

Suprapunerea planurilor. — Pielea, mobilă, destul de groasă, este bogată, la bărbat, în foliculi piloși, în glande sebacee și sudoripare.

Pătura grăsoasă subcutanată poate fi, în unele cazuri, foarte des-

voltată (dublu menton). În această grăsime, uneori, se poate întâlni un ganglion limfatic.

Muschii piełoși și fascia care îi acopere. — Fibrele piełoșilor nasc de pe marginea maxilarului și se îndreaptă oblice în jos, înapoi și în afară. Pe linia mediană, pe maxilar și dedesubtul lui, fibrele muschilor se încrucișează, pe o lărgime mai mult sau mai puțin întinsă. O lamă fibro-celuloasă învelește pătura musculară.

Pătura grăsoasă sub-musculară. — **Ganglionii limfatici.** — O pătură de grăsime se întinde dedesubtul planului piełoșilor. În această grăsime este așezat un grup de ganglioni limfatici, *ganglionii supra-hioidieni sau sub-mentonieri*, în număr de 2—8 dispuși, de obicei, pe două rânduri. În acești ganglioni se deschid canalele limfatice, printre cari unele, superficiale, provin din partea mijlocie a buzei inferioare, din regiunea mentonieră, din gingii și altele, profunde, din mucoasa porțiunii anterioare a planșeului gurei și din vârful limbii.

Ganglionii limfatici sunt uniți între ei, pe acelaș rând și dela rând la rând, prin mai multe canale, unele directe altele încrucișate. De fiecare parte, din ganglionii inferiori, pleacă câte un canal limfatic destul de voluminos, ondulat, care se îndreaptă în jos și în afară, pătrunde sub sterno-mastoidian, și se deschide în ganglionii jugulari mijlocii. Uneori acest canal se scoboară și mai jos, până deasupra claviculei, și se deschide în ganglionul sau în grupul de ganglioni așezat în triunghiul supra-sternal. Un al doilea canal unește ganglionii supra-hioidieni cu ganglionii sub-maxilari anteriori, sau trece sub ei, străbate loja sub-maxilară, și se deschide în ganglionii jugulari mijlocii, alături de canalele limfatice venite din ganglionii sub-maxilari.

Vasele limfatice trec: cele superficiale pe fața anterioară a maxilarului, cele profunde, pe fața lui posterioară.

În operațiunea cancerului porțiunii mijlocii a buzei inferioare, extirpațiunea ganglionilor supra hioidieni și a țesutului celulo-grăsos care-i înconjoară, *evidarea triunghiului supra-hioidian*, trebuie întotdeauna să completeze exciziunea largă a porțiunii bolnave a buzei.

Arterele sunt mici. Ramuri terminale din arterele sub-mentala și sub-linguala pătrund în regiune, prin interstițiile dintre digastrici și milo-hioidieni.

Vinele, uneori destul de voluminoase, reunite în rețea, se îndreaptă: unele înapoi sub marginea maxilarului spre vinele sub-mentale, tributare facialei; altele în jos și în afară. Din această rețea încep vinele jugulare anterioare care sunt tributare confluentului retro-clavicular.

Corpul anterior al digastricilor. — De fiecare parte regiunea este mărginită de corpul cărnos anterior al digastricului inserat, prin fibre tendinoase și musculare, pe marginea inferioară a maxilarului pe acea suprafață, ușor scobită, numită urma digastricului. Aceasta fosetă se vede pe schelet, de fiecare parte a planului median. În jos digastricul este ținut de corpul osului hioid prin ligamentul frondiform. Deseori un fascicol suplimentar, așezat pe marginea internă, se inseră în jos pe hioid, în sus pe maxilar.

Milo-hioidianul. — Partea mijlocie a mușchiului milo-hioidianul formează peretele profund al regiunii. Planul muscular, subțire, este




Fig. 132.

M, milo-hioidianul. — G, glandele submaxilare, așezate în afată digastricilor. — P, pleolul. — A, pătura de grăsime și ganglionii limfatici. — D, digastricul.

alcătuit din fibre transversale, ușor arcuite, cari se continuă dintr'o parte în cealaltă, țesându-se pe linia mediană unde constituie o intersecție aponevrotică subțire, *rațcul*. În apropierea osului hioid fibrele milo-hioidienilor, mai oblice, se inseră pe fața anterioară a corpului osului, aproape de marginea lui inferioară. Această inserțiune pe hioid se face fie prin fibre cărnoase fie, mai des, printr'o lamă fibroasă triunghiulară întărită, pe fața ei anterioară, de o expansiune trimisă de tendoanele digastricilor, *ansa inter-digastrică*.

Dacă se secționează, pe linia mediană, planul milo-hioidianului, gros numai de 1—2 mm., se deschide un interstițiu celulos, care îl

desparte de genio-hioidian. Dacă se îndepărtează buzele acestei incizii se descopere, de fiecare parte, extremitatea anterioară a glandei sub-linguale.

DESCOPERIRI

Ganglionii sub-mentali. — Gâtul este pus în extensiune mijlocie așezând, dedesubtul lui, un sul; regiunea supra-hioidiană se întinde și se prezintă de față. Pipăind regiunea se poate simți, pe linia mediană, între osul hioid și maxilar, un mic pachet, de noduli rotunzi și tari, format de ganglioni. Se incizează de la menton până pe osul hioid: pielea, grăsimea sub-cutanată, fibrele pielosului.




Fig. 133.

Se îndepărtează buzele plăgii. În pătura de grăsime întinsă între digastrici se descopere grupul ganglionar, care este disecat și ridicat, dimpreună cu grăsimea, de pe planul miho-hioidianului.

Un alt procedeu, mai chirurgical, care permite descoperirea largă a ganglionilor și extirpațiunea lor completă într'un caz de cancer al buzei, consistă în a desveli întreaga regiune tăind tegumentele sub forma unui lambou în U, cu convexitatea pe marginea maxilarului. Pielea disecată este răsturnată peste gât. Se secționează apoi, urmând marginea inciziei cutanate, într'un singur plan, grăsimea și pătura pielosilor. În urmă se disecă și extirpă tesuturile disecându-le, de pe planul muschilor digastrici și

pără ne osul hioid. la masa celulo-grăsoasă, astfel ridicată, se descoperă și se arată ganglionii.

Corpul carnos anterior al digastricului. — Gâtul fiind întins și ușor răsuat într-o parte se incizează, oblic în afară, de pe maxilar, dintr'un punct așezat la o bună lărgime de deget mai în afară planul median, până pe osul hioid se taie pielea, grăsimea și pielosul. Corpul digastricului apare în fundul plăgii.

Loja sub-maxilară.—Loja sub-linguală.

Disecțiune. — Pentru studiul acestor două regiuni, planșeul gurii trebuiește disecat în mai multe feluri.

Loja sub-maxilară este mai întâi studiată disecând-o, ca de obicei, prin peretele inferior sau cutanat, deschis printr'o lungă incizie făcută pe marginea maxilarului inferior.

O a doua preparație se face deschizând regiunea larg, rezecând în întregime ramura orizontală a maxilarului, care formează peretele



Fig. 134. Planșeul disecat pe la partea externă după ce s'a rezecat ramura orizontală a maxilarului păstrându-se creasta milo-hioidiană.

E, secțiunea buccinatorului. — M, secțiune în maseter — L, limba. — F, fuzoasa bucală. — A, glanda sub-maxilară. — C, ganglionii sub-maxilari. — D, digastricul — 1, m. milo-hioidianul. — 2, 3, și 4, v. și a. submentale și faciale.

extern al planșeului. Preparațiunea astfel obținută este din cele mai instructive, mai ales dacă cadavrul a fost întărit injectându-l cu o soluție de formol. Pe aci planșeul gurei fiind deschis ca o cutie, prin ridicarea capacului osos, se vede cum planul milo-hioidianului, desinserat de pe maxilar, împarte planșeul în două etaje: deasupra loja sub-linguală, dedesubt loja sub-maxilară, compartimente cari comunică înapoi.

O altă preparație consistă în a diseca regiunea pe la partea in-

ternă. În acest scop capul este mai întâi împărțit în două, printr'o secțiune antero-posterioară, care trece puțin alături de planul median. Partea mai voluminoasă, pe care inserțiunea pediculului limbii este păstrată, va servi pentru disecție. Limba fiind răsturnată, mucoasa planșeului întinsă este incizată, alături de pediculul limbii, pe linia după care ea se reflectează. Limba fiind apoi complect răsturnată se disecă: în afară, alături de maxilar, loja glandei sub-maxilară și loja glandei sub-linguale; înăuntrul pediculul limbii și porțiunea alăturată a peretelui faringelui.

O ultimă preparație consistă în a disecă planșeul pe la partea anteroară. În acest scop, mai întâi, se desparte și se răstoarnă, sub forma unui lambou, buza inferioară și țesuturile cari formează regiunea mentonieră; apoi se secționează, cu un fierăstrău lanț, și se rezecă porțiunea mijlocie a corpului maxilarului de pe care s'a desinserat muschii genieni: milo-hioidianul și digastricii.

REGIUNEA SAU LOJA SUB-MAXILARĂ

Regiunea sub-maxilară, fosa sau loja sub-maxilară, ocupă partea posteroară a planșeului gurii, cuprinsă între ramura orizontală a maxilarului și marele corn al osului hioid.

Loja glandei sub-maxilare se învecinează, înapoi și mai profund, cu regiunile pterigo-maxilară și parotidiană și, mai în afară și mai în jos, cu teaca marelor vase ale gâtului. De aceste regiuni fosa sub-maxilară este despărțită printr'un perete subțire, format de muschii stilieni și de aponevroza care îi învelește. Înainte loja sub-maxilară se învecinează cu triunghiul supra-hioidian, de care este despărțită prin corpul anterior al digastricului; în jos cu regiunea sub-hioidiană laterală și, în adâncime, cu pediculul limbii și cu partea inferioară a regiunii faringelui. Complect despărțit de toate aceste regiuni vecine, loja sub-maxilară comunică la partea anteroară, după cum am văzut, cu compartimentul superior al planșeului, cu loja glandei sub-linguale.

Inspecție și palpație. — Gâtul fiind întins, capul răsturnat pe spate, loja sub-maxilară se desface, peretele cutanat se întinde; acesta este plan sau ușor convex. În această atitudine, conținutul lojei nu poate fi explorat, căci aponevroza întinsă ascunde organele. În flexiunea mijlocie a capului regiunea sub-maxilară se prezintă ca un jghiab antero-posterior, puțin adânc, în care vârful degetelor poate pă-

trunde și pipăi: în afară fața internă a maxilarului inferior, înăuntru peretele porțiunii bucale a faringelui și pediculul limbii.

Marginea inferioară a maxilarului așezată în vecinătatea pielii, liberă, rotundă, se termină înapoi cu un colț, *unghiul maxilarului*, de unde începe marginea posterioară a ramurii verticale. Înăuntru și pe un plan ceva mai jos se simte *osul hioid*, care este mai bine pipăit dacă, cu degetele mâinii opuse, se împinge laringele spre partea care se explorează. Dacă se apasă, cu degetele, țesuturile pe marginea inferioară și pe fața internă a maxilarului se simt lunecând ganglionii limfatici cari, normal, sunt mici, rotunzi, mobili. În stare normală glanda sub-maxilară este moale și culcată și pe un plan mobil nu poate fi simțită. Un foarte bun mijloc pentru a explora fosa sub-maxilară consistă în a pipăi, la acest nivel, planșeul bucal între două degete: un deget introdus în gură susține mucoasa, între pedicul și marginea alveolară, celalt, al mâinii opuse, este aplicat pe piele. Procedând astfel ne dăm bine seama de grosimea planșeului, de consistența lui, de starea ganglionilor etc.

Regiunea sub-maxilară poate fi umplută și deformată: fie prin dezvoltarea unei tumori în glandă, cum ar fi o tumoare mixtă, o degenerescență kistică, etc; fie prin mărirea ganglionilor inflamati, un adeno-flegmon acut sau cronic; fie prin tuberculizarea lor sau degenerarea lor canceroasă, infectați dintr'un epitelium al feții, al comisurii buzelor, al mucoasei bucale etc. În afecțiunea numită angina lui Ludwig, planșeul gurei infiltrat, este tumefiat în totalitate.

Suprapunerea planurilor. — Pielea, mobilă, destul de groasă, întinsă sau sbârcită, este bogată la bărbat în foliculi piloși, în glande sebacee și sudoripare.

Grăsimea sub-cutanată formează la indivizii obezi, un strat unori gros de mai mulți cm. Acest strat tumefiat și infiltrat în supurațiunile sub-maxilare, poate fi gros de 3—4 lărgimi de deget.

Muschiul pielos. — Pielosul, cuprins în dedublarea unei lame celuloase, este un plan subțire format din fășii musculare oblice în jos și înapoi. Fibrele musculare nasc, cele, mai multe, de pe buza externă a marginii inferioare a maxilarului; altele se mai inseră pe fața profundă a pielii buzelor, în regiunea comisurii și în partea externă a bărbiei.

Arteriole mici și ramificațiuni nervoase străbat interstițiile pielosului și se ramifică în piele.

Filamentele nervoase provin din nervul transversal gâtului, ramură

a plexului cervical superficial, și din ramura cervicală a trunchiului cervico-facial al facialului.

Planul pielosului secționat, disecat ca un lambou dreptunghiular, este răsturnat peste maxilar. Dedesubt se întinde o pătură de țesut celulo-grosos în care se disecă: câteva arteriole, vine, nervul cervico-facial și câteva ramificațiuni ale nervului transversul gâtului. Toate



Fig. 135. Planul superficial.

A. foaia de intelig superioară a pielosului. — B, pielosul. — C, ramuri arteriale. — D, ramurile n. cervicalul transvers și a ramurii cervicale a facialului, după ce au perforat pielosul.

aceste elemente străbat, îndreptându-se spre piele, planul pielosului.

Aponevroza, porțiune din aponevroza cervicală superficială, este subțire și rezistentă; prin transparența ei se zărește glanda sub-maxilară de culoare cafenie. Aponevroza se inseră în sus pe marginea maxilarului cu care mărginește unul sau două orificii prin cari trec vasele faciale. La partea anterioară aponevroza se întinde peste digastric; înapoi se continuă cu aponevroza sterno-mastoidianului; în jos cu aponevroza sub-hioidiană.

Aponevroza, incizată pe limita inferioară a regiunii, este disecată și răsturnată, ca un lambou, peste marginea maxilarului. Dedesubt se descoperă glanda sub-maxilară care este despărțită de aponevroză printr'o pătură subțire de țesut celular întărit, pe alocuri, prin trabecule mai solide, *mici ligamente*, cari fixează glanda de pereții lojei.

Loja sub-maxilară. — Conținutul ei. — Pentru a putea studia

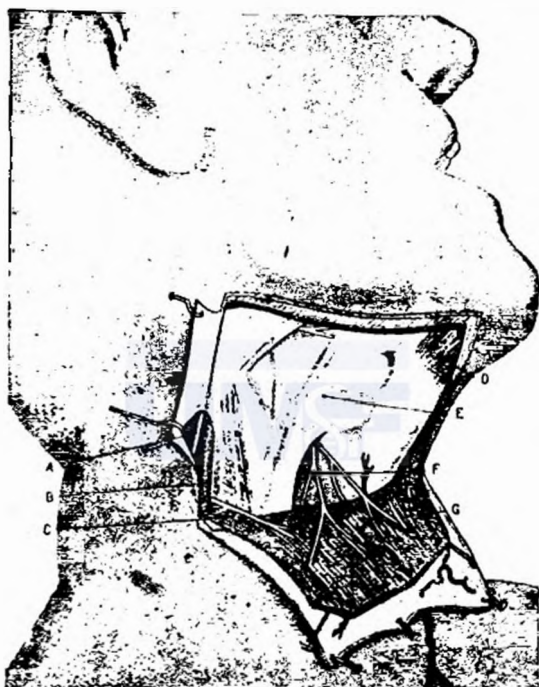

Fig. 136. Regiunea sub-maxilară disecată pe la partea inferioară și externă.
Planul aponevrozei.

A, n. preauricular. — B, jugulara externă — C, n. transversul gâtului. — D, digastricul. — E, glanda sub-maxilară, văzută prin transparența aponevrozei. — F, ramura cervicală a facialului. — G, piciorul.

loja sub-maxilară, pereții cari o limitează, ea trebuiește, mai întâi, golită de conținutul ei.

Organele conținute în loje vor fi disecate și studiate în ordinea în care ele se suprapun.

Vâna facială. — Vâna facială este cea dintâiu descoperită. Așezată pe fața externă a maxilarului, înconjoară marginea lui inferioară,

perforează aponevroza și dedesubt se scoboară oblic înapoi, așezată pe fața externă a glandei în care, uneori, își scobește un jghiab. Ajunsă în fundul lojii vâna străbate aponevroza și, dedesubtul și înapoia lojii sub-maxilare, se unește cu vâna linguală și cu vâna tiroidiană superioară constituind împreună *trunchiul tiro-linguo-facial*. (Farabeuf). Acest voluminos colector se aruncă, puțin mai jos, în jugulara internă pe care o întâlnește în unghiul ascuțit.

Ganglionii limfatici. — Ganglionii limfatici, în număr de 5—10, sunt așezați în șirag sub marginea maxilarului, în jghiabul dintre

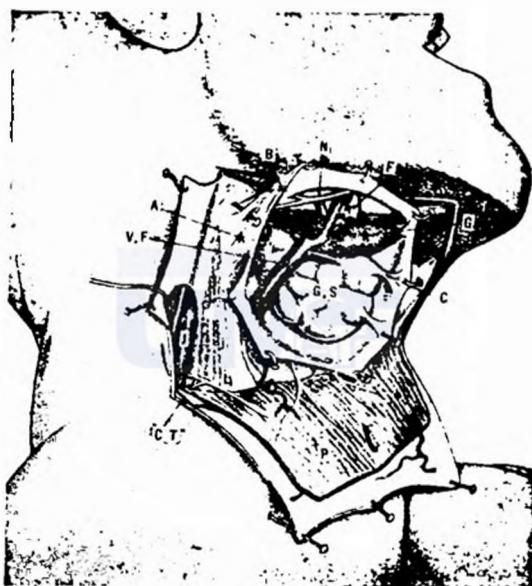

Fig. 137. Loja glandulară deschisă.

A, aponevroza superficială. — VF, v. facială. — N, filament din ramura cervico-facială a facialului. — A, a. facială. — O, ganglioni limfatici. — C, trabecule conjunctive formând ligamente între glandă și aponevroză. — G.S., glanda sub-maxilară.

maxilar și glanda sub-maxilară. Unii dintre acești ganglioni pot fi conținuți într'o dedublare a aponevrozei.

Vasele faciale împart lanțul ganglionar în două grupuri:

Grupul ganglionar posterior, așezat înapoia vinei faciale sub unghiul maxilarului, primește canale limfatice superficiale venite de la partea superioară a feței și canale limfatice profunde venite: de la arcada dentară, de la mucoasa bucală, de la marginea limbii și de la regiunea amigdalină.

Grupul ganglionar anterior, așezat înaintea arterei faciale în spațiul dintre marginea maxilarului, mio-hioidianul și corpul anterior al digastricului, primește vase limfatice superficiale venite: de la buza superioară, de la comisura buzelor, de la pielea nasului, de la pleoapa inferioară, de la obraz, de la bărbie, și vase limfatice profunde venite: de la mucoasa buzei inferioare, de la mucoasa comisurii,



Fig. 138. Loja sub-maxilară golită de conținutul ei.

1. pediculul arterei faciale.—2. pediculul venei faciale.—3. pediculul anterior format din canalul lui Warthon și câteva mici vase. În alb se vede nervul lingual care a fost păstrat.

de la mucoasa planșeului și de la arcada dentară. Ganglionul așezat alături de artera facială, *ganglionul facial*, primește un mai mare număr de vase limfatice venite din față, canale așezate alături de arteră. În unele cazuri se mai poate întâlni și un alt grup de ganglioni, așezat pe marginea inferioară a glandei sub-maxilare, alături de vâna facială.

Vasele limfatice care se aruncă în aceste grupuri ganglionare se scoboară: unele superficiale pe fața externă a maxilarului, altele pro-

funde pe fața lui internă. Fiecare ganglion poate să primească și vase profunde și vase superficiale.

Din cele descrise se vede că în ganglionii sub-maxilari se varsă limfaticele născute dintr'un întins teritoriu format aproape din întreaga față și o bună parte a mucoasei bucale, regiuni în care trebuie căutată poarta de intrare a unei infecțiuni sau o neoplazie.

Vasele limfatice aferente ale ganglionilor sub-maxilari se aruncă în grupul ganglionar jugular mijlociu așezat, la nivelul bifurcației carotidei, în unghiul format de vâna jugulară internă cu trunchiul tiro-linguo-facial. Aceste vase eferente pot fi superficiale și profunde:

Vasele superficiale se scobor alături de vâna facială.

Vasele profunde străbat loja sub-maxilară așezate împrejurul arterei faciale. Am văzut deasemenea că ganglionii sub-maxilari anteriori sunt uniți, printr'un canal, și cu ganglionii supra-hioidieni.

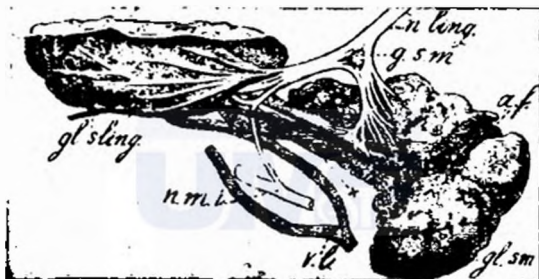

Fig. 139. Ramificațiunile trimise de nervul lingual în glanda sub-maxilară și în glanda sub-linguală.

g. SM, ganglionii sub-maxilar.— N. M. L., n. marele hipoglos.— V. L., vâna linguală.— A. F., artera facială.

Glanda sub-maxilară. — Glanda sub-maxilară este o glandă salivară voluminoasă, grea de 8—10 gr. de forma unei piramide triunghiulare cu marginile rotunjite. Glanda sub-maxilară prezintă: trei fețe, o bază, două margini și o extremitate.

Fața externă este aplicată: la partea posterioară pe muschii pterigoidianul intern care o desparte de maxilar; la partea anterioară pe fața internă a maxilarului scobită, la acest nivel, de *foseta sub-maxilară*.

Fața inferioară sau cutanată este acoperită de peretele inferior al lojei format: din piele, grăsime, muschii pielos și aponevroza. La nivelul acestui perete, glanda este ușor accesibilă.

Fața posterioară este în raport cu peretele posterior al lojei, despărțitură subțire întinsă transversal între maxilar și peretele farin-

gelui. Această față a glandei, rotundă, mai poartă și numele de tuberozitate.

Fața internă, plană, este culcată: înainte pe milo-hioidian; înapoi pe peretele faringelui; în jos se scoboară până dedesubtul osului hioid.

Marginea superioară, groasă, vecină cu mucoasa bucală, este în raport cu nervul lingual și cu artera facială, care o înconjoară și o scobește într'un jghiab adânc.

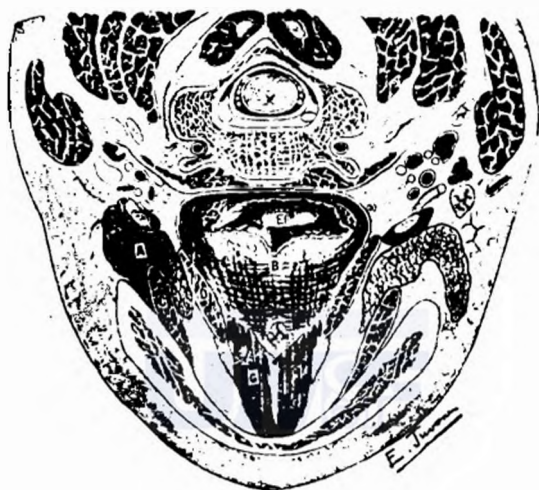

Fig. 140. Secțiune orizontală prin planșeul gurii.

A, glanda sub-maxilară; îmbrățișează înainte mușchiul milo-hioidian C. — D, digastricul. — B, porțiunea bazală a limbii. — O, gingo-glosul. — E, epiglota, văcută prin marginea ei superioară, înapoia limbii.

Marginea inferioară, convexă, se subțiază dinapoi înainte.

Extremitatea anterioară se întinde, uneori, până alături de corpul digastricului.

Prelungirea sub-linguală. — Dela partea anterioară a feții interne a glandei sub-maxilare naște o prelungire subțire, în formă de limbușoară, care pătrunde în fosa sub-linguală unde se întinde, mai mult sau mai puțin, sub marginea inferioară a glandei sub-linguale. Această prelungire a glandei sub-maxilare, lungă de 10—25 mm., este despărțită de extremitatea anterioară a glandei prin mușchiul milo-hioidian, pe marginea posterioară a căruia glanda șade călare.

Glanda sub-maxilară, formată dintr'o mulțime de lobuli prismatici, este învelită într'o capsulă fibro-celuloasă, subțire, care trimite în in-

teriorul masei glandulare, între lobuli, o mulțime de despărțituri. Între capsula glandei și pereții lojei există o pătură de țesut conjunctiv moale, grație căruia glanda poate fi ușor deslipită în cavitatea care o conține. În jumătatea anterioară a marginii inferioare a glandei există un număr de trabecule mai groase, *mici ligamente*, cari fixează glanda la acest nivel.

Canalul lui Warton. — Canalul lui Warton, conductul excretor al glandei sub-maxilare, ese din interiorul glandei pe fața internă, imediat deasupra limbuliței pe care glanda o trimite în loja sub-linguală. Deasupra și alături de această prelungire, canalul lui Warton pătrunde în loja sub-linguală, în care îl vom regăsi.

Artera facială. — Artera facială, născută din carotida externă, deasupra lingualei sau uneori dintr'un trunchiu comun cu ea, pătrunde în loja sub-maxilară prin peretele posterior, printr'un orificiu ovalar așezat adânc, în interstițiul dintre digastric și stilo-hioidian în afară și stilo-glosul înăuntru.

În loja sub-maxilară facială, așezată mai întâi pe fața externă a glandei, se îndreaptă în afară și înainte, înconjoară într'o lungă șerpuitură marginea superioară a glandei pe

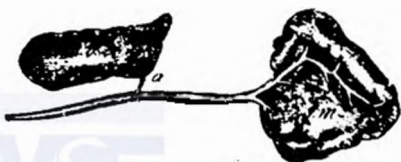

Fig. 141. Canalul lui Warton disecat în glandă

A, un mic canalcul care naște din glanda sub-linguală și se deschide în canalul lui Warton. — SL, glanda sub-linguală. — SM, glanda sub-maxilară.

care o scobește, uneori, de un șanț adânc. Ajunsă la partea externă a lojei artera înconjoară marginea maxilarului și ese din lojă. De aci faciala se ridică în față îndreptându-se, mai întâi, spre comisura buzelor. În drumul, lung de mai mulți cm., pe care artera facială îl parcurge prin loja sub-maxilară, ea dă câteva ramuri: unele mai mici, pentru glandă și, la partea anterioară a lojei, o ramură mai importantă, artera sub-mentală.

Artera sub-mentală se îndreaptă flexuoasă înainte, așezată în unghiul dintre marginea inferioară a maxilarului și milo-hioidianul. Împrejurul arterei sunt dispuși, ca boabele unui strugure, ganglionii limfatici sub-maxilari anteriori. Artera sub-mentală, distribue o mulțime de ramuri: unele, pentru față, înconjoară marginea maxilarului, îndreptându-se spre buze și bărbie; altele trec pe sub corpul digastricului în regiunea sub-mentală și o ramură, mai voluminoasă, trece prin muschiul milo-hioidian în regiunea sub-linguală. Această ramură se anastomozează în plin cu artera sub-linguală, ramură a arterei lin-

guale; în felul acesta se stabilește un cerc între linguală și facială, ambele ramuri ale carotidei externe.

Vinele. — Alături de artera sub-mentală se găsesc vine, uneori voluminoase, tributare vinei faciale. Aceste vine se anastomozează la partea anterioară cu rețeaua sub-cutanată din care naște jugulara anterioară.

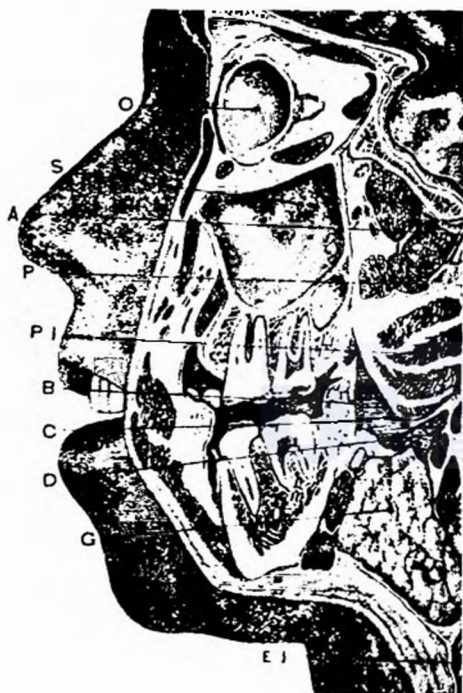

Fig. 142. Secțiune verticală, antero-posterioară, trecută la două lățimi de deget în stânga planului median.

O, ochiul. — S, sinusul maxilar. — A.N., Maxilarul inferior. — P, pterigoidianul extern. — P.I., pterigoidianul intern. — B, masa glandulară dinapoia molarilor. — C, constrictorul superior — D, mușchi mileni. — G, glanda sub-maxilară.

dianul intern și maxilar. La nivelul ultimei molar, deasupra crestei milo-hioidiene, nervul lingual este așezat pe fața internă a maxilarului, pe care-și scobește un ușor jghiab; la acest nivel nervul este despărțit de cavitatea bucală printr'un perete subțire,

Nervul milo-hioidian.

— Nervul milo-hioidian, ramură a dentarului inferior, filament subțire, se scoboară în jos și înainte, așezat mai întâi în jghiabul milo-hioidian, acoperit de inserțiunile pterigoidianului intern. Nervul, eșit de sub inserțiunile mușchului, pătrunde în fosa sub-maxilară, se scoboară pe fața internă a milo-hioidianului, se așează alături de artera sub-mentală, împarte filamente milo-hioidianului și se termină în corpul anterior al digastricului.

Nervul lingual.—Nervul lingual, ramură terminală a maxilarului inferior, îndreptat oblic în jos și înainte, gros cât un chibrit de ceară, pătrunde în fosa sub-maxilară, pe la partea postero-superioară, prin interstițiul dintre pterigoidianul intern și maxilar.

format de mucoasă și de fibrele buccinatorului. Ajuns în loja sub-maxilară, lingualul se așează pe marginea superioară a glandei, apoi se îndreaptă înainte, spre vârful limbii, descrie o lungă curbă lunecând pe fața externă, inferioară și internă a canalului lui Warton, împrejurul căruia se învârteste într'o spirală. Dede-subtul canalului lui Warton lingualul este așezat în interstițiul dintre canal și prelungirea glandei sub-maxilare dinpreună cu care pătrunde în fosa linguală, unde îl vom reîntâlni.

Ganglionul nervos sub-maxilar. — Ganglionul sub-maxilar, mică masă cenușie, stelată, este așezat pe marginea superioară a glandei sub-maxilare și atârnat, prin două rădăcini, de nervul lingual. Din ganglionul sub-maxilar se desparte o mulțime de filamente subțiri cari, anastomozate în plex, pătrund în masa glandulară. Uneori ganglionul este întreg cuprins în țesutul glandular.

În interiorul glandei sub-maxilare se găsesc și vase și ganglioni limfatici.

Fosa sub-maxilară. — După ce sau studiat organele conținute în fosă, ea este complect golită de acest conținut, disecând, legând și secționând, pe rând, diferitele pedicule cari'l fixează de pereții cavității. Înapoi și adânc se leagă artera facială; în jos și înapoi, superficial, vâna facială; în sus și în afară, pe marginea maxilarului, artera și vâna facială așezate alături. Nervul lingual nu este secționat ci, trăgând glanda, el este despărțit de glandă disecând și tăind filamentele pe cari le trimite în interiorul ei. La partea anterioară se păstrează continuitatea glandei sub-maxilare cu conținutul fosei sub-linguale.

Loja sub-maxilară, cavitate prismatică, adâncă la partea posterioară, din ce în ce mai superficială la partea anterioară, prezintă trei pereți:

Peretele inferior, sau cutanat este format din planurile care au fost disecate pentru a deschide loja: din piele, grăsimea sub-cutanată, muschiul pielos și aponevroza superficială. Limita superioară a acestui perete este marginea inferioară a maxilarului; limita inferioară este o linie curbă, un adevărat buzunar adânc și îngust, care se scoboară cu un centimetru mai jos de osul hioid.

Peretele extern este format de ramura orizontală a maxilarului, de toată suprafața care rămâne dedesubtul crestei milo-hioidiene. Această suprafață este acoperită la partea posterioară de inserțiunile pterigoidianului intern; la partea anterioară este scobită de fosa sub-maxilară.

Peretele posterior este format de muschii: digastricul, stilo-hioid-

dianul și stilo-glosul, dimpreună cu aponevroza care-i învelește și care îl cuprinde în dedublarea ei închizând și interstițiile dintre mușchi. Această aponevroză, întărită de ligamentul stilo-hioidian și

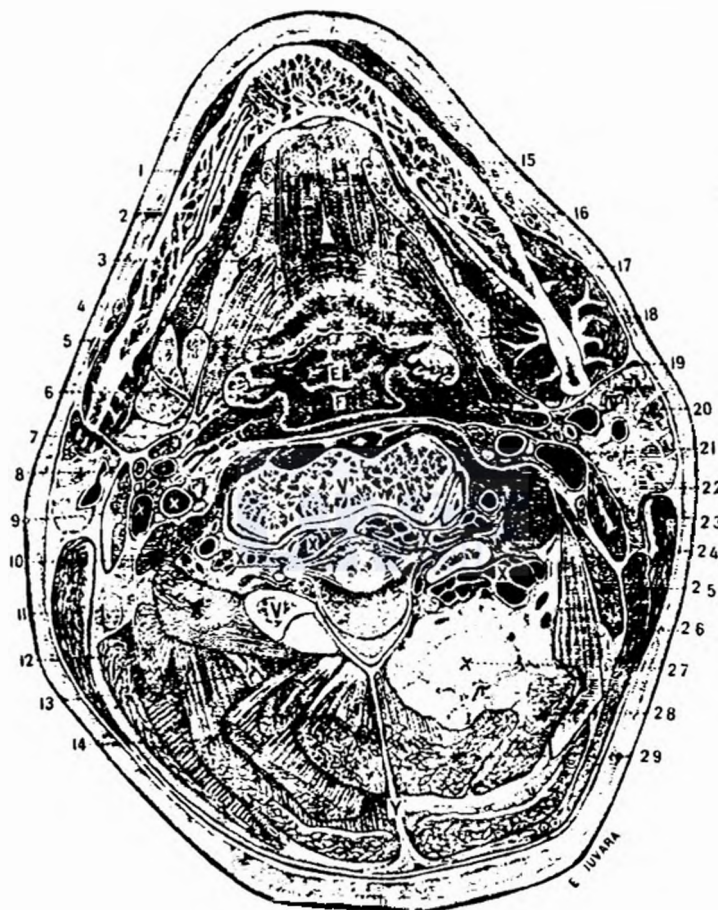


Fig. 143. Secțiunea orizontală a capului, prin partea mijlocie a porțiunii orizontale a maxilarului inferior.

1, ganglion limfatic. — 2, mito-hioidianul. — 3, canalul lui Waron. — 4, a. facială. — 5, stilo-glosul. — 6, glanda sub-maxilară. — 7, apofiza stiloidă. — 8, carotida externă și vâra ei. — 9, carotida internă și jugulară internă. — 10, m. dreptul lateral. — 11, m. marele orbic. — 12, m. dreptul tier. I. — 13, marele n. occipital. — 14, splenul. — 15, genoglosul. — 16, glanda sub-linguală. — 17, n. lingual. — 18, baza limbii. — 19, amigala. — 20, paraf. II. — 21, aponevroza stilo-faringiană. — 22, corpul superior al dig. stericului. — 23, a. occipitală. — 24, sterno-cleido-mastoidianul. — 25, micul complex. — 26, splenul. — 27, masa de grăsime de sub occipitală. — 28, marele drept posterior. — E, epiglota. — F, laringel. — X, plexurile vânoase dimprejurul vertebrelor. — V, marele ligament cervical posterior.

de ligamentul stilo-maxilar, se continuă, la partea externă, cu aponevroza cervicală superioară și se unește, la partea internă, cu aponevroza faringelui.

Peretele posterior desparte loja sub-maxilară de loja glandei parotide și de teaca vaselor gâtului din care vine, în lojă, artera facială.

Peretele superior este format de mucoasa bucală care, întinsă orizontal, se inseră: în afară pe marginea alveolară a maxilarului; înăuntru pe pediculul limbii.

Peretele intern al fosei sub-maxilare, vertical, muscular, este format: la partea posterioară de peretele lateral al faringelui; la partea anterioară, pe o porțiune mai îngustă, de pediculul limbii. Peretele intern este constituit din următorii mușchi:

Muschiul stilo-glos. — Stilo-glosul, așezat la partea superioară, întins ca o fâșie pe marginea limbii, naște de pe apofisa stiloidă și de pe ligamentul stilo-maxilar. Corpul cărnos, mai întâi liber pe lărgimea unui deget, se îndreaptă înainte și puțin înăuntru și se lipește de marginea limbii pe care se întind până la vârf. În limbă fibrele musculare se inseră treptat pe mucoasă.

Ligamentul stilo-maxilar. — Ligamentul stilo-maxilar este o arcadă fibroasă, întinsă dela apofisa stiloidă la buza internă a unghiului maxilarului.

Muschiul hioglos. — Hioglosul, lamă subțire, lată de două degete, iese din interiorul limbii pe sub marginea inferioară a stilo-glosului; fibrele lor se încrucișează și se țes. Hioglosul este format dintr'o porțiune anterioară și o porțiune posterioară.

Porțiunea anterioară, bazio-glosul, fâșie verticală îngustă dar groasă se inseră la partea inferioară pe corpul osului hioid, între fibrele genio-hioidianului care se despart în V pentru a-l cuprinde.

Porțiunea posterioară, cerato-glosul, mai lată dar mai subțire, formată din fibre din ce în ce mai oblice îndreptate în jos și înapoi, se inseră, în jos, pe buza externă a marginii inferioare a marelui corn al osului hioid. Această porțiune posterioară a hioglosului aparține topograficește peretelui lateral al faringelui; porțiunea lui anterioară aparține limbii.

Dedesubtul cerato-glosului se întinde un plan muscular subțire, format din constrictorii faringieni: de constrictorul superior și de constrictorul mijlociu.

Se taie în curmeziș planul hioglosului, se disecă și se răstoarnă cele două capete.

Muschiul constrictor mijlociu. — Constrictorul mijlociu, lamă

triunghiulară, subțire, naște: de pe marele corn al osului hioid, din unghiul dintre acest corn și micul corn; de pe marginea superioară a marelui corn și de pe extremitatea lui, îngroșată și rotunjită, ca un tubercul.

Constrictorul mijlociu mărginește cu hioglosul interstițiu în care șerpuiește artera linguală care, în această porțiune, este cuprinsă în peretele faringelui.

Muschiul constrictor superior. — Constrictorul superior, lamă musculară subțire, plexiformă, se inseră în limbă pe marginea bazei și, mai sus, pe fața internă a maxilarului.

Ligamentul stilo-hioidian. — Ligamentul stilo-hioidian, cordon subțire, format din fibre elastice, este așezat în acelaș plan cu constrictorii, pe care îi despărțește la partea inferioară. Pe ligamentul stilo-hioidian nasc un număr din fibrele constrictorilor.

Pe peretele intern al fosei sub-maxilare sunt așezate de sus în jos următoarele organe:

Tendonul digastricului, cordon gros de 3—4 mm. se îndoaie în cârlig puțin deasupra osului hioid de care este legat printr'o chingă fibroasă, *ligamentul frondiform*. O pungă seroasă, în U răsturnat, există între tendon și ligament.

Muschiul stilo-hioidian — Stilo-hioidianul mai întâi rotund, apoi scobit în jghiab, este întins pe fața anterioară a digastricului. Stilo-hioidianul naște, printr'un tendon, pe fața anterioară și externă a bazei apofisei stiloide. În jos, se împarte în doi fascicoli, cari se inseră pe osul hioid, pe aponevroză și pe ligamentul frondiform. Între acești fascicoli trece tendonul digastricului.

Nervul marele hipoglos. — Hipoglosul nervul motor al limbii, îndreptat oblic în sus și înainte, pătrunde, puțin deasupra osului hioid, sub marginea posterioară a milo-hioidianului, în pediculul limbii.

Vâna linguală. — Vâna linguală, mai întotdeauna voluminoasă și cu pereții subțiri, continuarea vinei vârfului limbii, *vâna ranină*, este așezată dedesubtul nervului hipoglos. Înăpoi vâna linguală se unește cu un grup de vine faringiene mijlocii și, împreună, se aruncă în trunchiul tiro-linguo-facial.

O foiță fibro-celuloasă subțire, așternută pe fața internă a lojii sub-maxilare, fixează organele mai sus descrise. Dedesubtul osului hioid această aponevroză se îngroașe și, împreună cu aponevroza superficială, formează fundul lojii glandulare.

Triunghiul lingual. — Trigonul lingual este spațiul triunghiular în care se leagă artera linguală. Tendonul digastricului în jos, mar-

ginea posterioară a milo-hioidianului înainte și nervul hipoglos și vâna linguală în sus, formează împreună un cadru triunghiular, care cuprinde o mică porțiune din mușchiul hioglos. În suprafața acestui triunghi, dedesubtul planului hioglosului, se găsește artera linguală, culcată într'o pătură de țesut celular. În suprafața acestui triunghi



Fig. 144. Triunghiul lingualei.

N, nieraie hipoglos. — M, milo-hioidianul. — D, corpul anterior al digastricului. — S, stilo-hioidianul care țovăluie tendonul digastricului. HG, hioglosul. — A, ligamentul fronsiform.

deschizând un interstițiu în hioglos sau incizând orizontal, pe o mică porțiune, acest mușchiu artera linguală este ușor descoperită, ca o tresă albicioasă.

REGIUNEA SAU LOJA SUB-LINGUALA

Loja sub-linguală, compartimentul antero-superior sau etajul superior al planșeului gurii, este un spațiu prismatic mărginit: înăuntru de fața externă a pediculului limbii; în sus de mucoasa bucală întinsă orizontal de pe marginea alveolară a maxilarului pe pediculul limbii. Acest perete nu este decât continuarea peretelui superior al lojii sub-maxilare.

În afară loja sub-linguală este mărginită de fața internă a maxilarului pe toată acea porțiune care, scobită și întinsă deasupra crestei milo-hioidiene, constituie *foseta sub-linguală*. În jos și în afară loja este mărginită de mușchiul milo-hioidian, care o desparte, înainte de triunghiul sub-mentonier, înapoi de partea anterioară a fosei sub-maxilare. La partea posterioară, fosa sub linguală este deschisă și comunică cu fosa sub-maxilară. Înainte, pe mijloc, fosele sub-linguale, dreaptă și stângă, sunt despărțite de pediculul limbii pe marginea superioară a căruia trece, dintr'o parte într'alta, mucoasa bucală.

Conținutul lojii. — **Glanda sub-linguală.** — Glanda sub-linguală ocupă cea mai mare parte a spațiului sub-lingual.

Glanda învelită într'o foiță fibro-celuloasă subțire, de forma și mărimea unei migdale, este lungă de 25—30 mm., înaltă de 12—15 mm. și groasă de 5—6 mm. Greutatea ei este de 7—8 gr.

Glanda sub-linguală prezintă două fețe, două margini și două extremități.

Fața infero-externă convexă, corespunde: la partea superioară fosei sub-linguale; la partea inferioară mușchiului milo-hioidian.

Fața internă, plană, este rezemată pe pediculul limbii, de care este despărțită prin interstițiul în care se găsește: canalul lui Warton, nervul și vâna linguală și, mai jos, terminațiunea marelui hipoglos.

Marginea inferioară, subțire, convexă, este așezată în unghiul mărginit: de o parte, de milo-hioidian și geno-hioidian, de alta, de genio-glos.

Marginea superioară, dreaptă, acoperită de mucoasa bucală cu care aderă intim, ridică mucoasa și formează pe planșeul gurei o creastă.

Papila ombilicată. — Această creastă începe alături de frâul limbii printr'o mică ridicătură rotundă, papila ombilicată, în vârful căreia, într'o mică depresiune, se deschide orificiul canalului lui Warton. Înapoia papilei, creasta linguală este formată dintr'un șir de mici ridicături, în vârful cărora se deschid canalele excretorii ale glandei sub-linguale.

O membrană celuloasă foarte subțire, *capsula*, acopere glanda sub-linguală. Glanda poate fi descompusă, printr'o disecțiune atentivă, într'o masă anterioară mai voluminoasă, lobul anterior, și într'un număr de lobi, posteriori, mai mici, în forma unor mici piramide verticale așezate una după alta. Acești lobi sunt despărțiți prin foițe mai groase cari nasc din capsulă. Fiecare lob are în mijlocul lui câte un mic canal excretor care se deschide, în gură, printr'un mic orificiu așezat în vârful unuia din tuberculii cari constituiesc creasta linguală.

Canalul lui Rivinus. — Canalul excretor al lobului anterior al glandei linguale, mai voluminos, poartă numele de canalul lui Rivinus sau canalul lui Bartolin. Acest conduct, oblic îndreptat în sus și înainte, se alipește de canalul lui Warton și se deschide fie în extremitatea

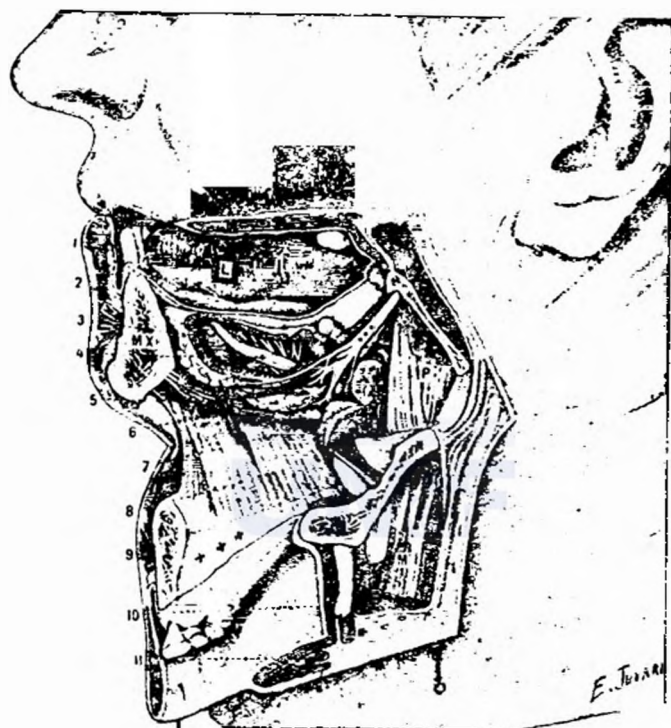


Fig. 145. Planșeul gurii deschis în afară prin secțiunea și scoborârea ramurii orizontale a maxilarului inferior împreună cu o parte din peretele gurii. O fereastră a fost deschisă în glanda sub-linguală.

L, marginea limbii. — 1, secțiunea mucoasei plîngeului. — 2, genio-glosul. — 3, glanda sub-linguală. — 4, canalul lui Warton. Pe partea lui internă se văd ramurile nervului lingual însemnat cu trei puncte. — 5, genio-hioidianul. — 6, limbulița glandei sub-maxilare. — 7, glanda sub-maxilară. — 8, mio-hioidianul. — 9, vasele și n. mio-hioidian. — 10, buccinatorul. — 11, secțiunea arterii faciale. — M, maseterul. — P, pterigoidianul intern. Cele trei cruci înscămă, pe lăta internă a maxilarului, fosa glandei linguale.

tatea acestui canal, fie de-a dreapta în papila ombilicată, fie alături de orificiul canalului lui Warton.

Foarte deseori creasta glandei sub-linguale se prelungește înapoi printr'un șir de lobuli, mai mult sau mai puțin bine despărțiți între

ei, până pe glanda *retro-molară* așezată, la partea cea mai posterioară a planșeului, în dreptul ultimei molare.

Prelungirea glandei sub-maxilare. — Această prelungire, variabil dezvoltată, se întinde, după cum am mai descris, dedesubtul marginii inferioare a glandei sub-linguale. Uneori prelungirea glandei sub-maxilare este foarte lungă, și ajunge până în unghiul anterior al lojii sub-linguale. Extremitatea anterioară a acestei prelungiri este unită cu marginea inferioară a glandei sub-linguale prin mici trabecule conjunctive, prin vase și prin nervi.

Canalul lui Warton, conduct albicios, fusiform, lățit transversal, cu pereții subțiri, ese din interiorul glandei sub-maxilare deasupra rădăcinii prelungirii (limbuliții) acestei glande. De aci canalul se îndreaptă, puțin oblic în sus și înainte, spre frâul limbii, alături de care se deschide, în vârful papilei ombilicate. În acest traect, lung de 35—40 mm., canalul lui Warton este așezat în interstițiul dintre glanda sub-linguală și pediculul limbii, la câțiva mm. dedesubtul mucoasei planșeului. Dacă mucoasa este incizată, imediat înăuntrul glandei sub-linguale, canalul lui Warton este cu ușurință găsit, sub forma unui cordon albicios, moale.

Nervul lingual. — Lingualul sensibil și sensorial, ramură a nervului maxilar inferior, pătrunde în fosa sub-linguală, înconjoară din afară înăuntru și de jos în sus canalul lui Warton. În interstițiul dintre glanda sub-linguală și prelungirea glandei sub-maxilare, nervul dă o ramură importantă pentru glanda sub-linguală. De aci lingualul se așează în interstițiul dintre pediculul limbii și glandă linguală și se îndreaptă spre vârful limbii, în care se termină. Lingualul se împarte într'un mare număr de filamente care, așezate într'o grăsimă moale, pătrund în interiorul limbii și se termină în mucoasă. Între lingual și marele hipoglos există mai multe anastomoze în formă de arcadă.

Marele hipoglos. — Nervul hipoglos așezat, după cum am văzut, pe peretele intern al fosei sub-maxilare, înconjoară marginea anterioară a hipoglosului, pătrunde în partea inferioară a fosei sub-linguale și se împarte într'un buchet de ramuri cari pătrund în interiorul limbii, printre interstițiile genio-glosului.

Artera linguală. — Linguala, așezată mai întâi în peretele faringelui, în interstițiul dintre constrictorul inferior și hipoglosul, aparține numai prin porțiunea ei mijlocie fosei sub-linguale și prin terminațiunea ei vârfului limbii. În fosa sub-linguală artera linguală, flexuoasă, este așezată pe peretele intern, cuprinsă în interstițiul

dintre muschii genio-glosul și lingualul inferior. Artera trimite o mulțime de ramuri flexuoase, cari se despart ca dinții unui pieptene și pătrund în interiorul limbii, și o ramură mai importantă, artera sub-linguală.

Artera sub-linguală. — Sub-linguala flexuoasă, înconjoară marginea hio-glosului, se îndreaptă în afară, trece pe sub marginea inferioară glandei sub-linguale, străbate milo-hioidianul și ajunge în partea anterioară a fosei sub-maxilare; aci se anastomozează cu sub-




Fig. 146. Planșeul gurii disecat pe la partea anterioară, după ce s'a rezecat o bună parte din maxilarul inferior.

1, Secțiune în maxilar. — 2, glandă zetro-molară. — 3, n. lingual. — 4, pterigoidianul intern. — 5, limbulița glandei sub-maxilare. — 6, artera facială. — 7, vâna facială. — 8, trăsul limbii. — 9, papila ombilicată cu orificiul canalului lui Warthon. — 10, glanda sub-linguală. — 11, genio-glosii. — 12, genio-hioidieni. — 13, milo-hioidianul. — 14, gangliuni limfatici sub-mentali. — 15, digestricul.

mentala, ramură a facialei. În drum, sub-linguala împarte numeroase ramificațiuni: pentru glandă, pentru mucoasa bucală și pentru maxilarul inferior.

Limfaticile. — Numeroase vase limfaticе, născute: din marginea alveolară, din mucoasa planșeului, din vârful și marginea limbii, străbat loja sub-linguală și se aruncă în ganglionii sub-maxilari.

Toate organele mai sus descrise, conținute în loja sub-linguală, sunt cuprinse într'un țesut conjunctiv, delicat, care se continuă cu acel din fosa sub-maxilară. Acest țesut se poate infecta printr'o

poartă deschisă în mucoasa bucală, infecțiune care, întotdeauna foarte gravă, poartă numele de *angina lui Ludwig*.

Căile de acces.

În planșeul gurii se poate pătrunde pe următoarele căi:

Pe la partea inferioară, secționând peretele cutanat, între marginea inferioară a maxilarului și osul hioid. Pe aci: se poate deschide o colecțiune purulentă, un adeno-flegmon; se pot extirpa ganglionii tuberculoși; se poate extirpa glanda sub-maxilară sau se poate goli întreg planșeul, *evidarea sub-maxilară*, în infecțiunile cancerose.

Pe la partea superioară, prin gură, incizând mucoasa planșeului: fie între glanda sub-linguală și maxilar; fie între glanda sub-linguală și maxilar; fie între glanda sub-linguală și pediculul limbii, pentru a opera, de ex. pe canalul lui Warton.

Pe la partea anterioară, trecând prin triunghiul sub-mental. Inciziunea poate fi făcută: fie pe linia mediană; fie mai în afară, pe marginea anterioară a digastricului care, când avem nevoie de o intrare mai largă, poate fi desinserat de pe maxilar.

Secționând maxilarul inferior: fie pe linia mediană, fie la unirea ramurii orizontale cu ramura verticală. Secțiunea maxilarului deschide o foarte largă cale către planșeu.

DESCOPERIRI

Glanda sub-maxilară. — Capul este așezat în extensie și rotație; peretele inferior al planșeului trebuia să se prezinte, pe câte se poate, de față și să fie potrivit întins. Pe divizii slabi glanda se conturează ușor, proeminentă, dedesubtul marginii maxilarului. Prin palpație, se recunoaște, în sus, marginea inferioară a maxilarului, în jos, osul hioid, care este împins din partea opusă, de ajutor. La egală distanță între aceste două limite osoase, marginea maxilarului și osul hioid, se face o incizie lungă de 5—6 cm. care începe la o lărgime de police dela linia mediană și se termină la o lărgime de deget înaintea marginii sterno-mastoidianului. Se taie pielea, o pătură de grăsime, mai mult sau mai puțin groasă, pielosul și aponevroza. Se descoperă glanda care, deslipită cu vârful sondei, este soasă din lojă. La partea anterioară se vede cum glanda este despăcată de un șant adânc, în care pătrunde marginea mio-hioidianului: Trăgând, cu o pensă sau cu depărtătorul lui Farabeuf, glanda cât mai în afară, se disecă dedesubtul mio-hioidianului prelungirea, limbulița, pe care ea o trimite în loja sub-linguală. Glanda este apoi extirpată din loja ei secționând, pe rând, diferite pedicule, cari o țin de pereții lojii.

Vâna facială, poate fi descoperită prin aceeași incizie. Căutând pe partea posterioară a feții externe a glandei, în țesutul celular care o desparte de apone-

vroza, vâna este ușor descoperită. La partea inferioară a lojii se vede cum ea pătrunde într-o dedublare a aponevrozii.

Un alt procedeu consistă în a face o incizie, oblică, de pe marginea inferioară a maxilarului spre partea posterioară a cornului osului hioid. Pe maxilar incizia începe dintr'un punct așezat la unirea treimii posterioare cu treimea mijlocie. Vâna este găsită în mijlocul plăgii, pe fața externă a glandei.

Ganglionii limfatici sub-maxilari. — Se recunoaște marginea inferioară a maxilarului și, la câțiva mm., dedesubt și paralel, începând de sub unghiul maxilarului se face o incizie, lungă de 3—4 lărgimi de deget. Se deschide loja sub-maxilară, se îndepărtează buzele plăgii; se descopere lanțul de ganglioni întins sub marginea și fața internă a maxilarului. Ganglionul așezat alături de artera facială și ganglionul așezat sub unghiul maxilarului sunt mai voluminoși.

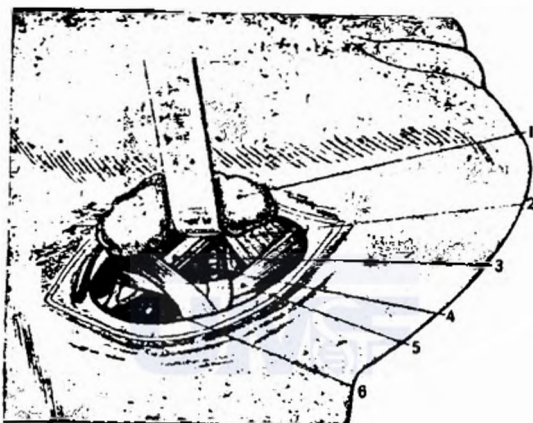


Fig. 147. Descoperirea arterei linguale în triunghiul ei.

1, glanda sub-maxilară. — 2, milo-hioidianul. — 3, nervul marele hipo-glos. — 4, artera linguală. — 5, tendonul digastricului. — 6, milo-ticiclanul.

Nervul milo-hioidian. — Se deschide larg planșel sub marginea inferioară a maxilarului. Buzele plăgii fiind bine îndepărtate, disecând, îndepărtând ganglioni, nervul este descoperit, așezat pe fața externă a mușchiului milo-hioidian, însoțit de vasele sub-mentale. Nervul este urmărit până în corpul anterior al digastricului.

Artera linguală. — Regiunea sub-maxilară este bine expusă, așezând capul în extensiune și rotație. gâtul potrivit întins pe un sul trecut dedesubt. — Ajutorul ține capul în această poziție. Se recunoaște osul hioid pe care ajutorul îl împinge din partea opusă. La o mică lărgime de deget deasupra osului hioid se face o incizie, dreaptă sau ușor curbă, lungă de 4—5 cm.; incizia începe puțin înaintea marginii sterno-mastoidianului. Se taie: pielea, pielosul și aponevroza păzind, la partea posterioară, vâna facială. Glanda sub-maxilară descoperită, deslipită cu sonda de pereții lojei, este scoasă peste marginea maxilarului și ținută, ridicată, cu un depărtător Farabeuf. Fundul plăgii este cons-

tituit de peretele intern al fosii sub-maxilare; pe dânsul se recunoaște tendonul siferos al digastricului, îmbrățișat de corpul subțire al stilo-hioidianului.

Deasupra digastricului se vede: *înainte*, marginea posterioară a milo-hioidianului; *în sus*, nervul marele hipoglos și vâna linguală, marginile triunghiului arterei linguale. *Fundul* triunghiului este format de fibrele verticale ale hioglosului. În mijlocul triunghiului, cu vârful sondei canelate, se deschide unul din interstițiile hioglosului. Dedesubtul muschiului, într'o pătură de țesut celulos care în acest loc îl desparte de genioglos, se găsește artera linguală ca o subțire *tresă albicioasă*, îndreptată oblic în sus și înainte. Artera este ușor despărțită cu vârful sondei și ridicată cu un arc curb. Artera linguală nu trebuie confundată cu ligamentul stilo-hioidian, cordonaș albicios, îndreptat tocmai în sensul opus direcțiunii arterei, adică în jos și înainte.

Artera linguală mai poate fi descoperită și mai înapoi, mai aproape de originea ei, în unghiul mărginit de tendonul digastricului și de marele corn al osului hioid. În suprafața acestui unghi, lipit de planul hioglosului, se găsește nervul marele hipoglos. Nervul fiind ușor împins în sus, dedesubtul lui se prinde, cu pensa, fibrele hioglosului care sunt ridicate, ca o plică, și tăiate orizontal pe un cm. Dedesubtul muschiului, într'o pătură celuloasă, se păsește artera linguală culcată, pe fibrele constrictorului mijlociu, aproape de marginea superioară a osului hioid sau chiar pe dânsul. Legând artera linguală în acest punct se intercepțează și *ramura bazală a limbii* care naște, ceva mai înainte, înapoi micului corn.

Descoperirea arterei linguale este o operațiune delicată, dar ușoară dacă se lucrează, cu atenție și precizie, observând bine punctele de reper; altfel, artera rămâne rătăcită între planurile musculare, sau peretele faringelui poate fi perforat.

Nervul marele hipoglos. — Descoperirea acestui nerv, operațiune ușoară, se face incizând la fel ca și pentru găsirea arterei linguale. Am văzut că hipoglosul ocupă marginea superioară a triunghiului care cuprinde artera. Glanda sub-maxilară fiind deslipită și ținută ridicată cu un depărtător, se descoperă tendonul digastricului, pe care nervul marele hipoglos îl încrucișează în X. Nervul poate fi arătat: fie înainte, deasupra tendonului digastricului; fie înapoi, dedesubtul lui. La partea anterioară hipoglosul este urmărit dedesubtul milo-hioidianului, care este incizat. Hipoglosul trănite un filament subțire pentru hio-tiroidianul.

Nervul lingual. — Fosa sub-maxilară este deschisă printr'o incizie, făcută pe marginea inferioară a maxilarului. Glanda este deslipită de sus în jos, scoasă din lojă, trasă în jos peste osul hioid. Pe marginea superioară a glandei se recunoaște nervul lingual, ca un cordon alb, care se întinde când se trage de glandă.

Ganglionul sub-maxilar. — Ganglionul nervos este descoperit pe marginea glandei. dedesubtul nervului sub-lingual de care ține prin două rădăcini. Ganglionul poate fi cuprins în masa glandei.

Artera facială este descoperită pe marginea superioară a glandei în care își sapă un jghiab adânc.

Glanda linguală. — Gâtul este așezat întins și în rotație trecând dedesubt un curmeziș. Se recunoaște marginea maxilarului și, în lungul ei, pe cele două treimi anterioare, până pe planul median, se incizează: pielea, pielusul, apone-

vroza și se desinserează corpul digastricului. Cu o sondă canelată, disecând buza inferioară a plăgii, se descoperă, pe toată lungimea, fața externă a milo-hioidianului. Se incizează acest muschiu. Dedesubt se descoperă glanda linguală care, prinsă cu pensa, este despărțită de pereții lojii și scoasă, cât mai mult, între buzele plăgi.

Glanda sub-linguală mai poate fi descoperită și prin triunghiul sub-mental. Gâtul este așezat întins pe un sul; capul, căzut pe spate, privește înainte. Regiunea sub-mentală fiind astfel bine expusă și potrivit întinsă se recunoaște, prin palpație, corpul osului hioid. Se face o incizie, ușor oblică înăuntru, întinsă dela corpul osului hioid până pe mijlocul unghiului maxilarului. Se incizează tegumentele și pielosul și se descoperă marginea internă a corpului digastricului. În lungul acestei margini se incizează fibrele milo-hioidianului. Se deschide, cu sonda, interstițiul dintre milo-hioidian, genio-hioidian și genio-glos, se trage buza externă a plăgii cu un depărtător, și se descoperă extremitatea anterioară a glandei sub-linguale. Glanda este destipită de pereții lojii cu sonda canelată și trasă, cu o pensă, afară.

Canalul lui Warton. — Se face aceeași incizie, cași mai sus. Se așează depărtătoare care despart bine, în afară și înăuntru, pereții lojii sub-linguale. Cu o sondă canelată se deschide, adânc, interstițiul dintre glanda sub-linguală și genio-glosul. În fundul acestui interstițiu, aproape de mucoasa bucală, se descoperă canalul lui Warton, sub forma unui cordon moale, albicios, cu pereții subțiri. Canalul lui Warton nu trebuie confundat cu nervul lingual.

Canalul lui Warton poate fi descoperit și prin cavitatea bucală. Gura fiind larg deschisă, limba este prinsă, cu o pensă, și trasă în sus și în afară. Pe planșeul gurii mucoasa este incizată imediat înăuntrul *crestei sub-linguale*. Disecând și căutând, la câțiva mm., sub mucoasă și alături de glanda sub-linguală, se recunoaște canalul lui Warton, care este prins cu un ac curb.

LIMBA

Limba, organ musculo-membranos, conținută în gură cuprinsă în concavitatea maxilarului inferior, are forma unei piramide triunghiulare, cu vârful înainte.

Limba, topografic, este formată din două porțiuni: o porțiune profundă, *rădăcina sau pediculul limbii*, și o porțiune superficială, *limba propriu zisă*, așezată în cavitatea bucală și pe peretele anterior al faringelui.

Inspecțiune. — Explorațiune. — Inspecțiunea și explorațiunea limbii se fac în mod deosebit, pentru porțiunea bucală sau pentru bază.

Porțiunea bucală este cu ușurință inspectată sau explorată direct. Gura fiind larg deschisă, limba scoasă sau trasă afară, se examinează fața ei superioară; limba este răsturnată înapoi pentru a descoperi fața ei inferioară și este deviată, pe lături, pentru ai exa-

mină marginile. În felul acesta limba bucală poate fi văzută și pipăită pe toate părțile; poate fi chiar explorată între două degete.

Nu cu aceeaș ușurință poate fi examinată baza limbii.

Limba fiind bine scoasă din gură baza ei este inspectată, indirect, cu ajutorul oglinzii laringoscopice. Baza limbii poate fi însă explorată și cu vârful degetului introdus în gură și îndoit în cârlig, după ce mai întâi s'a amorțit istmul gâtului cu o soluție anestezică. În felul acesta se poate simți o indurațiune, recunoaște o ulcerăție și ne putem da seama de întinderea lor.

Rădăcina limbii. — Rădăcina limbei, constituită din partea inițială a mușchilor extrinseci, este cuprinsă în grosimea planșeului gurii unde formează, pe mijloc, o coloană verticală, ca un perete, care desparte cele două jumătăți ale planșeului. Rădăcina limbii se inseră: la partea anterioară pe apofizele geni ale maxilarului inferior; la partea postero-inferioară, pe mijloc, pe corpul și pe coarnele osului hioid; pe părțile laterale pe pereții faringelui. Prin inserțiunile pe cari limba le are pe apofizele geni, în concavitatea maxilarului, ea este ca atârnată de maxilar și oprită să se răstoarne înapoi peste orificiul faringelui. În rezecțiunea parțială a maxilarului inferior să ține seamă de această inserțiune; secțiunea osoasă trebuie să treacă în afara apofizelor geni, cari sunt păstrate cu inserțiunile pediculului limbii.

Partea liberă a limbii. — Partea liberă a limbei este împărțită, din punct de vedere topografic, în două porțiuni:

O porțiune *bucală*, corpul limbii, întinsă orizontal pe planșeul gurii, de care ține pe mijloc, și o porțiune *faringiană*, baza limbii, așezată vertical în peretele faringelui pe care contribuie să-l formeze în bună parte. Aceste două segmente, unite în unghiu drept, sunt despărțite printr'o figură în formă de V deschis înainte, *V-ul lingual*, format prin așezarea papilelor calciforme pe unghiul rotunzit care le desparte.

Acest unghiu, la partea inferioară, dimpreună cu stâlpii anteriori ai palatului, de fiecare parte, și cu vâlul palatului, în sus, mărginesc un orificiu, *orificiul bucal posterior sau istmul faringo-bucal, gâttelejul*, prin care gura comunică cu faringele.

Aceste două segmente ale limbii se deosebesc atât din punct de vedere anatomic, cât și patologic, cât și a căilor chirurgicale prin care fiecare porțiune poate să fie mai ușor accesibilă, în diversele operațiuni.

Porțiunea bucală. — Porțiunea bucală a limbii este segmentul

așezat înaintea V-ului lingual. Această porțiune, întinsă orizontal, se desprinde de pe mijlocul feții superioare a planșeului gurii de care este unită printr'o parte mai îngustă, începutul pediculului. Lățită de jos în sus, mai largă spre partea posterioară, de consistența moală, prezintă două fețe, două margini și un vârf.

Fața superioară, dorsală sau palatină, convexă, în apropierea marginilor, este scobită pe mijloc de un ușor jghiab antero-posterior.

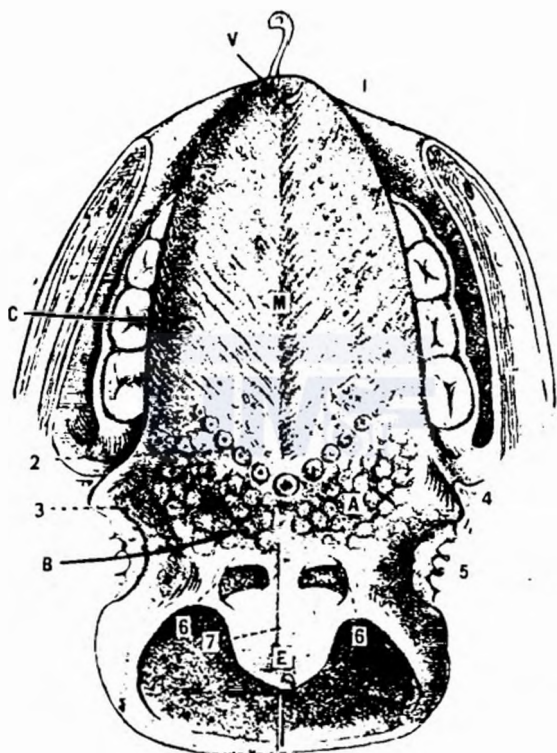


Fig. 148. Fața superioară a limbii; prinsă de vârf cu un cârlig și întinsă.
V, vârful.—C, corpul.—B, baza.—M, jghiabul median.—A, amigdala linguală.—E, epiglota.—1, buza tola-
rioară.—2, șirul papilelor caliciforme.—3, foramen caecum.—4, plica pilato-glossă.—5, amigdala.—6, plicete
glosso-epiglottice laterale.—7, plica glosso-epiglottică mediană.

Mucoasa care o acopere este de culoare roșie închisă, catifelată, pre-
surată de un foarte mare număr de *papile*. Acestea sunt dispuse în
linii ondulate, oblice înapoi și înăuntru, care se unesc în unghiu, pe
planul median, ca barbele unei pene.

Papilele. — Papilele sunt de două feluri: unele subțiri, *papilele filiforme*; altele cu un cap rotund ca niște mici ciuperci, *papilele Jongiforme*. Acestea din urmă, mai rare, sunt împrăștiate printre papilele filiforme. V-ul lingual format din papile calciforme mărginește înapoi câmpul mucoasei dorsale.

Papilele calciforme. — Papilele calciforme, în număr de 11—14, sunt înșirate pe două linii care se unesc într'un V, deschis înainte; Extremitățile brațelor V-ului nu se întind până chiar pe marginile limbei. Papilele se micșorează treptat spre extremitățile V-ului.

Papilele calciforme, calicicole, sau gustative, voluminoase, sunt formate dintr'o parte centrală, cilindrică, înconjurată de un brâu circular subțire despărțit, de partea mijlocie, printr'un jghiab adânc și îngust în pereții căruia sunt așezați *corpusculii gustativi*.

Papila așezată în vârful V-ului lingual este mai voluminoasă: mai întotdeauna, în mijlocul ei, se găsește o depresiune, mai mult sau mai puțin adâncă, *coecul*; papila poartă numele de *foramen coecum*. Uneori această fosetă poate fi așezată imediat înapoia acestei papile. Această fosetă, urmele unei stări embrionare, reprezintă invaginațiunea din care s'a dezvoltat *canalul lingual* sau tiroglossic al lui Hiss. Din porțiunea terminală a acestui canal se dezvoltă lobul mijlociu al corpului tiroid; porțiunea lui inițială formează *coecul* din vârful V-ului lingual. Restul canalului lingual, în mod normal, dispăre; uneori poate să persiste pe o porțiune mai mul sau mai puțin lungă, sub numele de *canalul lui Boghdalek*. Din resturile acestui canal se dezvoltă, în baza limbii, kistele mucoide congenitale.

Fața inferioară a limbii, liberă la partea anterioară, se continuă pe mijloc cu rădăcina limbii. Dacă limba este trasă și răsturnată înapoi, pe fața inferioară, pe mijloc, se vede un ușor jghiab antero-posterior. Spre partea posterioară a acestui jghiab, acolo unde mucoasa de pe limbă se continuă cu mucoasa de pe planșeu, se ridică o plică în formă de seceră, *frâul*, care se întinde prin cornul lui anterior până în concavitatea maxilarului. Pe limbă, de fiecare parte a frâului, se vede, prin transparența mucoasei, câte o fâșie albăstruie, *vinele linguale*. Pe vârf, în vecinătatea frâului, se văd și orificiile glandelor lui Nuhn. Pe planșeu, de fiecare parte a frâului, se vede orificiul canalului lui Warthon.

Glandele lui Nuhn. — Glanda lui Nuhn, este o mică glandă salivară, de volumul unui bob de fasole, așezată în vecinătatea vârfului limbii, în grosimea păturii musculare, câte una de fiecare parte a frâului.

Mucoasa care învelește fața inferioară a limbii are un aspect deosebit de mucoasa feții superioare; ea este netedă și subțire. În vecinătatea pediculului mucoasa devine din ce în ce mai mobilă, se reflectează pe laturile pediculului și se continuă cu mucoasa planșeului.

Marginile laterale ale limbii sunt rotunde; groase, ele se subțiază treptat spre vârf.

Marginile limbii sunt în raport cu dinții, care-și imprimă locul sub forma unor mici fosete. Marginea tăioasă a unui dinte cariat poate să

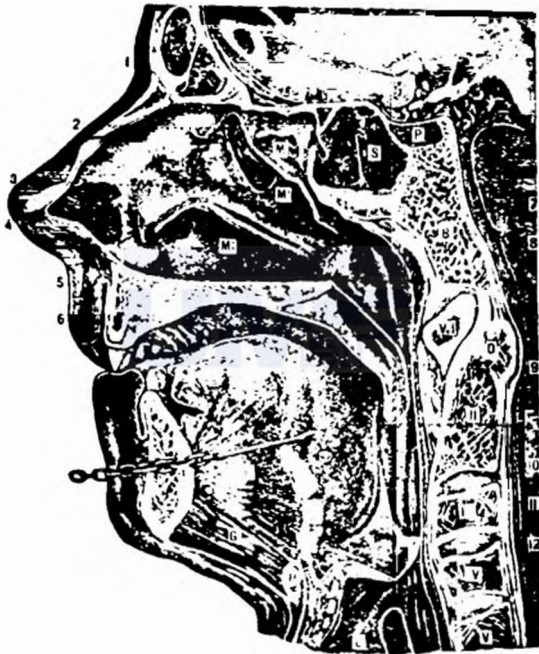


Fig. 149. Pozițiunea limbii pe o secțiune mediană; un cârlig trage limba în afară pentru a se vedea, mai bine, fața ei posterioară.

5, 6, palatul.—M, masa musculară formată de genio-glos și genio-hipoidian.—H, osul hioid.—10, amigdalina.—11, pila stililo-faringiană.—E, epiglota.—L, laringele.

rănească marginea limbii, să determine o ulcerăție pe care se poate grefa un cancer.

Papilele foliate. — Spre partea posterioară a marginilor limbii mucoasa formează, mai întotdeauna, un număr de mici plice transversale, paralele, papilele foliate.

Vârful limbii. — Vârful mai mult sau mai puțin lat, poate fi ascuțit sau rotund.

Baza limbii. — Baza limbii este porțiunea cuprinsă între V-ul lingual și marginea superioară a osului hioid.

Baza limbii, așezată vertical, este ușor convexă pe o secțiune antero-posterioară și puțin concavă, pe mijloc, pe o secțiune transversală. Baza limbii privește înapoi și în sus: spre peretele posterior al faringelui, spre epiglota și spre vălul palatului. De formă dreptunghiulară ea se continuă de fiecare parte cu peretele lateral al farin-

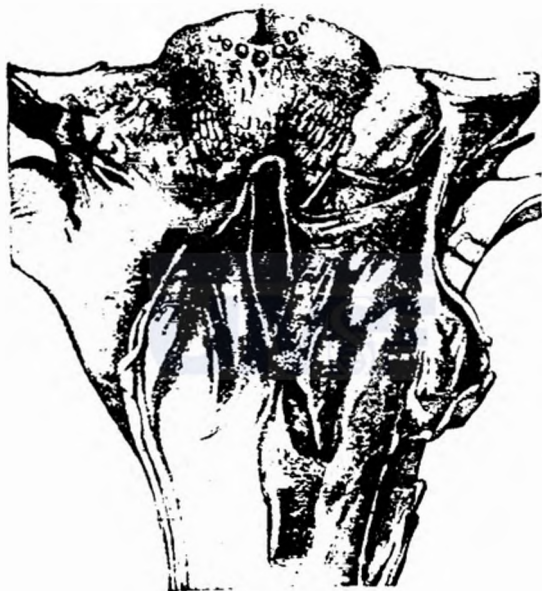


Fig. 150. Baza limbii văzută dinapoi. Se observă foliiculi cari constituiesc amigdala linguală.

gelui cu care mărginește *jghiabul glosso-faringian*. Acest șanț, închis la partea superioară de stâlpul anterior al vălului palatului, desparte limba de regiunea amigdalei.

Folliculi limfoizi. — Baza limbii este acoperită de o mucoasă subțire, lucie, mobilă pe deasupra a o mulțime de mici corpusculi rotunzi, proeminenți, *foliiculi limfoizi*. Acești foliiculi de formă neregulată ovoidală, de dimensiuni variabile, mai mari ca un bob de mei, sunt înconjurați și despărțiți prin *jghiaburi* în fundul cărora șerpuiesc vine

anastomozate în rețea. Aceste vine, uneori destul de voluminoase, se văd albaștrui prin transparența mucoasei. În mijlocul fiecărui folicul există un mic orificiu care conduce în cavitatea centrală.

Amigdala linguală. — Foliculii linguali, de structură limfoidă, formează la individul tânăr o pătură continuă, amigdala linguală. Cu vârsta țesutul limfoid se atrofiază și la adult, uneori, dispare pe partea mijlocie, în spațiul cuprins între papila foramen coecum și plica glosso-epiglotică mediană. În aceste cazuri amigdala linguală este formată din două jumătăți.

Plicele și fosetele glosso-epiglotice. — Spre partea inferioară a bazei limbii, puțin deasupra osului hioid, mucoasa se reflectează înapoi și se continuă pe fața anterioară a epiglotei. Ea formează trei plice, în formă de seceră, întinse antero-posterior între limbă și epiglotă; o *plică glosso-epiglotică mediană* și, de fiecare parte, câte o *plică glosso-epiglotică laterală*.

Aceste plice mărginesc, între baza limbii și epiglotă, două fosete adânci, în formă de cuib. În fundul acestor fosete se simte corpul osului hioid și înapoia lui membrana hio-epiglotică. În aceste fosete pot pătrunde și se pot ascunde corpuri străine.

Scheletul osteo-fibros al limbii. — Musculatura limbii este dispusă împrejurul unui schelet, în parte osos, în parte fibros. Partea osoasă a scheletului limbii este formată de corpul și micile coarne ale osului hioid; partea fibroasă este formată din două membrane.

Membrana hio-glosică. — Membrana hio-glosică se inseră, în jos și înapoi, pe marginea superioară a corpului osului hioid și pe membrana hio-epiglotică. De aci membrana fibroasă se ridică și se întinde, transversal, pe toată lățimea bazei limbii unde formează o lamă groasă, de aspect fibro-cartilaginos, așezată între mucoasă și pătura musculară. Membrana hio-glosică este ușor vizibilă pe secțiuni antero-posterioare și orizontale.

Septul median al limbii. — Septul median este o lamă fibro-elastică, în formă de seceră, așezată sagital în mijlocul corpului limbii. Septul lingual se inseră, în jos și înapoi, pe mijlocul corpului osului hioid și pe membrana hio-epiglotică. De aci septul se îndreaptă înainte și se termină, îngustându-se, aproape de vârful limbii.

Membrana hio-epiglotică. — Această membrană întinsă între marginea superioară a osului hioid și fața anterioară a epiglotei prin inserțiunile pe cari le dă muschilor limbei contribuie și dânsa la constituirea scheletului fibros al organului.

MUSCHII LIMBII

Muschii limbii se împart în mușchi intrinseci și mușchi extrinseci.

Muschi intrinseci.

Muschii transversși, transversul inferior și transversul superior, sunt ușor vizibili, pe toată întinderea limbii, pe secțiuni transversale.

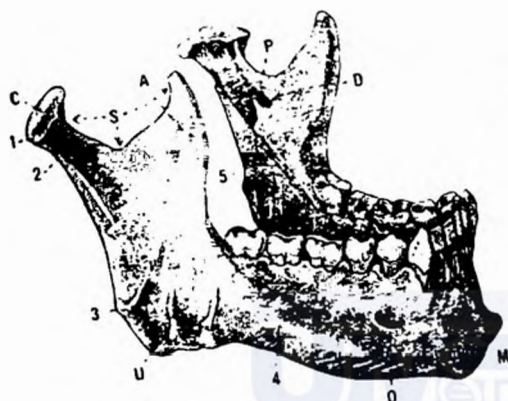


Fig. 151. Maxilarul inferior, în concavitatea căruia se întinde planșeul gurii și este cuprinsă limba.

C, condilul.—1, tuberculul extern.—3, gâtul.—A, apofiza coronoidă.—S, stirbitura sigmoidală.—U, unghiul posterior.—3, crestele de inserțiune a manșetului.—4, creasta oblică externă.—P, spina lui Spix.—D, orificiul superior al canalului dentar.—5, jghiabul milo-hioidian.—M, unghiul anterior, mentonul.

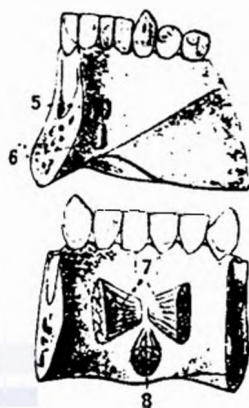


Fig. 152. Maxilarul inferior; apofizele geni așezate în concavitatea unghiului anterior.

5, apofizele geni superioare.—6, apofiza geni inferioară.—De fiecare parte a crestei mediane există câte o mică fațetă.—7, tendoanele separate a mușchilor genio-gloși.—8, tendoanele reunite a mușchilor genio-hioidieni.

Fibrele musculare se inseră de o parte pe mucoasa limbii, de alta pe septul lingual. Deasupra și dedesubtul septului sunt și fibre cari trec deadreptul, dintr'o parte într'alta.

Muschiul lingual superior. — Lingualul superior formează ca o manșă dedesubtul mucoasei. Este constituit din fibre antero-posterioare care se inseră: înainte pe mucoasă; înapoi pe membrana hioglosică.

Acțiune. — Trage vârful înapoi.

Muschi extrinseci.

Muschiul genio-glos. — Genio-glosul, unul de fiecare parte, cel mai voluminos dintre mușchii limbii, formează miezul organului. Genioglosul naște înainte, printr'un scurt tendon, pe fațeta corespun-

dentă a apofisei geni superioară. Lamelle musculare care nasc pe acest tendon radiază, înapoi, în sus și înainte, ca foile unei cărți deschise, ca razele unui evantaliu, și se inseră: *lamellele inferioare* pe corpul osului hioid și pe membrana hio-epiglotică; *lamellele mijlocii și superioare* pe fața profundă a membranei hio-glossice și, în planul median, pe fețele corespondente ale septului lingual. Fibrele anterioare, descriind o curbă cu concavitatea înainte, ajung până în vârful limbii. Deasupra și dedesubtul septului, pe planul median, fibrele genio-glosului dintr'o parte trec în partea opusă și se încrucișează cu fibrele muschiului din acea parte. Dedesubtul septului genio-glosii sunt despărțiți printr'o lamă subțire de grăsime din care, uneori, poate să se desvolte un lipom.

Aciunea genio-glosului este multiplă: porțiunea mijlocie scoate limba afară; porțiunea superioară trage vârful limbii în gură; porțiunea inferioară, întinsă între maxilar și hioid, ridică osul hioid. Când muschiul se contractă în întregime, strânge limba și o aplică pe planșelul gurii.

Muschiul hio-glos. — Hio-glosul, muschiul lat, dreptunghiular, subțire, este format din fibre întinse dela marginea limbii la osul hioid. Hio-glosul prezintă două porțiuni:

Porțiunea anterioară sau basio-glosul, fâșie de lățimea degetului mic, mai groasă, este formată din fibre verticale inserate în jos pe corpul osului hioid. Aci inserțiunea muschiului este cuprinsă, ca într'o potcoavă, de inserțiunea muschiului genio-hioidianului.

Porțiunea posterioară sau cerato-glosul, mai lată dar mai subțire ca porțiunea precedentă, formată din fibre oblice în jos și înapoi, se inseră, la partea inferioară, pe buza externă a marginii inferioare a marelui corn al osului hioid.

La partea superioară aceste două porțiuni ale hio-glosului pătrund, pe sub marginea stilo-glosului, în interiorul corpului limbii unde se inseră pe septul lingual. Muschiul hio-glos prezintă uneori un mic fascicol intermediar condro-glosul care se inseră în jos pe micul corn

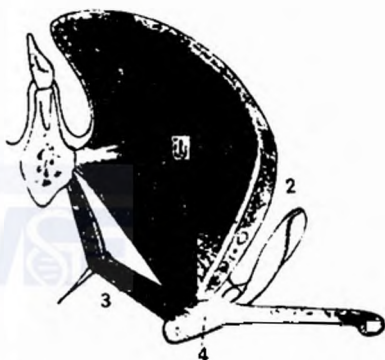


Fig. 153. Genio-glosul, figură schematică.

1, genio-glosul — 2, membrana, fibro-elastică, bazală. — 3, genio-hioidianul. — 4, osul hioid.

al osului hioid, și un altul tritico-glosul, care se inseră pe ligamentul hio-tiroidian.

Acțiune. — Scoboară, trage limba înapoi.

Muschiul stilo-glos. — Stilo-glosul, în formă de fâșie, este îndreptat dinainte înapoi. Stilo-glosul se inseră, la partea posterioară, pe fața antero-externă a apofisei stiloide și pe ligamentul stilo-maxilar. De aci fâșia musculară se îndreaptă orizontal înainte și puțin înăuntru și se lipește de marginea limbii, pe care o urmează până la vârf. Fibrele musculare pătrund treptat în corpul limbii, în care se inseră pe septul lingual. Fibrele stilo-glossului se țes: înapoi, fășe cu fășie, cu fibrele hio-glosului, înainte cu fibrele genio-glosului.



Fig. 154. Mușchii limbii; partea stângă.

1, palato-glosul. — 2, stilo-glosul. — A, porțiunea superioară. — B, porțiunea inferioară. — 3, lingualul inferior. — 4, genio-glosul. — A, porțiunea superioară. B, porțiunea inferioară. — 5, genio-hioidianul. — 6, hio-glosul: A, porțiunea anterioară. — B, porțiunea posterioară. — 7, constrictorul superior. — 8, constrictorul mijlociu. — 9, milo-hioidianul. — 10, stilo-hioidianul. — 11, digastricul.

Acțiune. — Trage limba înapoi, o întinde în sensul transversal.

Inervație. — Primește o ramură din facial.

Muschiul palato-glos. — Palato-glosul, este o fâșie îngustă, subțire, palidă, inserată, la partea superioară, pe fața inferioară a porțiunii fibroase a vălului palatului. În jos fibrele pătrund transversal și se pierd în grosimea limbei, la nivelul unirii corpului cu baza. Acest mic mușchi, conținut într'o îndoitură a mucoasei faringelui, formează stâlpul anterior al vălului palatului. Această plică limitează pe lături istmul gâtului și, totodată, mărginește înainte foseta amigdaliană.

Acțiune. — Ridică baza limbii în sus și o trage puțin înapoi sau, luând rezim deodată atât în limbă cât și în vâlul palatului, micșorează gâttelejul.

Inervație. — Primește filamente din spinal.

Muschiul amigdaloglos. — Amigdaloglosul, muschiul lui Broca, înconstant, este o fâșie carnoasă, palidă, subțire, formată din câteva fibre care nasc, prin capătul superior, pe fața externă a capsulei amigdalei și care se inseră, prin capătul inferior, în marginea bazei limbii.

Muschiul faringoglos. — Faringoglosul este constituit de acea porțiune a constrictorului mijlociu al faringelui care se inseră, prin-

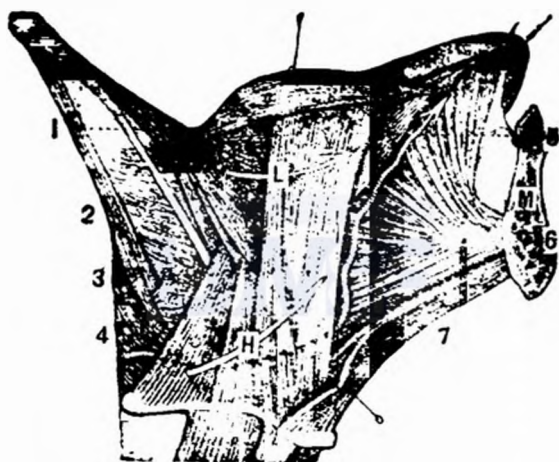


Fig. 155. Mușchii limbii; vedere din dreapta.

1, stilo-glosul. — 2, stilo-faringiapul. — 3, hio-glosul. — 4, constrictorul mijlociu. — 5, lingualul inferior. — 6, genio-glosul. — 7, genio-hioidianul. — L, postșa nervului lingual. — H, postșa nervului hio-glos. — M, maxilarul inferior.

tr'un număr destul de însemnat de fibre, în marginea laterală a bazei limbii. Aci se țese cu fibrele hio-glosului. Câteva din fibrele lui se continuă și cu fibrele genio-glosului.

Muschiul lingual inferior. — Lingualul inferior face parte din mantaua de fibre antero-posterioare de sub mucoasă. Indreptat oblic în jos și înapoi, este o fâșie de lărgimea micului deget întinsă dela vârful limbii până la marginea superioară a corpului osului hioid și a micului corn pe care se inseră. Lingualul inferior este așezat dedesubtul hio-glosului care trebuie secționat transversal, disecat și ridicat pentru a-l descoperi. Lingualul mărginește cu genio-glosul intersti-

șii în care șerpuieste artera linguală. Tot el mărginește cu stilo-glosul spațiul în care pătrunde, în corpul limbii, hio-glosul.

Fibrele lingualului, în limbă, se inseră: unele pe septul lingual, altele, mai în afară, pe mucoasă în lungul marginii limbei. Sunt și fibre care trec în partea opusă, pe deasupra și pe dedesubtul septului.

Acțiune. — Trage vârful limbii înapoi și în jos.

Muschiul lingual superior. — Lingualul superior completează, pe mijloc, mantaua de fibre antero-posterioare a limbei. El este o fâșie lată, întinsă sub mucoasă în spațiul cuprins între cei doi mușchi stilo-gloși.

Din cele descrise se vede că muschii limbii sunt dispuși, după direcția fibrelor, în modul următor: mai întâi se găsește o pătură superficială, o adevărată manta, întinsă sub mucoasă și formată din fibre îndreptate dinainte înapoi. Acest prim strat muscular este format: la partea mijlocie de lingualul superior, muschiu impar; pe părțile laterale de stilo-gloși; mai jos de lingualii inferiori, cari îmbrățișează pediculul limbii. Această pătură de fibre longitudinale acoperă un miez alcătuit din fibre transversale, fibrele muschiului transvers, și din fibrele radiate ale muschilor genio-gloși. Acești din urmă doi mușchi pătrund în interiorul limbii prin interstițiul mărginit, de fiecare parte, de lingualul inferior. Pe lături, în interstițiul dintre stilo-glos și lingualul inferior, pătrunde în limbă hio-glosul.

Muschiul genio-hioidian. — Genio-hioidianul, de grosimea răului deget, este întins dedesubtul marginii inferioare a genio-glosului corespondent, de care este despărțit printr'o lamelă fibro-celuloasă subțire. Fiecare muschiu se inseră, în sus și înainte, în concavitatea maxilarului, printr'un tendon, pe apofisa geni inferioară. Corpul carnos, oblic în jos și înapoi, prismatic, triunghiular, se inseră pe partea laterală a feței superioare a corpului osului hioid. Aproape de această inserțiune marginea externă a genio-hioidianului se deschide într'un interstițiu în care pătrunde marginea anterioară a hio-glosului; pe osul hioid inserțiunea genio-hioidianului are forma unui V care cuprinde, în brațele lui, inserțiunea hio-glosului. Genio-hioidienii se privesc prin fața lor internă; ei sunt despărțiți printr'un interstițiu subțire. Uneori muschii se continuă, unul cu altul.

Acțiune. — Trage osul hioid înainte și în sus, sau maxilarul în jos.

Mucoasa limbei. — De pe fața inferioară a porțiunii mobile a limbei, mucoasa se reflectează înainte și în afară și se continuă cu mucoasa planșeului gurii. Inapoi, de fiecare parte a bazei limbii, mu-

coasa linguală se continuă: pe lături cu mucoasa faringelui; în jos cu mucoasa laringelui.

După cum am mai văzut mucoasa are caractere deosebite în porțiunea bucală a limbii și în porțiunea ei bazală.

În porțiunea bucală, mucoasa foarte aderentă, spre fața dorsală, de membrana hio-glossică și, spre fața ventrală, de musculatură, este mai groasă în treimea mijlocie, mai subțire spre margini și spre vârf. De culoare roșie închisă pe margini și pe vârf, mucoasa este roșie albicioasă pe partea mijlocie a feții dorsale. În regiunea bazei limbii mucoasa este subțire și mobilă; dedesubtul ei se găsește: o pătură de foliculi limfoizi care constituie amigdala linguală, numeroase glande și plexuri venoase.

Glandele limbii. — Lobulii glandulari sunt adunați în limbă în trei grupuri:

Glanda posterioară ocupă baza limbii. Ea este întinsă într'o pătură continuă, groasă de 5—7 mm., așezată dedesubtul păturei foliulare.

Glanda laterală, sau glanda lui Weber, este așezată, una de fiecare parte, în treimea posterioară a marginii laterale a limbii, la nivelul papilelor foliate. Aceste glande sunt formate din mai mulți lobuli, înfundați între fascicoli musculari.

Glanda anterioară, glanda lui Nuhn sau a lui Blandin, este așezată pe fața inferioară a vârfului limbii, alături de planul median. Glanda lui Nuhn, de volumul unui sămbure de măslină, este formată din mai mulți lobuli cuprinși între fascicoli musculari, ai stilo-glosului în deosebi.

Vasele și nervii. — Limba este foarte bogată în vase sanguine și limfatice. Plăgile limbii, accidentale sau operatorii, sunt însoțite de emoragii, deseori importante, și în operațiunile mai mari, cum ar fi extirpațiunea unei tumori canceroase, este uneori prudent să asigurăm hemostaza prin legătură prealabilă a arterelor linguale.

Ramificațiunile arteriale provin: cele mai importante, din artera linguală, altele accesorii, din artera palatină ascendentă și din faringiana inferioară.

Artera linguală. — Artera linguală, ramură a carotidei externe, prezintă trei porțiuni, cari șerpuiesc în regiuni anatomice deosebite. *Prima porțiune*, în formă de mănunchiu de cârjă, este așezată pe peretele faringelui, înapoia marelui corn al osului hioid. *A doua porțiune* este cuprinsă în grosimea peretelui faringelui, așezată în interstițiul muscular mărginit: la partea externă de hio-glos, la partea

internă de constrictorul mijlociu, la partea inferioară și înăuntru de marele corn al osului hioid. *A treia porțiune* aparține limbii. Această porțiune flexuoasă, șerpuieste dela micul corn al hioidului până la vârful limbii, unde se anastomozează, cu artera din partea opusă. În acest traect artera linguală este așezată pe fața inferioară a limbii, în interstițiul muscular mărginit: în afară de muschii lingual inferior, înăuntru de genio-glosul. Partea terminală a acestei ultime porțiuni a lingualei poartă și numele de *artera raniană*. În drum artera

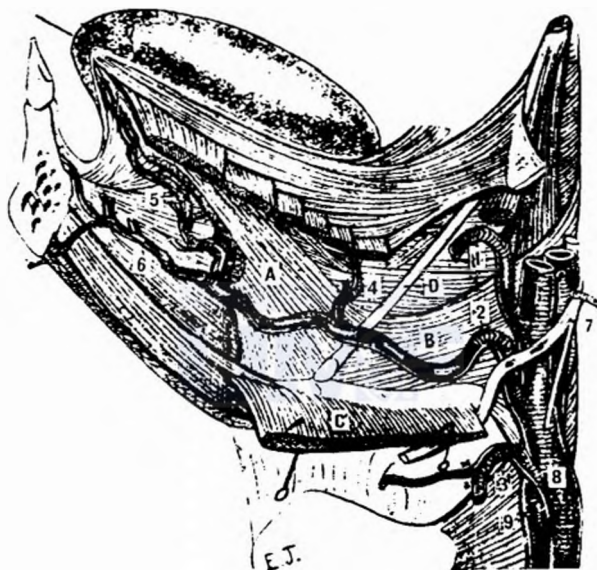


Fig. 156. Arterele limbii; vedere din partea stângă.

A, lingualul inferior descoperit prin secțiunea și scoburarea hio-glosului C.—B, constrictorul mijlociu.—D, ligamentul stilo-hioidian.—1, a. facială.—2, a. linguală.—3, a. tiroidiană superioară.—4, a. bazală a limbii.—5, a. raniană.—6, a. sub-mentală.—7, n. marele hipotal.—8, carotida externă.—9, carotida internă.—

linguală distribuie un mare număr de ramuri, care pătrund, cele mai multe, în grosimea limbii. Printre ramurile lingualei, două sunt mai importante: artera dorsală a limbii și artera sub-linguală.

Artera dorsală a limbii naște, din a doua porțiune a lingualei, înapoi micului corn al osului hioid. Acoperită de hio-glos, artera dorsală se îndreaptă în sus și înăuntru și se distribuie în baza limbii.

Artera sub-linguală naște, înaintea micului corn, din ultima porțiune a lingualei, înconjoară marginea anterioară a hio-glosului, se îndreaptă în afară, apoi înainte, și se așează sub marginea inferioară

a glandei sub-linguale, în care trimite o ramură mai voluminoasă, și se termină în partea anterioară a planșeului, unde artera dintr'o parte se anastomozează cu cea din partea opusă. Din această arcadă naște artera frâului limbii. Mai multe mici ramuri pătrund în partea mijlocie a maxilarului. Din începutul arterei sub-linguale mai naște o ramură care se îndreaptă în afară, perforază milo-hioidianul, ajunge în fosa sub-maxilară și se anastomozează în plin canal cu artera sub-mentală. Desvoltarea acestei ramuri, care constituie un cerc

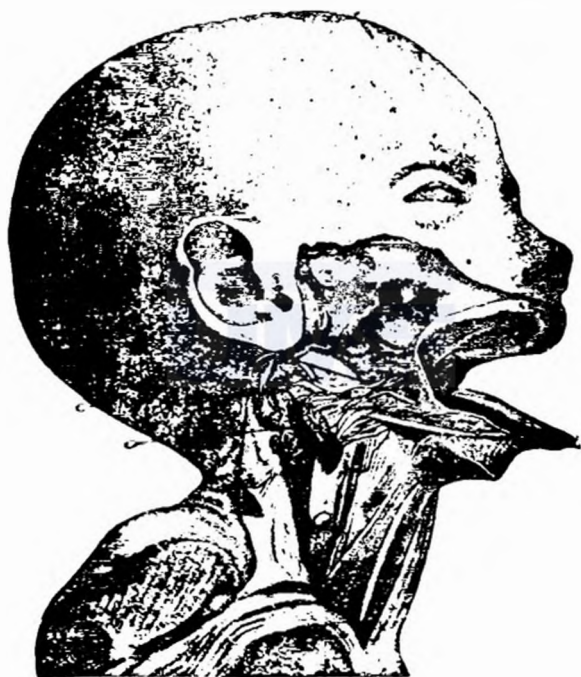

Fig. 157. Limfaticile limbii și a planșeului bucal.

anastomotic între linguală și facială, este variabilă. În unele cazuri, prin această ramură, artera sub-mentală este o ramură a sub-lingualei; alteleori se întâmplă contrariul.

Vinele. — Vinele limbii se unesc în trei grupuri:

Vinele linguale posterioare nasc din porțiunea bazală a limbii unde formează, dedesubtul mucoasei, o bogată rețea. Prin transparența mu-

coasei se văd cercurile venoase, plexiforme, dimprejurul foliculilor limfoizi.

Vinele linguale posterioare se aruncă în vinele faringiene.

Vinele linguale profunde așezate alături de arterele linguale, împrejurul cărora pot forma un plex, se aruncă în vinele faringiene.

Pe fața inferioară a vârfului limbii, aceste vine, *vinele ranine*, acoperite numai de mucoasă se văd, prin transparență, sub forma unor făși albaștrui așezate de fiecare parte a frâului limbii.

Vinele linguale superficiale sunt așezate alături de nervul marele hipoglos. Vinele linguale profunde și vinele linguale superficiale se unesc într'un singur trunchiu, *colectorul lingual*. Acesta se unește la rândul lui cu vinele tiroidiene superioare și cu vena facială și împreună formează trunchiul *tiro-linguo-facial*. Acest colector, de grosimea unui deget, după un traect de câțiva cm., se unește în V cu jugulara internă.

Limfaticile limbii. — Vasele limfatice formează dedesubtul mucoasei o rețea, fină și bogată, din care nasc 8—12 canale. Aceste colectoare se varsă în mai multe grupuri ganglionare.

Ganglionii. — *Grupul ganglionar principal al limbii* este format din ganglioni jugulari așezați în unghiul mărginit de corpul cărnos posterior al digastricului cu marginea superioară a mușchiului homohioidianul. În acest grup de ganglioni, ganglionul cel dintâi infectat, într'un cancer al limbii, este ganglionul așezat dedesubtul digastricului, mai pe urmă se prind și ceilalți ganglioni.

Unele din canalele limfatice născute din vârful limbii se aruncă în ganglionii sub-mentali, iar altele, născute din marginea limbii, pot să se verse în ganglionii sub-maxilari. Într'o operațiune, bine făcută pentru cancerul limbii, extirpațiunea largă a tumorii va fi însoțită și de ridicarea acestor grupuri ganglionare, chiar atunci când explorațiunea cea mai atentivă nu ar descoperi ganglioni tumefiați.

Nervii. — **Marele hipoglos.** — Hipoglosul este nervul motor principal al limbii. El trimite ramuri la toți mușchii limbii, afară de stilo-glosul care este inervat de ramura stiliană a nervului facial. Această ramură subțire, naște din facial aproape de orificiul stilomastoidian, se scoboară pe fața externă a apofisei stiloide și se ramifică: în mușchii stilieni, în corpul posterior al digastricului și în mușchiul palato-glos.

Lingualul — Nervul lingual, sensibil, se distribuie în cele două treimi anterioare ale mucoasei limbii, pe tot câmpul întins dinaintea

V-ului lingual. Nerv al sensibilității generale trimite și filamente gustative papilelor fongiforme și papilelor calciforme.

Laringeul superior. — Laringeul superior nerv sensitiv, ramură a pneumo-gastricului, distribuie și câteva ramificațiuni, ascendente, mucoasei părții inferioare a bazei limbii și mucoasei care acopere fosele glosso-epigloteice.

Gloso-faringianul. — Gloso-faringianul, nerv sensitiv, se distribuie în mucoasa bazei limbii, începând cu papilele V-ului lingual. Pe lături și înapoi gloso-faringianul mai dă filamente și mucoasei regiunii amigdalienne.

Limba, din punct de vedere al distribuției sensibilității, este împărțită în trei câmpuri: *un câmp anterior*, care așezat înaintea papilelor



Fig. 158. Nervii limbii; vedere din partea stângă.

L, lingualul — X, ganglionul sub-maxilar. — H, marea hipoglos. — C, gloso-faringianul. — P, plexul faringian. Calciforme aparține nervului lingual; *un câmp posterior* care cuprinde V-ul lingual și cea mai întinsă parte a mucoasei bazale, până în apropierea osului hioid, sub dependența gloso-faringianului, și, de fiecare parte, câte un mic teritoriu așezat în vecinătatea osului hioid, care aparține nervului laringeu superior.

Împărțirea sensibilității gustative între nervii lingual și gloso-faringian nu este decât aparentă, căci sensibilitatea specială a limbii aparține numai nervului gloso-faringian. Acest nerv își distribuie filamentele în limbă, unele direct, altele indirect. Aceste din urmă ajung în limbă pe calea nervilor: intermediarul lui Wrisberg și corzii timpanului. Aceasta eșită din urechia medie se alipește de nervul lingual.

Pe traectul nervului glosso-faringian se găsesc doi ganglioni: ganglionul lui Andersch, așezat pe porțiunea directă, și ganglionul geniculat, așezat pe porțiunea eratică. (Andersch, anat. German. secol 17).

Desvoltarea limbii.

Limba se dezvoltă din trei muguri. Din mugurele anterior sau mijlociu se formează corpul și vârful limbii; din mugurii posteriori sau laterali, unul de fiecare parte, se dezvoltă baza limbii. Acești doi muguri, mai întâi despărțiți, se unesc pe mijloc și constituiesc baza limbii, apoi se sudează cu corpul după două linii, reprezentate de brațele V-ului lingual. În punctul din mijloc a unirii acestor trei muguri primitivi, în vârful V-ului lingual, se formează o mică depresiune din fundul căreia se invaginează cordonul tireo-glos. Din acest cordon naște lobulul median al corpului tiroid. Uneori acest cordon, în porțiunea lui superioară, este gol, în formă de canal, *canalul lui His sau tireo-glos*. Urmele acestor stări primitive sunt reprezentate: prin depresiunea *foramen œcum*, care ocupă papila calciformă din vârful V-ului lingual, și prin *canalul lui Bockdalek*. Acest conduct, mai mult sau mai puțin adânc, poate fi uneori permeabil până pe osul hioid, înapoia căruia trece. În stare patologică aceste resturi, a stării embrionare, pot fi origina unor tumori.

Căile operatorii.

Operațiunile pe limbă au o importanță deosebită, după cum sunt executate pe segmentul bucal sau pe bază.

Operațiunile pe corpul limbii pot fi executate prin gură, cavitatea fiind bine deschisă. În operațiunile mai importante cum ar fi extirpațiunea unui cancer mai întins, se asigură hemostaza prin legătura prealabilă a arterei linguale din partea pe care se operează sau, și mai bine, prin legătura ambelor linguale.

Pe baza limbii, operațiunile importante, cum ar fi extirpațiunea unui cancer, nu pot fi bine și complect executate pe calea bucală. Baza limbii nu poate fi larg descoperită decât pe o cale artificială. Aceste căi sunt:

Calea jugală, în care se lărgește orificiul bucal, secționând comisura buzelor și obrazul până pe marginea maxilarului.

Calea supra-hioidiană, în care baza limbii este descoperită deschizând planșeul gurii printr'o incizie făcută deasupra osului hioid.

Calea trans-maxilară, în care se deschide planșeul gurii prin secțiunea maxilarului inferior.

Calea transhioidiană, în care se descopere baza limbii secționând, pe linia mediană, osul hioid și țesuturile de deasupra și dedesubtul lui.

Grație anesteziei regionale, care se obține injectând soluția anestezică pe trunchiurile nervoase din care se desprind ramurile destinate regiunii pe care se operează, bolnavul dă singur chirurgului, cel mai prețios concurs deschizând larg gura și ținând capul în poziția care convine mai bine actului operator.

DESCOPERIRI

Frâul limbii. — Gura fiind larg deschisă, limba este scoasă afară și vârful ridicat. Pe cadavru vârful limbii este prins cu o pensă cu dinți și tras afară din gură. Pe mijloc, între vârful limbii și planșeul gurii, se vede întins frâul limbii, plică mucoasă în formă de seceră.

Pe planșeul bucal, de fiecare parte a cornului inferior al frâului, se vede papila ombilicată cu orificiul canalului lui Warton.

Glandele lui Nuhn. — Vârful limbii este luat cu o pensă cu dinți, tras afară din gură și întins în sus. Pe fața inferioară a limbii, începând la câțiva mm., înapoia vârfului și la distanță egală de frâu și de marginea limbii, se incizează mucoasa. Între fascicologii musculari se recunosc și se disecă lobulii cari formează glanda lui Nuhn.

Glanda lui Weber. — În acelaș fel se descopere glanda lui Weber, incizând în treimea posterioară a marginii laterale.

Muschiul stilo-gloss. — Fibrele musculare se descoper incizând, pe toată lungimea, marginea laterală a limbii: } |

REGIUNEA PALATINĂ

Cavitatea bucală este mărginită la partea supero-posterioară de un perete concav, ca o boltă, care o desparte: înainte, de fosele nasale, înapoi, de faringele nasal. Acest perete constituie regiunea palatină.

Regiunea palatină se învecinează: în sus și înainte cu fosele nasale; în sus și pe lături cu regiunea gingivo-dentară superioară și cu sinusurile maxilare; în sus și înapoi cu faringele nasal, cu trompele auditive; pe laturi cu pereții laterali ai faringelui; în jos cu gura și cu regiunile amigdaliene. Fața supero-posterioară a regiunii palatine corespunde foselor nasale, cărora le formează planșeul, și faringelui

nasal; fața inferioară privește cavitatea bucală căreia îi formează plafonul.

Regiunea palatină este formată din două părți deosebite: o parte anterioară, orizontală, osoasă, fixă, *bolta palatului*, și o parte posterioară, oblică, aproape verticală, moale, mobilă, *vălul palatului*.

Explorație. — Regiunea palatină poate fi examinată și explorată: prin cavitatea bucală, prin fosele nasale și prin faringele nasal.

Prin cavitatea bucală explorațiunea regiunii este facilă. La inspecție ne dăm seama de schimbările în formă și în culoare a boltei, de existența unei perforațiuni și pipăind-o cu degetele se recunoaște prezența unei îngroșări, a unei tumori, a unei colecțiuni purulente. Pe



Fig. 159. Palatul pe o secțiune antero-posterioară.

Pianul osos prelungit în jos înalțește spațiul dintre occipital și arcul atlasului. — M, mentul inferior. — 5, porțiunea osoasă. — 6, porțiunea membranoasă, vâlul

calea faringelui nasal, cu degetul trecut prin gură în faringe, se poate explora, pipăi, fața postero-superioară a valului.

Regiunea palatină concavă, atât în sensul transversal, cât și în sensul antero-posterior, privește în jos și înainte.

Lungă de 7—9 cm., dintre cari 4 cm. pentru boltă, este *largă* de 35—40 mm., la partea anterioară și ceva mai mult la partea posterioară. Lungimea palatului variază cu lungimea porțiunii posterioare a vâlului care poate să fie scurt, mijlociu sau lung.

Înălțimea boltei este de obicei de 1½ cm. Sunt bolte adânci și înguste, sunt altele mai întinse și mai puțin adânci, sunt altele aproape plane, în deosebi la indivizii la cari marginea gingivală a fost micșorată prin pierderea dinților. Privită prin gură regiunea palatină, de culoare roșie-cenușie, prezintă: pe linia mediană o dungă albicioasă, antero-posterioară, *rafeul*, ridicat ca o mică creastă sau une-ori sco-

bit ca un ușor jghiab. Înainte rafeul se termină înapoia spațiului inter-incisiv mijlociu, pe o mică fosetă piriformă sau uneori pe o ridicătură, *papila palatină*. Această depresiune indică locul canalului lui Stenson, urmă a comunicației primitive buco-nasale. La acest nivel un fascicol conjunctiv pătrunde în canalul palatin anterior și fixează solid rafeul. La partea anterioară a boltei, înapoia dinților, de



Fig. 160. Secțiune transversală; raporturile palatului cu fosele nazale și cavitatea bucală.

1, celula etmoidală.—2, despărțitura nazală.—3, corneul mijlociu.—4, cornetul inferior.—5, sinusul maxilar.—6, unghiul superior al fosei nazale.—7, apendicelele creastă de cocș.—8, partea inferioară a fosei nazale.

fiecare parte a papilei palatine și a rafeului, se întind un număr de creste ondulate, transversale sau oblice. La partea posterioară, bolta, de culoare mai roșie, este netedă, ușor bombată de fiecare parte a rafeului și ciuruită de un mare număr de orificii circulare, punctiforme,

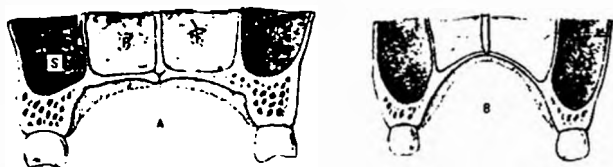


Fig. 161. Bolta palatului pe secțiuni transversale.

A, bolta largă, puțin adâncă.—B, bolta profundă.—S, sinusul maxilar.—F, fosele nazale.

orificiile glandulare, uneori destul de mari ca să se vadă cu ochiul liber. Înspoi, regiunea palatină se termină cu o margine liberă, subțire, concavă, de care atârână, pe mijloc, o prelungire, omușorul.

Omușorul. — Omușorul, de formă cilindrică sau cilindro-conică, lung de 1—1½ cm. poate în unele cazuri să fie mai lung, de 20—

25 mm. și să atingă cu vârful baza limbii sau chiar epiglota. În aceste cazuri omușorul poate determina turburări, gîdilături, tusă. El este scurtat secționându-l, în curmeziș, cu foarfecele.

Stâlpii vălului palatului. — De fiecare parte se desprind din vălul palatului două plice, stâlpii palatini.

Stâlful anterior, plica musculo-membranoasă înaltă de câțiva mm., se desprinde de pe fața inferioară a vălului, la un cm. mai înainte de marginea lui liberă și în apropierea rafeului. De aci se îndreaptă în jos și în afară, descrie o curbă cu concavitatea înăuntru, urmează perețele faringelui, pe care se inseră prin marginea lui externă, și se termină pe partea posterioară a marginii limbii. Acest stâlp este constituit dintr'o îndoitură a mucoasei care acopere mușchiul palato-glos.

Stâlful posterior, continuarea marginii vălului palatului, este format dintr'o plică a mucoasei care acopere fibrele mușchiului palato-faringian. Stâlful palatin posterior, de forma unui lung triunghi, se îndreaptă în afară și puțin înapoi și se pierde, destul de jos, pe perețele lateral al faringelui. Marginea lui internă este liberă, concavă; prin marginea externă se inseră de perețele faringelui.

Între stâlpii palatului, puțin dedesubtul vălului, sunt așezate amigdalele palatine.

Suprapunerea planurilor. — Regiunea palatină este formată din două părți deosebite; dintr'o parte anterioară tare, osoasă, *bolta palatului* și dintr'o parte posterioară, moale, mobilă, *vălul palatului*.

Planul osos este prelungit în vălul palatului cu un plan fibro-muscular. Pe deasupra se întinde: pe fața superioară o fibro-mucoasă, care depinde de mucoasa nasală; pe fața inferioară o pătură glandulară și peste ea o mucoasă care depinde de cavitatea bucală.

Bolta palatină. — Planul osos este constituit dintr'o lamă compactă, subțire, concavă și rugoasă, pe fața bucală, netedă și aproape plană pe fața nasală, unde formează planșeul foselor. Pe această față, pe mijloc, se articulează despărțitura foselor nasale.

Bolta palatină, încercuită înainte și pe lături de marginea dentară a maxilarului superior, este formată: în cele două treimi anterioare, de apofizele horizontale a maxilarilor superiori; în treimea posterioară, de apofizele horizontale a oaselor palatine. Aceste apofize se unesc printr'o sutură antero-posterioară, mediană și printr'o sutură transversală, suturi care se întâlnesc în cruce. Bolta palatină, mai mult sau mai puțin adâncă, poate să fie regulat concavă sau uneori aproape plană, unită cu fața internă a marginii dentare, care se ridică ca un perete vertical, sub un unghi drept puțin rotunjit. La nivelul sutu-

rii sagitale planul osos, uneori ușor ridicat, constituie o creastă. La partea anterioară a suturii mediane, puțin înapoia incisivilor, se găsește orificiul palatin anterior.

Orificiul palatin anterior. Acest orificiu, oval sau rotund, mai mult sau mai puțin larg, oblic îndreptat în sus și înapoi spre fosele nasale, se deschide de fiecare parte a cloisoniei: orificiul palatin anterior are forma unui Y.

La partea posterioară a boltei, în dreptul ultimei molare și aproape de marginea dentară, se găsește de fiecare parte câte un orificiu, orificiile palatine posterioare.

Orificiile palatine posterioare. — Aceste orificii înalte de 10—12 mm., se deschid în sus, lărgindu-se în pâlnie, în fosetele pterigomaxilară. Pe lângă orificiul principal se pot găsi, împrejur, unul sau mai multe orificii accesorii. De fiecare parte, de pe marginea anterioară a orificiului palatin posterior, începe un ușor jghiab care urmează marginea boltei, acolo unde ea se unește cu marginea dentară. În acest jghiab sunt culcate vasele și nervii palatini posteriori. Pe laturile jghiabului se văd mici fosete despărțite, unele, prin creste ascuțite; în aceste fosete sunt așezați lobuli glandulari.

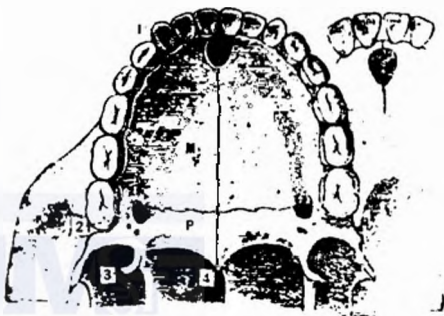

Fig. 162 Bolta palatină.

1, orificiul palatin anterior. — 2, orificiul palatin posterior. — 3, apoșa pterigoidă. — 4, spina nazală posterioară. — M, porțiunea nazală a boltei. — P, porțiunea palatină. Alături se vede în detaliu, constituția din mai multe canale a orificiului palatin anterior.

Marginea posterioară a boltei osoase, subțire, concavă, prezintă pe mijloc o mică prelungire ascuțită, *spina nazală posterioară*. De fiecare parte această margine se termină pe extremitatea apofisei pterigoide. Aripa internă a pterigoidei prezintă o prelungire, îndreptată transversal în afară, *cârligul apofisei pterigoide*.

Periostul, subțire, este mai aderent la nivelul rafeului. Unit cu mucoasa se deslipește greu de pe planul osos, mai ales din cauza rugozităților cu care este presărată suprafața osoasă.

Vălul palatului. — *Aponevroza palatină.* — În continuarea planului osos, în văl se întinde o aponevroză albă, sidefoasă, subțire, rezistentă, de lărgimea unui deget, aponevroza palatină. Această lamă fibroasă, formată din desfacerea tendoanelor muschilor peristafilini

externi sub cârligul apofisei pterigoide, se îndreaptă orizontal înăuntru, se lărgesc în evantai și se inseră înainte, pe marginea posterioară a boltei osoase. Înăuntru, pe linia mediană, fibrele tendonului din dreapta se țes cu fibrele tendonului din stânga. Marginea posterioară a aponevrozei se subțiază și se pierde între planurile musculare.

Planul muscular. — Muschii vălului palatului sunt în număr de zece, câte cinci de fiecare parte.

Muschiul palato-stafilin. — Palato-stafilinul sau muschiul vermicular, subțire, rotund, așezat pe fața inferioară a aponevrozei pala-

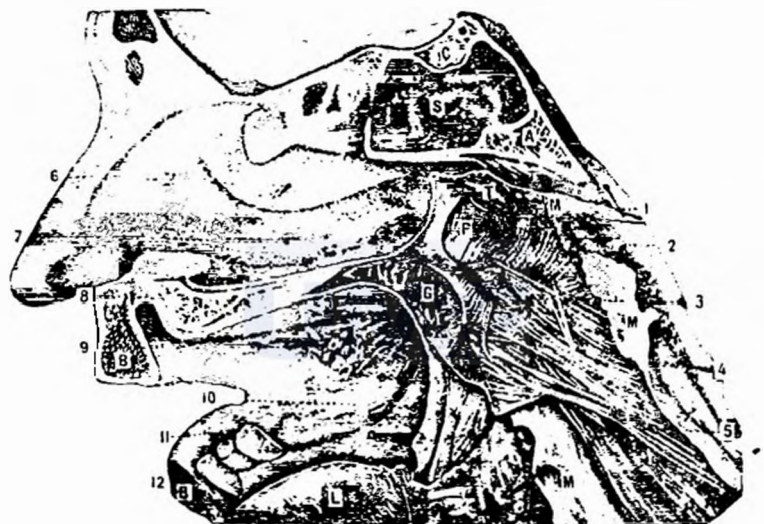


Fig. 163. Muschii vălului palatului disecați pe jumătatea dreaptă a capului. 1, peristafilinul intern.— 2, constrictorul superior.— 3, 6, palato-faringianul — 4, secțiunea păturii musculare.— 5, cornetul mijlociu.— 7, cornetul inferior.— 8, porțiunea osoasă a palatului.— 9, orificiul canalului lui Stensen.— 10, plica care corespunde marginii anterioare a ramurii verticale a masilarului.— 11, palato-glosul.— 12, amigdală.— M, tambour, din mucoasa faringelui.— P, peristafilinul extern.— T, orificiul trompei.

tin. se inseră înainte pe spina nasală posterioară și pe fața inferioară a aponevrozei palatului. Înapoi, fibrele musculare se întind până în vârful omușorului. Uneori, muschiul din dreapta se confundă cu cel din stânga și împreună formează un muschiu median.

Inervație. — Primește un filament subțire din spinal, pe calea ramurii faringiene a pneumogastricului.

Acțiune. — Ridică omușorul, îngustează vălul palatului.

Muschiul peristafilin intern. — Peristafilinul intern, descris mai

în detaliu cu regiunea trompei auditive, rotund, gros, se inseră în sus și în afară: pe fața inferioară a vârfului stâncei temporalului; pe partea externă și anterioară a orificiului carotidian; pe cartilajul trompei și pe țesutul fibros care-l unește cu scheletul. De aci muschiul se îndreaptă, oblic în jos și înăuntru, spre vălul palatului, se întinde, în evantaliu, pe lărgimea vălului și se inseră, prin fibrele profunde, pe fața superioară a aponevrozei palatine. Fibrele mai superficiale se țes și se continuă: fie cu fibrele peristafilinului intern, fie cu fibrele stafilo-faringianului din partea opusă.

Inervație. — Inervat de facial, filamentele provin: din nervul petros superficial, din ganglionul lui Meckel și din nervul palatin posterior.

Acțiune. — Ridică și întinde orizontal, înapoi, vălul palatului. În mod accesoriu este și dilatator al orificiului trompei.

Muschiul peristafilinul extern. — Peristafilinul extern, lat, subțire, se inseră în sus: în foseta scafoidă a apofisei pterigoide; pe suprafața îngustă care prelungește această scobitură până pe spina sfenoidală; pe fața anterioară a cartilajului trompei și pe partea superioară a membranei ei fibroase.

Corpul cărnos, de forma unui triunghi cu baza în sus, este urmat de un tendon care, mai întâi rotund și îngust, se îndoie în unghi drept pe cârligul apofisei pterigoide apoi, înăuntru cârligului, se lărgeste într'o lamă orizontală care se inseră înainte pe marginea posterioară a boltei palatine osoase și înăuntru, pe linia mediană, se continuă cu tendonul muschiului din partea opusă. Împreună formează aponevroza palatului.

Inervație. — Primește un filament, subțire, din nervul maxilar inferior, prin ganglionul otic.

Acțiune. — Tensor a porțiunii anterioare a vălului în deglutiție, în care timp deschide și trompa.

Punga seroasă a tendonului peristafilinului extern. Intre cotul tendonului și cârligul apofisei pterigoide există o pungă seroasă în formă de U.

Muschiul stafilo-faringian. — Stafilo-faringianul, fâșie musculară răsucită, se întinde de la vălul palatului, spre peretele posterior al faringelui. Stafilo-faringianul, îndreptat oblic, în jos, în afară și înapoi, se inseră, în cea mai mare parte, pe fața inferioară a aponevrozei palatine, unde-și țese fibrele cu acele ale muschiului omonim din partea opusă și cu fibrele peristafilinului intern. Alte fibre mai nasc, dimpreună cu fibrele constrictorului superior, pe cârligul apo-

fisei pterigoide și un fascicol se ridică vertical și se inseră pe cartilajul trompei, fascicolul tuho-faringian. La partea inferioară majoritatea fibrelor stafilo-faringianului se continuă cu lama elastică care se întinde, sub mucoasa, în partea inferioară a faringelui.

Inervație. — Primește un filament din nervul spinal, prin ramura faringiană a pneumogastricului.

Ațiune. — Scoboară vâlul palatului și strânge istmul gâtlejului în timpul înghițirii; ridică faringele și laringele.

Muschiul stafilo-glos. — Stafilo-glosul sau palato-glosul, conținut în stâlpul anterior al vâlului, constituit din fibre subțiri, palide, se inseră în sus pe fața inferioară a vâlului unde se încrucișează cu muschiul din partea opusă. De aci se scoboară pe peretele lateral al faringelui, cu care este unit, și se pierde pe partea laterală a bazei limbii, țesându-se cu fibrele stilo-glosului. În adâncimea limbii se continuă cu fibrele transversului limbei.

Inervație. — Primește un filament din spinal pe calea ramurei faringiene a pneumogastricului.

Ațiune. — Scoboară vâlul, întinde stâlpii anteriori și îngustează gâtlejul la începutul înghițirii.

Pătura glandulară. — Glanda palatină, una de fiecare parte, întinsă pe toată regiunea, formează o pătură groasă de 4—5 mm., la nivelul vâlului și în treimea posterioară a boltei. În partea anterioară glanda este mai subțire; lobulii sunt mai mici și mai rari.

Glanda palatină este formată din lobuli despărțiți prin țesut celular și prin foițe fibro-celuloase inserate: de o parte pe bolta osoasă, de alta pe fața profundă a mucoasei. Pe linia mediană rafeul, inserat pe periost, desparte partea dreaptă a glandei de partea stângă. La nivelul vâlului, glanda este despărțită de planul muscular printr'o pătură mai groasă de țesut conjunctiv. *Canalele excretorii*, numeroase, se deschid prin mici orificii circulare, ca niște puncte, umplute cu mucus.

Glanda omușorului. — La nivelul omușorului există o glandă a parte, uneori destul de voluminoasă.

Mucoasa. — **Mucoasa de pe fața inferioară a palatului.** — Pe această față mucoasa se întinde pe deasupra păturei glandulare și se continuă pe lături cu mucoasa gingivală, care este foarte groasă. În partea anterioară mucoasa, mai groasă, rezistentă, este strâns unită cu periostul, cu care formează o fibro-mucoasă. În regiunea vâlului mucoasa este mai subțire, mai puțin fixă, despărțită de pătura glan-

dulară printr'o pătură de țesut conjunctiv, o sub-mucoasă, dar ținând de dânsa prin numeroasele conducte excretorii. La nivelul omușorului mucoasa, mai subțire și mai mobilă, este adesea încrețită în plice transversale. Epiteliul este pavimentos stratificat.

Mucoasa de pe fața superioară a palatului. — Fibro-mucoasa care acopere fața nasală a palatului face parte din porțiunea respiratorie a mucoasei pituitare.

Vasele și nervii.

Arterele.—**Artera palatină posterioară.** — Artera palatină posterioară, artera boltei palatului, naște, în foseta pterigomaxilară, din terminațiunea maxilarei interne, se scoboară, trece prin canalul palatin posterior. Ajunsa pe bolta palatină, artera se îndreaptă înainte, așezată pe planul osos pe care, după cum am văzut, își scobește un jghiab. Imparte ramuri interne și ramuri externe, aceste din urmă se ramifică și se anastomozează în arcade pe marginea gingivală a boltei.

Orificiul palatin posterior este așezat la nivelul ultimei molare și aproape de ea. În secțiunea lambourilor de mucoasă destinate obliterării unei perforație a boltei sau a vălului, va trebui să se evite secțiunea arterei la eșirea ei din orificiu. Pentru aceasta, incisiunea este începută dinaintea molarei.

Artera palatină anterioară, terminațiunea arterei nasale interne, ramură a sfeno-palatinei, pătrunde prin orificiul palatin anterior.

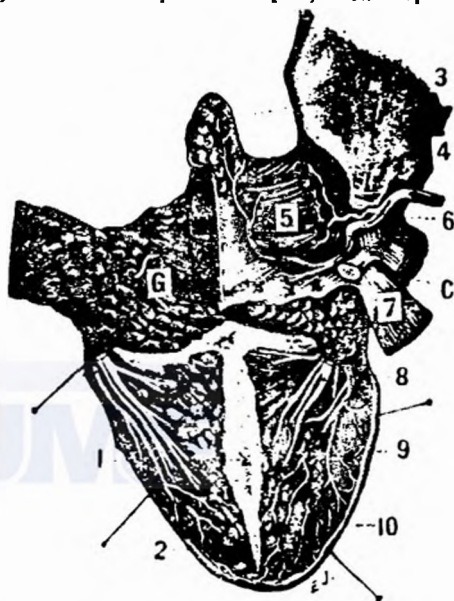


Fig. 164. Părțile moi deslipite de pe fața inferioară a boltei palatine, după ce mai întâi au fost delimitate printr'o incizie dusă pe marginea alveolară. Înapoi vălul a fost și dânsul desinserat de pe marginea boltei și, de fiecare parte, de pe faringe.

1, ra'eul. — 2, a. palatină anterioară. — 3, glanda omușorului. — 4, sfafile-laringianul. — 5, pteristăgionul intern. — 6, a. palatina ascendentă. — C, cărtigul pterigoidului — 7, pteristăgionul extern. — 8, a. palatină posterioară. — 9, a. palatină posterioară. — 10, a. cadete de pe marginea alveolară.

De obicei subțire, se distribuie în porțiunea anterioară a vălului și se anastomozează cu palatina posterioară.

Artera palatină ascendentă. — Artera palatină ascendentă, artera vălului, naște din curba pe care faciala o face pe peretele faringelui, la nivelul regiunii amigdaliene. De aci artera se ridică aplicată pe peretele faringelui, îl perforază, puțin deasupra și înapoia cârligului apofisei pterigoide, și pătrunde în grosimea vălului, sub mucoasa feței superioare. Flexuoasă se împarte în ramuri: unele care străbat aponevroza și se ramifică în partea inferioară a vălului; altele care pătrund între fibrele musculare și o ramură care se îndreaptă înapoi și se termină în omușor.

Vinele. — Vinele palatului însoțesc arterele. Ele se aruncă: în plexul pterigoidian, în vinele faringelui, în vinele amigdalei și ale mucoasei nasale.

Limfaticile. — Canalele limfatice se aruncă în ganglionii profunzi ai gâtului, în ganglionii retro-faringieni.

Nervii. — Nervii sunt sensitiv și motori.

Nervii sensitivi. — **Nervul palatin posterior**, ramură a ganglionului sfeno-palatin, se scoboară în canalul palatin, alături de arteră, se îndreaptă înainte, se divide într'un buchet de ramuri care se distribuiesc în mucoasă, trecând printre lobulii glandulari. Aceste filamente se îndreaptă înapoi, spre văl.

Nervul palatin anterior, filament subțire, terminațiunea nervului nasal intern, ramură a ganglionului sfeno-palatin, pătrunde prin orificiul palatin anterior și se distribuie în partea anterioară a mucoasei palatine.

Nervii motori destinați muschilor vălului emană, după cum am văzut, din izvoare deosebite.

Peristafilinul extern primește o ramură din rădăcina motrice a trigemenului.

Ceilalți muschi: peristafilinul intern, palato-stafilinul, stafilo-glosul, stafilo-faringianul, primesc ramuri din spinal. Aceste ramuri provin din anastomoza pe care spinalul o trimite pneumogastricului și din acest nerv pe calea ramurilor lui faringiene. În felul acesta se explică un număr de fapte clinice; paraliziiile asociate: a vălului palatin și a laringelui, a vălului palatin și a sterno-mastoidianului și a trapezului.

Căile de acces. — Operațiunile pe regiunea palatină se execută prin gură. Anestezia regiunii se obține ușor injectând-o soluția anestezică pe nervii palatini posteriori, la nivelul orificiilor palatine posterioare.

REGIUNEA GINGIVO-DENTARĂ.

Regiunea gingivo-dentară corespunde marginelor alveolare a maxilarilor superiori și inferiori. Aceste margini, curbate în arc de cerc, proeminente în cavitatea bucală, acoperite de o mucoasă groasă și rezistentă, *gingia*, sunt împlântate de organe oșoase, *dinții*.

Arcadele dentare. — Dinții înfiți în marginile alveolare, așezați de-a rândul unul lângă altul, constituiesc arcadele dentare: *o arcadă dentară superioară și o arcadă dentară inferioară*. Când gura este închisă, arcadele dentare, în contact una cu alta, formează dimpreună cu marginile maxilarilor un perete, care împarte cavitatea bucală în două cavități: gura propriu zis și vestibulul bucal. Aceste cavități comunică între ele prin interstițiile dintre dinți și, înapoia ultemelor molare, prin spațiile retro-molare și la indivizii care și-au pierdut un număr de dinți prin golurile care rămân.

Articulațiunea arcadelor dentare. — Fiecare arcadă dentară are forma unei jumătăți de elipsă. Arcada superioară este mai largă și depășește mai cu seamă înainte, curba arcadei inferioare; dinții de sus trec înaintea dinților de jos. Dinții sunt împlântați oblic în marginile alveolare; dinții superiori sunt oblici în jos și în afară; dinții inferiori sunt oblici în sus și înăuntru. Curba descrisă de rădăcinile dinților inferiori este ceva mai mare decât curba descrisă de coroana acestor dinți; pentru arcada superioară dispozițiunea este inversă. Când dinții sunt în contact suprafețele lor triturate se îmbucă, constituind *articulațiunea arcadelor dentare*; fiecare dinte, de sus sau de jos, ia contact cu doi dinți opusi.

Marginile alveolare. — Marginile alveolare ale maxilarilor, concave, sunt scobite de cavități adânci, *alveolele*, în cari sunt împlântate rădăcinile dinților.

Alveolele. — Alveolele mărginite de o lamelă compactă, perforate în fund de un mic orificiu prin care pătrund vasele și nervii dintelui, sunt *uniloculare* sau *multiloculare*, după cum dinții au o singură rădăcină sau mai multe. Alveolele au întocmai dimensiunile și forma rădăcinilor ce conțin. O pătură subțire de țesut fibro-conjunctiv, *ligamentul alveolo-dentar*, este interpus între peretele alveolei și rădăcina dintelui. Dacă dinții cad, alveolele se umplu, dispar, și marginea maxilarului se rotunjește. Alveolele sunt așezate mai aproape de fața externă a maxilarilor. Peretele extern al alveolei este redus la o lamelă mai subțire, uneori chiar perforată. Pentru acest cuvânt abcesele alveolo-dentare fac, mai întotdeauna, erupție pe fața ex-

ternă a maxilarilor; fistulele dentare sunt mai comune pe această față și peretele extern al alveolei este mai adeseori rupt, în extracțiunea dinților.

Gingia. — Marginile alveolare ale maxilarilor sunt învelite de o fibro-mucoasă groasă, densă, rezistentă, netedă, de culoare roșie. Gingia, în inflamații, devine mai închis colorată și, congestionându-se, sângerează ușor.

Gingia prezintă: o *față vestibulară*, labială sau geniană, după cum privește înainte sau în afară; o *față internă*, linguală, care privește marginea limbii și o *margine dentară*.



Fig. 165. Alveolele; maxilarul superior; maxilarul inferior.



Fig. 166. Maxilar inferior de bătrân, fără dinți; ramura orizontală este micșorată ca lărgime, prin rezorbția marginii alveolare.

Mucoasa gingivală, mai întâi foarte groasă pe culmea marginilor alveolare, se subțiază treptat ce se scoboară pe fețele acestor margini, ceva mai jos pe fața externă decât pe fața internă a maxilarilor. Mucoasa gingivală se reflectează înăuntru: în sus pe bolta palatului; în jos se continuă cu mucoasa planșeului gurii. În afară, mucoasa gingivală se reflectează pe fața profundă a obrazului, îndoindu-se într'un fund de sac adânc, *jghiabul gingivo-genian* și pe fața profundă a buzelor, *jghiabul gingivo-labial*. Incizând în fundul acestor jghiaburi se poate deschide un abces dentar, se poate opera un kist dentar sau se descoperă orificiul mentonier sau peretele anterior al sinusului maxilar.

Marginea sau fața dentară a gingiei este perforată de orificiile

prin care trec dinții. Pe marginea acestor orificii, mucoasa, mai bogată în țesut fibros și strânsă împrejurul gâtului dintelui, constituie partea superioară a ligamentului dentar. La copilul nou născut precum și la oamenii bătrâni, care și-au pierdut dinții, marginea dentară este netedă.

Structura. — Mucoasa gingivală este o fibro-mucoasă întinsă pe muchia marginilor alveolare și aderentă intim cu periostul. Mai departe, spre fundurile de sac, mucoasa se subțiază și dedesubtul ei apare o pătură de țesut celular moale, care o desparte de periost.

Mucoasa gingivală este constituită din papile, numeroase și voluminoase, acoperite cu un epiteliu gros pavimentos, stratificat.

Vasele și nervii. — **Arterele.** — Pentru gingia superioară arterele provin din maxilara internă: pentru fața internă din artera palatină posterioară; pentru fața externă din supra-alveolară și din sub-orbitară.

Pentru gingia inferioară arterele provin: pentru fața externă din maxilara internă, prin ramurile ei bucala și mentoniera. Pentru fața internă a gingiilor arterele provin: din facială, prin artera sub-mentală și din linguală, prin artera sub-linguală. Ramurile gingivale, numeroase și subțiri, se anastomozează în arcade, aproape de marginea gingiei.

Vasele limfatice, se deschid: în ganglionii sub-maxilari, în ganglionii carotidieni și în ganglionii genieni, când aceștia există.

Nervii. — Pentru gingia superioară filamentele nervoase provin, de fiecare parte, din nervul maxilar superior, prin filamentele lui dentare și prin palatinul posterior, ramuri născute din ganglionul sfeno-palatin.

Pentru gingia inferioară filamentele nervoase provin: din maxilarul superior, prin nervul bucalul și din maxilarul inferior prin nervii mentonierul și lingualul. Acești nervi pot fi atinși de nevralgii, uneori foarte dureroase și rebele, cari nu se vindecă decât, uneori, prin rezecția marginilor alveolare sau mai bine prin rezecția însăși a trunchiurilor nervoase.

Vinele. — Vinele, subțiri, formează plexurile alveolare, acestea se varsă: în vinele palatine, în vinele de pe fața externă a maxilarului superior, în vinele faciale și linguale.

Dinții.

Dinții, organoase tari, cele mai tari din economie, servesc: la teierea, sfărâmarea, măcinarea alimentelor și, în vorbire, la pronunțarea literilor zise dentare.

Dinții sunt producțiuni epidermice întocmai ca și unghiile și părul. Așezați în cavitatea bucală, într'un mediu bogat în germeni, sub acțiunea lor ei se pot strică, ulceră, cariă. Cariile dentare, cavități neregulate, mai mult sau mai puțin adânci, sunt cuiburi de microbi, uneori foarte virulenți, cari pot fi locul de plecare fie a unor infecțiuni locale, mai mult sau mai puțin grave, fie chiar a unor infecțiuni generale, uneori foarte grave.

Desvoltarea dinților. — La a 5-a sau la a 6-a săptămână a vieții embrionare, epiteliul gingival se îngroașe sub forma unei lame, *creasta dentară*, care pătrunde în țesutul embrionar întins pe marginea maxilarului. Această lamă, pe alocurea, se îngroașe mai mult sub forma unor ridicături, *mugurii dentari*, din care se vor desvoltă dinții. Acești muguri vor constitui *organul adamantin* sau *organul smalțului*. Ei se despart treptat de creasta epitelială dentară, de care nu mai rămân uniți decât printr'o rădăcină subțire, un cordon, *cordo-nul folicular*. Din cordonul folicular mai naște o prelungire, un mugure, din care va derivă dintele permanent.

Foliculul dentar. — Organul smalțului se îndoaie ca o cupolă și se scobește de o cavitate ca un fund de sticlă, în care pătrunde un ghem de țesut conjunctiv, *papilă*. Din papilă se va desvoltă *organul ivoriului și pulpa dentară*. În acelaș timp totul se înconjoară de o capsulă conjunctivă, care constituie peretele foliculului sau *sacul dentar*. În acest timp cordonul folicular se desparte de creasta epitelială a gingiei; foliculul dentar este constituit.

Foliculul dentar este format, la început, din celule embrionare; mai târziu, din elemente speciale: celulele ivoriului, celulele smalțului, care vor acoperi coroana dintelui și cimentul, care va înveli rădăcina. Papila dentară intră în contact cu organul smalțului printr'un rând de celule conjunctive, mari, ramificate, *odontoblastele*, din cari se desvoltă organul ivoriului.

Germenul dentar crește spre marginea liberă a gingii pe care o ridică și o sparge. Numai după erupția dintelui apare cimentul, care provine din transformarea în țesut osos a țesutului conjunctiv care constituie partea radiculară a sacului dentar.

În legătură cu desvoltarea și evoluția foliculului dentar pot să se formeze un număr de tumori, *odontoamele*.

Cum diferitele formațiuni ale dintelui se desvoltă în patru perioade, în legătură cu fiecare din acestea pot să se desvolte tot atâtea varietăți de tumori și anume: odontoamele embrio-plactice, odontoamele odonto-plactice, odontoamele coronare și odontoa-

mele radiculare. În acelaș timp, în marginea alveolară a maxilarilor se pot desvoltă și kiste și tumori epiteliale, *epulisurile*, provenite din degenerarea resturilor celulare rămase din cordonul folicular, *celulele paradentare*, care se găesc în grosimea ligamentului alveolo-dentar.

Apariția dinților.

Dinții apar în două epoci diferite ale vieții: ei se împart în *dinți temporali* sau *dinții de lapte* și în *dinți permanenți*. Prima dentiție are 20 de dinți, a doua dentiție are 32 de dinți.

Dinții permanenți.

Dinții permanenți, de fiecare parte a planului median, sunt: doi incisivi, o canină, doi pre-molari sau măselele mici și trei molari sau măselele; măseaua de trei ani, măseaua de 12 ani și măseaua de minte.

Constituția dintelui. — Fiecare dinte prezintă trei părți: coroana, coletul și rădăcina.

Coroana. — Coroana, partea vizibilă a dintelui, liberă în gură, ocupă, din lungimea dintelui, treimea superioară. Coroana prezintă cinci fețe: o față anterioară sau externă, labială sau jugală, după cum dintele este anterior sau lateral; o față posterioară sau internă, linguală; două fețe laterale, vecine cu fețele dinților de alături. Fețele laterale ale incisivilor înguste sunt margini.

Față de masticație, superioară sau inferioară, după situația dinților, este variabilă ca formă și întindere; subțire, în formă de margine pentru incisivi, ascuțită în colți pentru canini, este lată pentru pre-molari și molari. Față de masticație a molarilor, neregulată, prezintă un număr de ridicături în formă de vârfuri, *tuberculi*, despărțiți prin jghiaburi, sediul de predilecție al cariilor.

Rădăcina. — Rădăcina, unică sau cu două sau cu trei brațe, infiptă în marginea alveolară a maxilarilor ocupă două treimi din lungimea dintelui. Extremitatea rădăcinii, perforată de un mic orificiu, *foramenul*, poartă numele de *apex*.

Coletul. — Coletul este jghiabul la nivelul cărui coroana se unește cu rădăcina.

Cavitatea dentară. — Dintele este scobit de o cavitate centrală, *cavitatea pulpei sau camera dintelui* care, întinsă dela coroană până la vârful rădăcinii, conține pulpa dentară. Camera dentară se ter-

mină, în vârful rădăcinii, cu foramenul, prin care pătrund vasele și nervii.

Configurațiunea dinților permanenți.

Incisivii. — Incisivii sunt în număr de opt, câte patru pentru fiecare arcadă, doi de fiecare parte a planului median. *Coroana*, lătită dinainte înapoi, este tăiată oblic în biziu din fața posterioară. Fața ei anterioară este ușor convexă; fața posterioară foarte ușor concavă; fețele laterale sunt înguste. Fața triturantă, o margine, este îngustă și tăioasă.

De fiecare parte, incisivii se împart: în incisivi mediani sau centrali și în incisiv laterali.

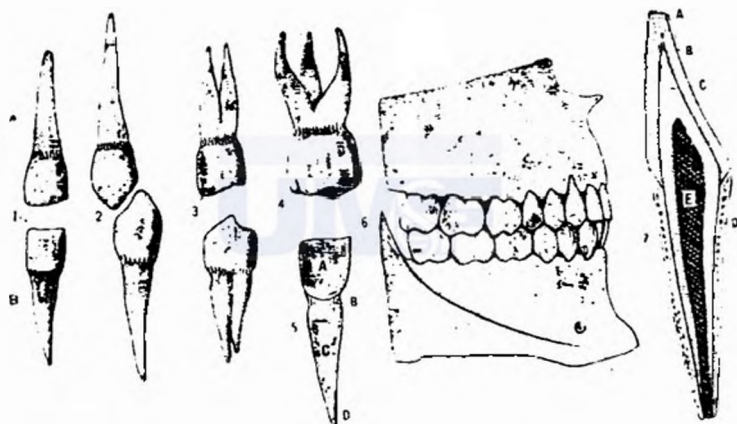


Fig. 167.

DIFERIȚI DINȚI: 1, incisivi; 2, canini; 3, premolări; 4, molar. — 5, CONSTITUȚIA UN I DINTE: A, coroană; B, coletul; C, rădăcina; D, vârful. — 6, ARTICULAȚIA ARCADELOR DENTARE — 7, STRUCTURA DINTELUI: A, membrana lui Naeglyh. — B, art. — C, denti. — D, cimentul. — E, cavitatea dentară.

Incisiva mediană inferioară este cea mai mică dintre toți dinții.

Caninii. — Caninii în număr de patru, câte doi pentru fiecare arcadă și câte una de fiecare parte, o canină superioară și o canină inferioară, sunt așezați între incisivii laterali și prima pre-molară. Caninii sunt dinții cei mai lungi, mai puternici și mai rezistenți. *Coroana*, de formă neregulat conică, se termină cu un vârf, un colț rotunjit. *Rădăcina*, simplă, lungă, puternică, prezintă un ușor jghiab vertical. *Cavitatea pulpară* are forma a două conuri unite prin baza lor.

Canina superioară, cea mai lungă și mai puternică, este numită și

dintele ochiului, căci alveola ei, scobită în peretele anterior al sinusului și proeminentă în cavitatea lui, se ridică până aproape de planșorul orbitei. Această alveolă este așezată și în apropierea canalului nasal pe care, uneori, îl deformează, îl strimtoarează. Câte odată alveola este deschisă în cavitatea sinusului, și rădăcina caninei nu este acoperită decât de mucoasa subțire a sinusului. Aceste rapoarte ale rădăcinii caninei superioare cu cavitatea sinusului trebuiesc bine cunoscute și avute în vedere în abcesele alveolare ale caninei și în extracțiunea ei.

Pre-molarele. — Premolarele sunt în număr de opt, câte patru de fiecare parte, două pentru fiecare maxilar. *Coroana* este cuboidă. *Suprafața triturantă* prezintă doi tuberculi, unul bucal și altul lingual. *Rădăcina*, pe fața internă și externă, despărțită în două, prin câte un ușor jghiab, este deseori bifurcată aproape de vârf. *Cavitatea pulpară* este împărțită în două coarne radiculare.

Molarele. — Molarele în număr de 12, șase de fiecare parte, câte trei pentru fiecare maxilar, sunt dinții cei mai voluminoși. *Coroana* lor este voluminoasă, cuboidă. *Suprafața triturantă* prezintă trei sau cinci tuberculi. *Rădăcinile* sunt în număr de două sau trei; uneori sunt patru.

Molarele superioare au de obicei trei rădăcini: două rădăcini externe și una internă mai largă și mai lungă.

Molarele inferioare mai voluminoase ca cele superioare au numai două rădăcini: o rădăcină internă și una externă, recurbate spre vârf, în afară,

Molarele din primul rând sunt numite și măselele de 6 ani. Molara superioară are patru tuberculi despărțiți printr'un jghiab în formă de H. Molara inferioară are cinci tuberculi, doi interni și trei externi.

Molarele din al doilea rând sunt numite și măselele de 12 ani, Molara superioară, cea mai voluminoasă, prezintă de obicei trei tuberculi. Deseori rădăcinile ei externe sunt reunite. Molara inferioară are cinci tuberculi; rădăcina ei internă, mai largă, are două canale pulpare.

Molarele din al treilea rând sunt numite și măsele de minte. Molara superioară, în stare de regresie, este cea mai mică dintre măsele. Suprafața tributară prezintă trei tuberculi. Rădăcinile se pot fusiona, rămânând numai indicate prin ușoare jghiaburi. Molara inferioară, foarte voluminoasă, prezintă cinci tuberculi și două rădăcini scurte și recurbate; rădăcina externă este deseori bifurcată.

Dinții temporali sau caduci.

Dinții primei dentițiuni, dinții de lapte, sunt în număr de 20, câte 10 pentru fiecare maxilar: 8 incisivi, 4 canini și 8 molari. Dinții temporari, mai puțin voluminoși ca dinții definitivii, au proporțional rădăcini mai lungi.

Dinții temporari încep să fie înlocuiți prin cei permanenți dela 6 până la 12 ani.

Structura dintelui. — Dintele este constituit dintr'o porțiune centrală, moale, pulpa, acoperită de jur împrejur de pături de țesuturi tari: ivoriul, smalțul și cimentul.

Ivoriul. — Ivoriul sau dentina, constituit dintr'o substanță fundamentală, impregnată de seruri calcare, identică cu oseina, formează o pătură continuă împrejurul pulpei. De culoarea galbenă, se aseamănă cu osul, dar este cu mult mai tare.

Canaliculele dentare. — Dentina, pe secțiune, prezintă un număr de strii subțiri, canalele ivoriului sau canaliculele dentare, care pornite din cavitatea pulpară unde se deschid, străbat dentina pe toată grosimea. În grosimea ivoriului, canaliculele dentare se ramifică și se anastomozează; în afară ele se unesc și formează spații stelate.

Fibrele lui Tomes. — **Odontoblastele.** — Canaliculele dentare conțin fibrele lui Tomes, cari se continuă în cavitatea pulpară cu odontoblastele, celule mari, înconjurate de terminațiuni nervoase.

Smalțul. — Smalțul acoperă coroana dintelui; întins într'o pătură continuă, el îi dă aspectul lucios, neted și o culoare albă, albă-albăstruie sau gălbuie. Smalțul, gros de 1 mm., grosimea lui se micșorează treptat spre colet, unde marginea lui, tăiată în bizou din fața externă, este acoperită de ciment.

Prismele adamantiene. — Smalțul, substanța cea mai dură din corp, conține 96% săruri minerale. Smalțul este format din prisme exagonale, prismele adamantine, așezate perpendicular pe suprafața ivoriului.

Membrana lui Nasmyth. — Pe dinții încă neîntrebuințați, smalțul este acoperit de o membrană foarte subțire, membrana lui Nasmyth, rest din organul smalțului a foliculului dentar.

Cimentul. — Cimentul acopere numai rădăcina dintelui, cu o pătură continuă, grosă de 1 mm. Cimentul, format din țesut osos, conține osteoplaste neregulate, celule numite *cimento-blaste*. Uneori, la bătrâni, pe rădăcinile caninilor, se pot vedea și câteva canale de a lui Havers. Spațiul foarte îngust dintre ciment și pereții alveolei este

umplut cu o pătură de țesut fibro-conjonctiv, *ligamentul alveolo-radicular*.

Pulpa. — Pulpa dintelui, substanță moale, roșie bogată în vase și nervi, este conținută în camera dentară. Pulpa este formată: din țesut conjonctiv, din odontoblaste, din vase și nervi. Volumul pulpei se micșorează cu vârsta, din cauza producțiunii continue a ivoriului.

Odontoblastele. — Odontoblastele sunt celule conjonctive, mari, așezate la periferie, într'un strat continuu, dedesubtul ivoriului. Odontoblastele se continuă printr'o prelungire, cu fibrele lui Tomes, în canaliculele dentare. Odontoblastele sunt înconjurate cu numeroase terminațiuni nervoase.

Articulațiunea alveolo-dentară. — Dinții sunt fixi în alveolele lor printr'un ligament inter-osos, căci nu există suprafețe articulare sau cavitate articulară. Alveola de o parte și rădăcina dintelui de alta se îmbucă exact. Peretele alveolei este căptușit cu un periost foarte vascular.

Ligamentul dentar. — Ligamentul dentar prezintă două porțiuni: o porțiune, intrinsecă, *alveolo-dentară* și, o porțiune extrinsecă, *supra-alveolară*.

Porțiunea alveolo-dentară sau *ligamentul periodontic* este constituit dintr'o pătură subțire de țesut fibro-conjonctiv, întins între cimentul rădăcinii dintelui și periostul alveolei. Ligamentul periodontic este constituit din fascicoli fibroși: unii îndreptați oblici, așezați la vârful rădăcinii; alții orizontali, așezați la nivelul coletului.

Porțiunea supra-alveolară, ligamentul lui Black, constituie împrejurul coletului dintelui o brățară fibroasă, strânsă, aderentă, inserată pe marginea alveolei.

Normal, dintele este foarte puțin mobil în alveolă; sub acțiunea unei presiuni el se infundă, dar imediat, împins de elasticitatea ligamentului, își reia pozițiunea primitivă.

Vasele și nervii.

Dinții superiori. — Arterele provin, de fiecare parte, din maxilara internă, prin ramurile ei suborbitara și dentara posterioară. Ramura dentară, supero-anterioară a suborbitarei, se distribuie incisivilor și caninei. Artera dentară supero-posterioară se împarte molarilor.

Nervii. — Nervii provin din nervul maxilar superior, prin nervul suborbitar și prin ramurile dentare posterioare. Nervul suborbitar dă o ramură dentară anterioară, care se împarte incisivilor și caninei.

Dinții inferiori. — *Arterele* dinților inferiori provin din *artera dentară inferioară*, ramură a maxilarei interne.

Nervii provin din *dentarul inferior*, ramură a nervului maxilar inferior.

Vinele, subțiri, sunt satelite arterelor.

Erupția și cronologia dinților. — Germeții dentari, înainte de naștere, ocupă ghiabiurile alveolare ale fiecărui maxilar, încă neîmpărțite în alveole. Germeții dentari sunt despărțiți mai întâi prin țesut conjunctiv; la naștere se constituiesc alveolele, în număr egal cu germeții dentari.

Erupția dinților se face în cinci perioade sau dentițiuni:

Prima dentițiune este formată de dinții de lapte;

A doua dentițiune este formată de măselele de 6 ani cari, în număr de patru, ocupă întâiul rând al molarelor;

În a treia dentițiune se schimbă dinții de lapte;

În a patra dentițiune erup măselele de 12 ani cari, în număr de patru, ocupă al doilea rând al molarelor;

În a cincea dentițiune erup măselele de minte, în număr de patru, înșirate în al treilea rând al molarelor.

Dinții incisivii centrali inferiori apar cei dintâi, între a 6-a și a 8-a lună; incisivii centrali superiori apar între a 7-a și a 9-a lună; incisivii laterali superiori apar în a 10-a lună și incisivii laterali inferiori în a 15-a lună.

Premolarele inferioare erup la a 20-a lună; premolarele superioare la a 22-a lună. Caninii inferiori apar în a 3-a lună și caninii superiori în a 33-a lună.

În a doua dentițiune erup dinții permanenți care înlocuiesc dinții de lapte a căror rădăcini se resorb. Înapoia acestor rădăcini se resoarbe și peretele care desparte alveola dintelui de lapte de cavitatea care conține germeul dintelui definitiv. Rădăcina acestui dinte crește, dintele se mărește, se înalță, ridică gingia, pe care o perforează; dintele apare la exterior.

Cronologia celei de a doua dentițiuni. — Primul rând de molar, măselele de 6 ani, apare la vârsta de 6 ani. De la această dată dinții permanenți de acelaș fel constituiesc grupuri, cari erup și cresc pe-rechi. Apariția fiecărui nou grup de dinți este despărțită printr'un spațiu de aproape un an.

Incisivele mediane se schimbă la 7 ani; incisivele laterale la 8 ani. Primele pre-molare se schimbă între 9—12 ani; al doilea premolare se schimbă la 11 ani; caninii la 12 ani. Molarele între 12—13 ani. Măselele de minte apar între 19—30 ani.

REGIUNEA FARINGELUI

Regiunea faringelui, așezată în mijlocul capului și a gâtului, este întinsă înaintea coloanei vertebrale, dela baza craniului până în dreptul marginii inferioare a cartilajului cricoid. În atitudinea normală a capului, pe coloana vertebrală, nivelul limitei inferioare a faringelui corespunde părții superioare a corpului celei de a VI-a vertebra cervicală. Această limită variază cu mișcările faringelui; în timpul înghițirii faringele, scurtându-se, se ridică cu aproape înălțimea unei vertebre, și cam tot cu atât când capul este răsturnat înapoi.

Faringele, în cele două treimi superioare, cuprins în concavitatea maxilarului inferior, aparține capului; în treimea inferioară, unde este strâns unit cu laringele, face parte din gât.

Faringele de forma unui jghiab dreptunghiular, mai larg în curmezis, este închis la partea superioară printr'un perete convex, *bolta faringelui*, și este pâlniat la partea inferioară, unde se continuă cu esofagul. Înainte faringele comunică: la partea superioară cu fosele nasale, prin orificiile nasale posterioare *coanele*; la mijloc cu cavitatea bucală, prin orificiul *istmul gâtului* sau orificiul glosio-faringian; la partea inferioară cu laringele, prin orificiul *ari-epiglotic*.

Faringele prezintă o față superioară, *exofaringele*, și o față profundă, acoperită de mucoasă, *endofaringele*.

Explorațiune. — În stare normală faringele nu se poate simți pipăind părțile externe ale gâtului; se pot însă recunoaște părțile scheletice: coarnele mari ale osului hioid, treimea posterioară a părților laterale a cartilajului tiroid, precum și părțile laterale și partea posterioară a cricoidului. În stare patologică, când de ex. peretele faringelui este infiltrat de un neoplasm, acesta poate fi simțit ca o placă, mai mult sau mai puțin întinsă, mai cu seamă prin palpeul bidigital, făcut între un deget introdus prin gură și degetele celeilalte mâini, aplicate pe tegumente. Fața internă a faringelui poate fi examinată, pe o întinsă porțiune, prin cavitatea bucală. Pe aci, cu vârful degetului, se poate examina peretele posterior, rezemat pe planul coloanei vertebrale; se poate recunoaște un adeno-flegmon retro-faringian, un abces rece sub-occipital, o tumoare a coloanei vertebrale, etc. Cu vârful degetului introdus înapoia vâlului palatin se poate explora nazo-faringele, coanele, orificiile tubare, și se poate recunoaște existența unei tumori, cum ar fi un polip nazo-faringian. Vârful degetului întors în jos poate pipăi; pe mijloc, fața posterioară a limbii, pe lături, amigdalele și suprafețele de sub-migdale; în felul acesta

se poate recunoaște, pe baza limbii și pe regiunile glosio-amigdalienne, o ulceratiune canceroasă.

Porțiunea bucală a faringelui poate fi văzută deadreptul prin gură; porțiunile nazală și laringiană nu pot fi inspectate decât cu oglinda.

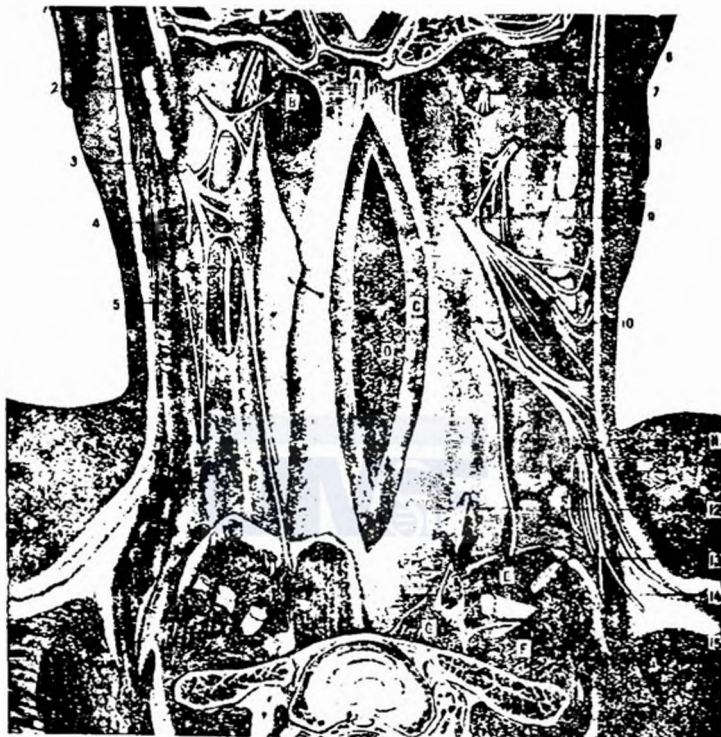


Fig. 168. Disecțiunea faringelui pe la partea posterioară, după ce s'a rezezat porțiunea corespondentă din coloana vertebrală. Aponevroza prevertebrală și aponevroza peripharingiană sunt incisate; se vede peretele faringelui.

1, spleniul. — 2, ventra posterioară a digastricului. 3, sterno-mastoidianul. — 4, ganglionul superior al simpaticului — 5, pneumogastricul. — 6, colector vânos; se aruncă în jugulară. — 7, 8, 9, 10, rădăcinile plexului cervical. — 11, n. frenic. — 12, simpaticul. — 13, aponevroza scalenilor. E, scalenul anterior. — G, lungul gâtului. — F, scalenul posterior.

În cavitatea faringelui unele operațiuni, mai mici, pot fi executate pe cale bucală, ajutându-ne la nevoie de o oglindă. Operațiunile importante cum ar fi extirparea unui cancer, nu pot fi practicate decât urmând o cale mai largă, atacând regiunea; fie pe la partea externă, prin înlăturarea temporară a maxilarului inferior; fie pe la partea

antero-superioară, rezecând temporar nasul; fie prin cavitatea bucală, lărgită prin secțiunea mediană a vălului palatin.

Disecțiunea faringelui. — Pentru a diseca regiunea faringiană se fac diferite preparațiuni: pe lături, pe la partea anterioară și pe la partea posterioară. Această din urmă preparațiune, din cele mai instructive, se execută în modul următor: se secționează mai întâi, cu fierăstrăul transversal, calota craniului și se golește cavitatea de creer. Gâtul fiind întins și capul răsturnat pe spate, se secționează, transversal, imediat deasupra mănunchiului sternal și claviculelor, părțile moi anterioare până pe coloana vertebrală apoi, de fiecare parte în lungul marginilor posterioare a sterno-mastoidienilor, se taie părțile moi dela mastoidă până pe claviculă. În urmă se deslănesc de pe coloana vertebrală părțile anterioare ale gâtului, până sub baza craniului. Acest timp trebuie executat cu atenție, urmând spațiul celular care desparte faringele și învelișurile lui de aponevroza pre-vertebrală, tăind, cu vârful cuțitului, pe rând, diferitele organe, trunchiuri nervoase, inserțiuni musculare, cari țin de laturile coloanei vertebrale. Ajunși sub baza craniului, cu un fierăstrău, craniul este tăiat transversal, despărțind complet porțiunea care ține de faringe. Piesa astfel separată este așezată pentru disecție, faringele privind în sus, pe o planșetă și fixată cu cuie bătute prin pielea capului. Pentrucă faringele să fie întins capătul tracheei și al esofagului sunt legate, cu fire, de câte un cuiu. De fiecare parte se întinde și se fixează deasemenea, cu cuie, și planul sterno-mastoidienilor. În urmă, cu un fierăstrău Farabeuf montat cu o lamă îngustă, urmând exact peretele posterior al faringelui, se taie din nou baza craniului, rezecând din os toată partea care depășește înapoi planul faringelui. Prin această nouă tăetură, secțiunea prin baza craniului este foarte adâncă căci inserțiunea craniană a peretelui faringelui se face urmând o linie concavă înapoi. Pe părțile laterale ale faringelui sunt așezate, de fiecare parte, vasele și nervii mari ai gâtului, culcați în jghiabul mărginit, înăuntru, de faringe și, în afară, de sterno-mastoidian.

O altă preparațiune consistă în a diseca faringele lateral, descoperind fața lui externă rezecând ramura verticală a maxilarului inferior și golind, de conținutul lor, regiunea pterigo-maxilară și regiunea sub-maxilară.

Raporturi. — Regiunea faringelui se învecinează: la partea posterioară, pe toată întinderea, cu regiunea vertebrală, de care este despărțită printr'un spațiu celular, închis pe lături, cuprins între aponevroza pre-vertebrală și aponevroza care învelește faringele. La par-

tea superioară, bolta faringelui corespunde regiunii mijlocii a bazei craniului formată, pe mijloc, de corpul sfenoidului și de apofisa bazilară și, de fiecare parte: de vârful stâncii temporalului, de canalul

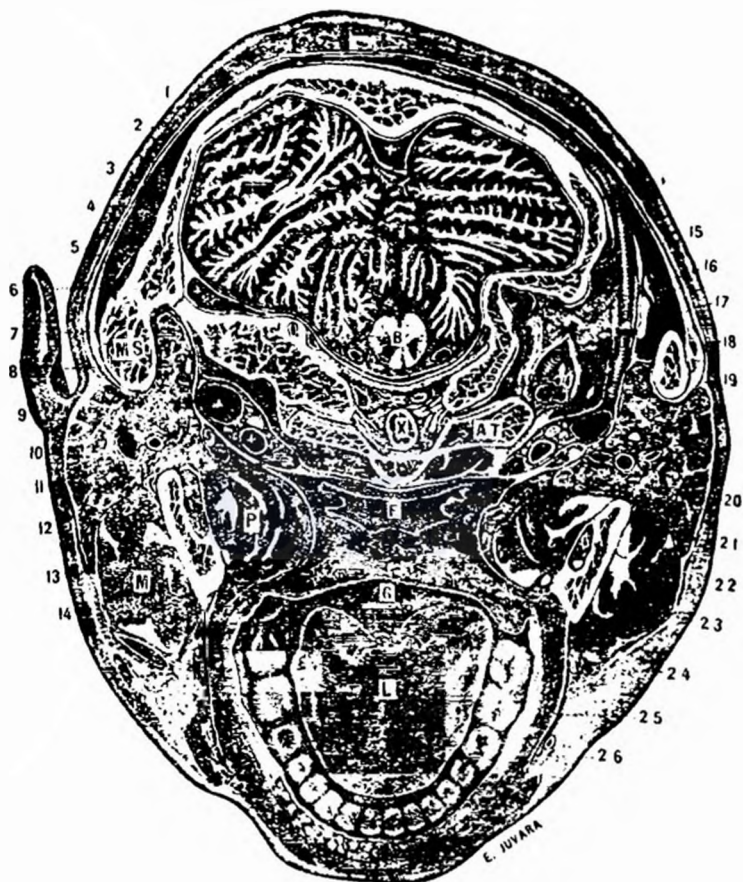


Fig. 169. Secțiunea orizontală a capului prin interstițiul dintre dinți.

1, occipitalul la nivelul protuberanțelor.—2, terminațiunea sinusului longitudinal superior.—3, lobul median al creierului.—4-16 m. apertul.—5, lobul lateral al creierului.—6, sinusul transvers.—7, parotida; prelungirea posterioară sau mastoidiană.—8, n. facial.—9, jugulara internă.—10, carotida externă.—11, carotida internă.—12, aponevroza silo-faringeană.—13, pătura musculară a vârului palatului.—14, pătura glandulară a vârului.—15, micul complex.—17, digestivul.—18, sterno-cleido-mastoicidianul.—19, a. occipitală.—20, glanda parotidă; prelungirea internă sau faringeană.—21, grăsimea din spațiul silo-faringean.—22, plica salpingo-faringeană.

arterei carotide și de orificiul rupt posterior. În corpul sfenoidului sunt așezate sinusurile sfenoidale prelungite, când sunt foarte dezvoltate, în apofisa bazilară.

Pe părțile laterale regiunea faringelui se învecinează: la partea superioară cu regiunea pterigo-maxilară; mai de aproape cu spațiul stilo-faringian; mai jos, cu fosa sub-maxilară și, dedesubtul osului hioid, cu triunghiul sub-hioidian și, la partea cea mai inferioară, cu regiunea corpului tiroid. Marginile faringelui, formate din unirea peretelui posterior cu pereții laterali, corespund pe toată întinderea regiunii vaselor gâtului.

La partea anterioară regiunea faringelui se învecinează de sus în jos: cu regiunea foselor nasale, cu regiunea gurii și cu regiunea laringelui.

Inserțiunile faringelui.

La partea superioară peretele faringelui se inseră pe pătura de țesut fibros, care acoperă baza craniului. Pe mijloc, această inserțiune se face pe fața inferioară a apofisei bazilare, pe *tuberculul faringelui* așezat la un cm. înaintea orificiului occipital. De aci inserțiunea faringelui urmează, în afară, o linie curbă cu concavitatea înapoi. De pe apofisa bazilară, linia de inserțiune trece pe țesutul fibros care umple spațiul dintre temporal și occipital apoi, mai în afară, pe fața inferioară a temporalului, până pe marginea orificiului canalului carotidei. Din acest punct inserțiunea peretelui faringelui se îndreaptă înăuntru și înainte, spre marginea posterioară a aripei interne a apofisei pterigoide. Din cele descrise rezultă că inserțiunea superioară a peretelui faringelui se face, de fiecare parte, pe două linii unite în unghi ascuțit; vârful acestui unghi corespunde *cornului faringelui*.

Pe lături inserțiunea peretelui lateral al faringelui urmează de sus în jos: marginea aripei interne a apofisei pterigoide, cărligul apofisei pterigoide, ligamentul pterigo-maxilar și puțin fața internă a maxilarului inferior, părțile laterale ale limbii, osul hioid, cartilajul tiroid și cartilajul cricoid.

Peretele posterior al faringelui. — Peretele posterior, mai larg la partea superioară unde, sub baza craniului, se prelungeste, de fiecare parte, sub forma unui colț, *coarnele faringelui*, se îngustează mai jos, apoi se lărgeste din nou, la nivelul extremităților marilor coarne a osului hioid. Din acest punct fața posterioară a faringelui se îngustează treptat, până la nivelul marginii inferioare a cartilajului cricoid, unde se continuă cu peretele posterior al esofagului.

Peretele extern. — Peretele extern, puțin oblic înainte și înăuntru, mai îngust la partea superioară, se lărgeste la partea mijlocie,

unde este ocupat de amigdală și se îngustează treptat spre partea inferioară.

Aponevroza de înveliș a faringelui. — Fața superficială a faringelui este acoperită de o foiță fibro-celuloasă, aponevroza faringelui. Această foiță, învelește faringele și, aderând de planul muscular,



Fig. 170. Peretele posterior al faringelui; raporturile lui cu vasele și nervii mari ai gâtului; jumătatea dreaptă a aponevrozei perifaringiene fiind ridicată, peretele faringelui cu plexul vânos care-l acoperă este descoperit.

1, n. spinal.—2, a. glosolaringian.—3, a. occipitală.—4, ganglionul superior al simpaticului.—5, pneumogastri-
cul.—6, v. jugulara internă.

contribuie să-l și fixeze prin inserțiunile pe care le are pe baza craniului și prin expansiunile ce trimite.

Ligamentul occipito-faringian. — Aponevroza faringelui prezintă la partea posterioară, pe mijloc, o porțiune întărită, ligamentul

occipito-faringian. Aceasta, de forma unei lungi fâșii triunghiulare, se inseră: în sus, pe baza craniului, pe tuberculul faringelui; în jos se lărgeste, se subțiază și se pierde treptat pe aponevroză. Ligamentul occipito-faringian prezintă, la partea superioară, o creastă care pătrunde, ca o despărțitură, între mușchii marii drepte anteriori ai gâtului.

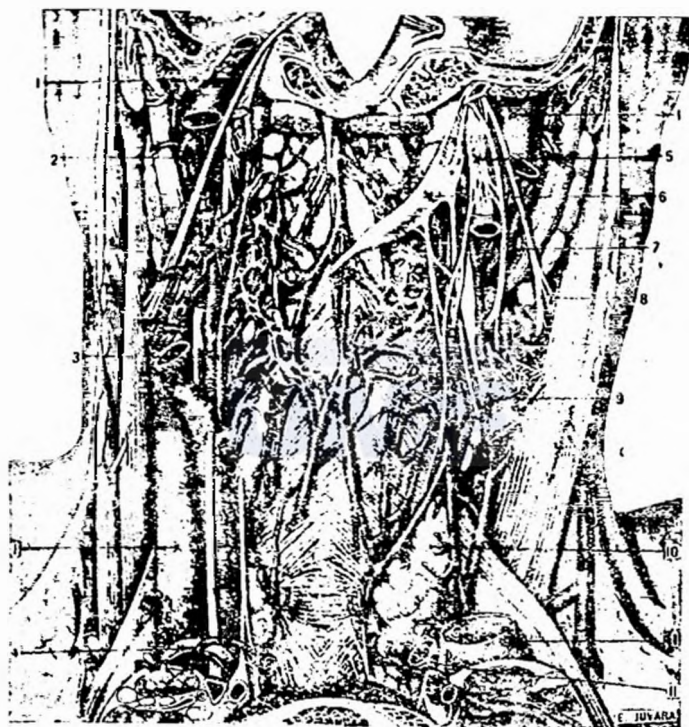


Fig. 171. Peretele posterior al faringelui și de fiecare parte vasele și nervii mari ai gâtului.

1, v. Jugulară internă.—2, a. glosio-faringian.—3, a. faringiană ascendentă.—4, canalul tozacie.—5, pneumo-gastricul, ganglionul plexiform.—6, ganglionul superior al simpaticului.—7, n. marele hipoglos.—8, n. spinal.—9, bifurcația carotidiei.—10 corpul tiroid.—11, a. carotidă primitivă.

Pe părțile laterale ale faringelui aponevroza se împarte în două foi: o foaie care, aplicată pe peretele faringelui, nu este decât continuarea aponevrozei de pe fața posterioară și o foaie care trece în-
 poia vaselor mari ale gâtului și completează, din această parte, teaca

prismatică care conține aceste vase. Această foiță constituie o strânsă legătură între teaca vaselor și faringe.

Mușchii faringelui.

Planul constrictorilor. — Mușchii constrictori, lamelari, în număr de trei, numiți după locul lor, constrictorul superior, mijlociu și la nivelul coarnelor. La acest nivel, foița celulară de sub-mucoasă se lipește cu aponevroza faringelui.

Mușchii faringelui sunt așezați în două pături deosebite prin direcția opusă a fibrelor care le constituiesc.

Pătura musculară superficială, constituită de mușchii constrictori, este formată din fibre transversale sau oblice în sus și înăuntru.

Pătura musculară profundă, constituită de mușchii stilo-faringianul și stafilo-faringianul, este formată din fibre verticale sau oblice în jos și înăuntru. Stilo-faringianul, așezat mai întâi pe partea externă a faringelui, pătrunde apoi prin interstițiul din constrictorul superior și constrictorul mijlociu și se alătură planului muscular profund.

Pătura musculară superficială.

Planul constrictorilor. — Mușchii constrictori lamelari, în număr de trei, numiți după locul lor constrictorul superior, mijlociu și inferior, despărțiți prin interstiții pe părțile laterale ale faringelui, se țin și se unesc intim pe peretele lui posterior. Constrictorii se acoperă de jos în sus, unul pe altul, ca olanele unui acoperiș. Acești mușchi vor fi descriși, de jos în sus, în ordinea în care se disecă.

Muschiul constrictor inferior. — Constrictorul inferior sau tiroidian, cel mai întins și cel mai superficial, se inseră, de fiecare parte și de sus în jos: pe jumătatea posterioară a marginii superioare a cartilajului tiroid; pe creasta oblică a tiroidului și pe tuberculii, superior și inferior, ai acestei creste; pe fața externă a cartilajului cricoid și pe arcada fibroasă care unește cricoidul cu tiroidul. Această arcadă acoperă fața externă a mușchiului crico-tiroidian. Fibrele constrictorului, născute pe această lungă și neregulată linie, se îndreaptă înapoi și radiază, cele superioare foarte oblice în sus, cele mijlocii transversal și cele inferioare oblice în jos, apoi se îndoiesc pe marginea posterioară a cartilajului tiroid și pe ligamentul hio-tiroidian; fibrele musculare din antero-posterioare,

devin transversale. Pe linia mediană fibrele se ȧes cu ale muschiului din partea opusă. Pe fața posterioară a faringelui, constrictorul inferior figurează două triunghiuri: unul la partea superioară ascuțit cu vârful în sus, altul la partea inferioară mai puțin ascuțit, cu vârful în jos; acest vârf se pierde pe peretele posterior al esofagului.

Dacă constrictorul inferior este tăiat vertical, pe marginea posterioară a cartilajului tiroid, și dacă se disecă partea anterioară a muschiului, se observă că între planul muscular și treimea posterioară a feței externe a tiroidului există o pătură de țesut conjunctiv moale, adevărat țesut seros, născut din lunecarea muschiului pe această parte a cartilajului. Uneori se poate întâlni o adevărată pungă seroasă.

Muschiul constrictor mijlociu. — Constrictorul mijlociu sau hioidian, mai îngust ca cel inferior, se inseră, de fiecare parte: pe partea inferioară a ligamentului stilo-hioidian, pe marginea superioară a marelui corn al osului hioid, pe tuberculul care termină acest corn, și câteodată, și pe ligamentul hio-tiroidian posterior. Fibrele musculare se îndreaptă mai întâi înapoi, apoi se îndoiesc înăuntru. Pe peretele posterior al faringelui constrictorul mijlociu este acoperit de constrictorul inferior și pe linia mediană fibrele muschiului dintr'o parte se ȧes cu fibrele muschiului din partea opusă. Fibrele superioare fiind foarte oblice în sus, constrictorul mijlociu formează, pe peretele posterior al faringelui, un unghiu foarte ascuțit care se ridică până în apropierea bazei craniului.

Muschiul constrictor superior. — Constrictorul superior este o lamă musculară subțire, lată de 2—3 lărgimi de deget, formată din fibre orizontale. Constrictorul superior se inseră, de fiecare parte: pe porțiunea inferioară a marginii posterioare a aripei interne a apofisei pterigoide; pe cărligul apofisei pterigoide; pe planul fibros al vălului palatului; pe ligamentul pterigo-maxilar, unde fibrele constrictorului se continuă cu fibrele buccinatorului; pe fața internă a maxilarului inferior; pe partea posterioară a feții laterale a limbii; pe amigdală și pe ligamentul stilo-hioidian. Fibrele musculare, ușor arcate, neregulat țesute, sunt orizontale sau puțin oblice în sus. În dreptate mai întâi înapoi, se îndoiesc apoi înăuntru spre linia mediană unde sunt acoperite de constrictorii mijlocii. Marginea superioară concavă a constrictorului îmbrățișează, de fiecare parte, coarnele faringelui.

Acțiune. — Planul constrictorilor, contractându-se, micșorează diametrele orizontale ale faringelui.

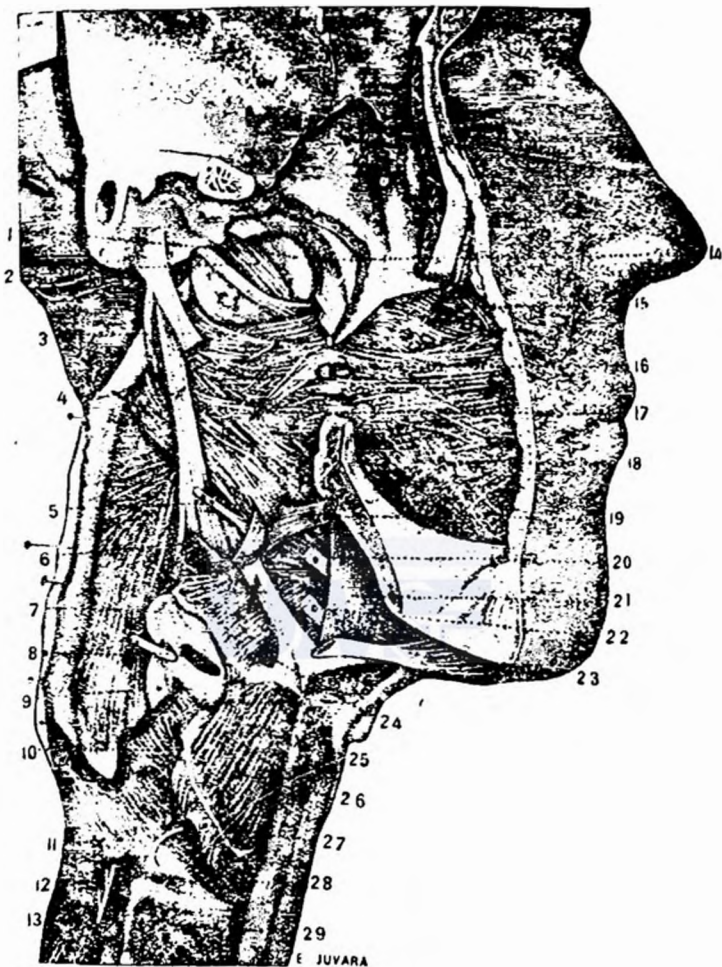


Fig. 172. Disecțiunea faringelui. Vederea feței laterale drepte, descoperită prin resecțiunea unei întinse porțiuni din maxilarul inferior.

1, trompa.— 2, peristafinul intern.— 3, peristafinul extern.— 4, silo-faringianul.— 5, n. gloso-faringian.— 6, constrictorul mijlociu.— 7, hio-glosul.— 8, n. laringeu superior.— 9, marea coză al tiroidului.— 10, 11, constrictorul inferior.— 12, n. laringeu inferior.— 13, esofagul.— 15, canalul lui Stenod.— 16, un grup de glande.— 17, constrictorul superior.— 18, bucalul.— 20, a. lingual.— 21, mio-hioidianul.— 22, marea hio-glo.— 23, digastricul.— 24, a. linguală.— 25, omo-hioidianul.— 26, hio-tiroidianul.— 27, sterno-tiroidianul.— 28, crico-tiroidianul.— 29, trachea.

Pătura musculară profundă.

Muschiul stilo-faringian. — Stilo-faringianul naște, printr'un scurt tendon, de pe fața posterioară și internă a bazei apofisei stiloide. Corpul cărnos, mai întâi rotund, se scoboară, oblic înăuntru, spre peretele extern al faringelui în care pătrunde, prin interstițiul mărginit de constrictorul superior și de constrictorul mijlociu. Acest din urmă muschiu trebuie incizat vertical pentru a putea urmări, dedesubtul lui în jos, stilo-faringianul. Dedesubtul constrictorului mijlociu stilo-faringianul se lărgeste în evantaliu: *fibrelor anterioare*, îndreptate înainte, se inseră pe fața profundă a membranei hio-tiroidiene și pe marginea superioară a cartilajului tiroid; *fibrelor mijlocii* se inseră pe fața externă a bazei marelui corn al cartilajului tiroid și pe marginea lui posterioară; *fibrelor posterioare* se îndreaptă înăuntru, se unesc cu fibrele stafilo-faringianului și, împreună, se pierd pe membrana fibro-elastică care, dedesubtul mucoasei, formează ca un schelet faringelui.

Porțiunea extra-faringiană a muschiului stilo-faringian este învelită de o lamă fibroasă, aponevroza stilo-faringiană.

Aponevroza stilo-faringiană. — Aponevroza stilo-faringiană, ligamentul extern sau *aripioara faringelui*, naște de pe apofisa stiloidă, se îndreaptă înainte și înăuntru, se împarte în două foi care acoperă muschiul stilo-faringian, și se inseră pe marginea faringelui, unde se continuă cu aponevroza faringiană. Aponevroza stilo-faringiană are forma unui triunghi, cu vârful în jos, întins în spațiul dintre faringe, baza craniului și apofisa stiloidă.

Muschiul stafilo-faringian. — Stilo-faringianul așezat dedesubtul mucoasei, este o fâșie răsucită, îndreptată dela vâlul palatului, oblic în jos și înăuntru, spre treimea inferioară a peretelui posterior al faringelui.

Stafilo-faringianul se inseră, în cea mai mare parte, pe vâlul palatului, pe fața inferioară a aponevrozii palatine, unde se țese cu fibrele muschiului omonim din partea opusă și cu fibrele peristafilinului intern. Alte fibre, unite cu fibrele constrictorului superior, se mai inseră pe cărligul apofisei pterigoide și pe cartilajul trompei. Acest din urmă fascicol constituie stafilo-faringianul; el se scoboară înapoi la peristafilinului intern care este cuprins, ca într'o furcă, între porțiunile stafilo-faringianului. Fibrele stafilo-faringianului se îndreaptă oblic în jos și înapoi; ajunse pe peretele posterior al faringelui se desfac, în evantaliu, și se unesc cu fibrele stilo-faringianului și cu fi-

brele constrictorului mijlociu și constrictorului inferior. În jos, majoritatea fibrelor stilo-faringianului se continuă, întocmai ca și fibrele stilo-faringianului, cu lamă elastică care se găsește sub mucoasă, în partea inferioară a faringelui. Pe această lamă, puțin mai jos, nasc fibrele musculare, verticale, ale esofagului. Această lamă elastică formează un tendon comun între fibrele longitudinale a esofagului și fibrele longitudinale ale faringelui.

Dedesubtul vălului palatului stafilo-faringianul proemină în cavitățile faringelui; acoperit de mucoasă formează o plică, *stâlpul posterior al vălului palatului*.

Mucoasa. — Mucoasa faringelui, de culoare roșie deschisă, de aspect catifelat, este unsă cu un mucus gros și aderent.

Mucoasa, groasă la nivelul bazei craniului unde se continuă cu mucoasa nasală, mai subțire pe restul întinderii dar destul de rezistentă, aderentă pe peretele posterior de planul muscular, este mai mobilă pe pereții laterali, mai ales în vecinătatea laringelui, unde formează mai multe plice verticale.

Mucoasa nu este netedă, ci prezintă o mulțime de mici ridicături, tuberculi, formați de glandele mucoase și foliculii limfatici.

Structura. — Epitelul este pavimentos, stratificat, afară de la partea superioară unde epitelul este cilindric, cu cili vibrațili. La adulți cili sunt așezați numai pe porțiuni, ca niște insule. Dermul prezintă papile, care sunt mai mari în partea bucală a faringelui. Dermul conține și numeroși foliculi limfatici.

Glandele mucoase, sunt mai numeroase la nivelul porțiunii nasale a faringelui.

Vasele. — Arterele. — Arterele faringelui sunt mici și flexuoase. Ele provin pentru porțiunea inferioară a faringelui, din artera tiroidiană inferioară și din recurentă laringee; pentru porțiunea mijlocie din artera laringee superioară, ramură a tiroidienei superioare; pentru porțiunea superioară din artera faringiană ascendentă, ramură a carotidei externe și din artera palatină ascendentă, ramură a facialei. Bolta faringelui mai primește ramuri: din artera palatină posterioară, din artera vidiană și din artera pterigo-palatină, ramuri ale maxilarei interne.

Faringiana ascendentă, mai importantă prin volumul și lungimea ei, naște din carotida externă și, uneori, din carotida internă. Artera se ridică, șerpuiește pe marginea faringelui până sub bolta craniului, unde se anastomozează cu ramurile provenite din maxilara internă.

Aceste diferite artere, ale faringelui, dau ramificațiuni mici, flexu-

oase, care pătrund prin interstițiile musculare sub mucoasă, unde se distribuiesc.

Vinele. — Vinele faringelui formează, dedesubtul mucoasei, o rețea fină. Uneori vinele pot fi voluminoase și constituiesc adevărate tumori, varicoase, (varicele faringelui).

Pe fața posterioară a faringelui vinele formează o rețea bogată. Pe marginile faringelui vinele, voluminoase, flexuoase, cu pereții subțiri, formează o rețea cu ochiuri mici prin cari pătrund nervii și ramuri arteriale. Din plexuri vânoase nasc mai multe colectoare cari se unesc cu vinele tiroidiene inferioare, tiroidiene superioare, linguale, laringee, cu plexurile din fosele zigomatice și cu vinele de sub baza craniului. Pe peretele posterior al faringelui există mai întotdeauna o *vână mediană* și, de fiecare parte, câte o rețea cu ochiuri mai mari, romboidale, care se unesc în afară cu vinele de pe marginile faringelui.

Limfaticile. — Faringele este bogat în țesut limfoid, în foliculi și vase limfatice. Foliculii mai numeroși la partea superioară a faringelui, formează *amigdata faringiană*. Dedesubtul vălului palatului foliculi limfoizi, grupați împrejurul amigdalei palatine și întinși până pe laturile limbii, constituiesc un adevărat cerc.

Rețeaua limfatică de sub mucoasă este foarte bogată. Vasele limfatice provenite din naso-faringe se aruncă în ganglionii retro-faringieni. Vasele limfatice născute din porțiunea mijlocie și inferioară a faringelui se aruncă în ganglionii jugulari, în grupul așezat dedesubtul corpului posterior al digastricului.

Ganglionii retro-faringieni. — Acest grup este compus de obicei din doi sau trei ganglioni așezați în ighiabul limitat: înăuntru, de marginea externă a faringelui, în afară, de artera carotidă internă și de ganglionul superior al simpaticului. Ganglionii retro-faringieni, lungăți în sensul vertical, pot fi uneori lungi de 20—25 mm. Deseori ei sunt așezați, unul peste altul, în două planuri și sunt conținuți într'o lojă mărginită de o foiță celuloasă formată din aponevroza faringelui și din teaca vaselor gâtului.

Nervii. — Nervii faringelui nasc, cei mai mulți, dintr'un plex bogat, *plexul faringian*, format din filamente provenite: din ganglionul superior al simpaticului, din glosio-faringian și din pneumogastric (pneumo-spinalul). Alte filamente mai provin din nervul lui Bock, ramură a ganglionului sfeno-palatin care se distribuie în bolta faringelui, din laringeul superior și din laringeul inferior. Sensibilitatea faringelui este sub dependența nervilor: glosio-faringianul,

pneumo-gastricul și trigemenul, iar motilitatea sub acțiunea filamentelor provenite din spinal, pe calea glosio-faringianului și a pneumo-gastricului.

ENDOFARINGELE.

Topograficește cavitatea faringelui este împărțită în trei porțiuni: o porțiune superioară sau nasală; o porțiune mijlocie sau bucală și o porțiune inferioară sau laringiană.

Porțiunea nasală.

Porțiunea nasală, naso sau rino-faringele sau cavum, se întinde dela baza craniului până la nivelul marginii inferioare a vălului palatului. Vălul, în stare de repaus, este o despărțitură membranoasă îndreptată oblic în jos și înapoi, aproape verticală. În deglutiție vălul se ridică, devine aproape orizontal, și marginea lui liberă se alipește, ca o valvă, de peretele posterior al faringelui. În această atitudine vălul desparte complect porțiunea nasală de porțiunea bucală.

Faringele nasal are forma unei cavități cubice, neregulate cu următorii pereți:

Peretele anterior lipsește fiind înlocuit prin orificiile posterioare ale foselor nasale. Aceste orificii numite și coane, pot fi în unele cazuri astupate, mai mult sau mai puțin, de tumorile cari se dezvoltă fie în naso-faringe, cum sunt polipii naso-faringieni, fie în fosele nasale.

Peretele posterior este întins înaintea coloanei vertebrale, până la nivelul marginii inferioare a atlasului. La partea superioară, de fiecare parte, acest perete se prelungește sub forma unui corn, parte care formează peretele posterior al *fosetei lui Rosenmüller*.

Peretele inferior este înlocuit prin orificiul prin care faringele nasal comunică cu faringele bucal. Acest orificiu, numit și istmul naso-bucal, este limitat, la partea anterioară, de marginea liberă a vălului palatului și, de fiecare parte, de stâlpii stafilo-faringieni sau palatini posteriori, oblic îndreptați în jos și înapoi.

Peretele superior al faringelui nasal, concav ca o boltă, este numit și *bolta faringelui*. Forma și adâncimea boltei faringelui variază, și, din acest punct de vedere, se pot întâlni trei tipuri:

Bolta adâncă, există într'o treime din cazuri.

Bolta puțin scobită, aproape plană, este tipul obișnuit la copii.
Bolta de adâncime mijlocie este starea cea mai comună. Dealtfel, este oarecare legătură între forma craniului, adâncimea și forma

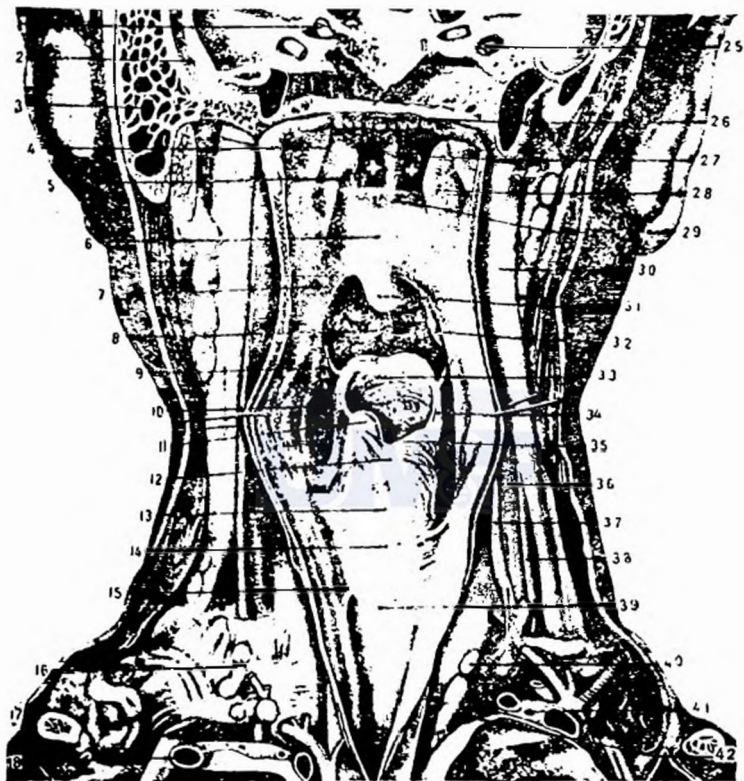


Fig. 173. Peretele posterior al faringelui incizat; se vede cavitatea și orificiile din peretele anterior.

1, n. trigemen. — 2, sinusul transvers. — 3, mastoîda. — 4, foseta lui Rosenmüller. — 5, orificiul trompei. — 6, 8, 9, vâlul palatîu. — 8, limba. — 9, plica fazingo-epiglottică. — 10, fosetele piriforme. — 11, cartilajul aritenoid. — 12, plica inter-aritenoidiană. — 13, cricoidul. — 14, marginea cricoidului; ce aci începe esofagul. — 15, plica nervului faringeu inferior. — 16, 40, ganglioni limfatici — 17, clavicula. — 18, 14, a. subclaviere. — 25, n. acustic. — 26, bolta faringelui, amigdala faringiană. — 27, marginea cloisconel. — 30, jugulara internă. — 31, omusorul. — 32, amigdala. — 33, epiglota. — 34, plica arî-epiglottică. — 35, știrbitura inter-aritenoidiană. — 36, caetoda primitivă. — 37, n. simpatic. — 38, n. pneumogastic. — 39, esofagul. — 42, pleva. — Crucile albe indică coanele, orificiile năuc-faringere.

bolții faringelui, astfel: la doligocefali, diametrele bolții faringelui sunt aproape egale; la brachicefali, diametrul transversal este mai mare.

Amigdala faringiană. — Mucoasa de pe bolta faringelui este foarte bogată în țesut limfatic, care formează o pătură groasă de câțiva mm., împănată cu numeroși foliculi limfoizi; împreună formează amigdala faringiană sau amigdala lui Luska.

Amigdala faringiană, ca și amigdala palatină, prezintă un număr de cavități, *criptele*, împrejurul cărora sunt adunați foliculii limfoizi. Criptele amigdalei faringiene au mai întotdeauna forma unor jghiaburi, drepte sau ușor ondulate, paralele antero-posterior sau divergente înainte. Aceste jghiaburi sunt despărțite prin buze groase, în grosimea cărora foliculii sunt numeroși. Jghiabul median, întotdeauna mai larg și mai adânc, se termină înapoi într'o cavitate mai profundă, o mică punguliță, punga faringiană a lui Luska.

Punga lui Luska, adâncă de câțiva mm., corespunde pe schelet unei scobituri, *foseta faringiană*, așezată pe mijlocul feței inferioare a apofisei basilare, puțin înaintea *tuberculului faringelui*. Punga lui Luska reprezintă, după unii anatomici, o criptă amigdaliană mai mare, iar după alții, restul evaginațiunii mucoasei faringelui din care s'a dezvoltat glanda pituitară.

Amigdala faringiană nu este egal dezvoltată la toți indivizii, și nu are nici aceeași dezvoltare la toate vârstele. Amigdala faringiană este mai voluminoasă la copil, la care deseori hipertrofiată constituie *vegetațiunile adenoide*, afecțiune importantă prin înrăurirea pe care o are asupra dezvoltării copilului.

Pe la 10—12 ani, amigdala începe să se micșoreze, atrofie care continuă cu vârsta. La adult, uneori, amigdala faringiană, foarte redusă, nu mai este reprezentată decât prin porțiunea care învecinează punga lui Luska și jghiabul median.

Peretele lateral al faringelui nasal este ocupat, la partea anterioară, de orificiul trompei, limitat înapoi de marginea groasă și rotundă a cartilajului pavilionului. Inapoi pavilionului se găsește un fund de sac, în formă de piramidă, foseta retro-tubară sau a lui Rosenmüller.

Foseta lui Rosenmüller. — Această fosetă, puțin adâncă la copil, la care este umplută cu țesut adenoid, se lărgeste și se adâncește, treptat, cu vârsta, prin resorbiția acestui țesut.

Foseta retro-tubară este împărțită, uneori, în mai multe mici celule, prin pereți fibro-mucoși; aceste cavități pot reține secrețiuni.

Fundul fosetei lui Rosenmüller este de aproape în raport cu pachetul vasculo-nervos al gâtului și cu organele eșite prin comparti-

mentul intern al orificiului rupt posterior, nervii glosio-faringianul, pneumo-gastricul și spinalul și, pe un plan mai anterior și mai în afară, cu orificiul canalului arterei carotide. La acest nivel carotida internă descrie o curbă care o apropie și mai mult de fundul fosetei retro-tubare pe care, uneori, îl atinge (Rosenmüller, anat. Saxon, 1771—1820).

Porțiunea bucală.

Faringele bucal, a doua porțiune, se întinde de la nivelul vălului palatului, până în dreptul osului hioid. De formă neregulat dreptunghiulară, mai larg decât înalt și adânc, este mărginit de următorii pereți:

Peretele posterior este în raport cu coloana vertebrală. Corpul axisului se simte mai proeminent.

Peretele anterior la partea superioară lipsește fiind înlocuit prin orificiul faringo-bucal. Dedesubtul acestui orificiu, peretele anterior al faringelui bucal este format de baza limbii, pe care am văzut că se întinde amigdala linguală.

Epiglota așezată pe mijloc, înapoia bazei limbii, se ridică verticală, ca o frunză cu coada în jos, liberă în cavitatea faringelui. Intre epiglota și baza limbii, mucoasa se reflectează și mărginește un fund adânc împărțit în două buzunare, *fosetele glosio-epigloteice*, prin trei plice mucoase în formă de corn, *plitele glosio-epigloteice, mediană și laterale*.

Pereții laterali ai faringelui bucal. — De fiecare parte peretele lateral este ocupat, în partea anterioară, de *amigdala palatină*. Această porțiune a peretelui va fi descrisă aparte sub numele de regiunea amigdaliană.

În partea posterioară peretele lateral este ocupat de jghiabul care prelungește foseta lui Rosenmüller.

Stâlpul posterior al vălului palatului îndreptat oblic în jos și înăpoi, se pierde pe acest perete.

Plica ianugo-epiglotică. De pe partea anterioară a stâlpului palatin posterior naște o plică falciformă subțire, care se îndreaptă înăuntru și înainte și se pierde pe marginea externă a epiglotei.

Mucoasa porțiunii bucale a faringelui are un aspect mamelonat, căci acopere un mare număr de mici grăunțe formate de glandele mucoase și de foliculii limfoizi. În farenșita cronică hipertrofia acestor noduli constituie granulațiunile faringelui.

Porțiunea laringiană.

Porțiunea laringiană a faringelui are forma unei pâlnii turtite, mărginită de patru pereți.

Peretele anterior este ocupat, pe toată înălțimea, de *laringe*, care proeminează în cavitatea faringelui. Pe acest perete, de sus în jos, se găsește: epiglota cu plcele ari-epiglote, orificiul glotic sau



Fig. 174. Porțiunea laringiană a faringelui. Laringele a fost extirpat. De fiecare parte se vede secțiunea peretelui faringelui și alături vasele tiroidiene superioare, cu care este în raport.

1, omo-hioidianul.—2, epiglota.—3, sponevroza superficială.—4, peretele posterior.—5, constrictorul inferior.—6, sterno-mastoidianul.—7, sponevroza cervicală mijlocie.—8, n. recurent.—10, sterno-hioidianul.

superior al laringelui și, mai jos, fața posterioară a cricoidului.

Fosetele piriforme. — Intre pereții laterali ai faringelui și laringe care, după cum am văzut, se ridică ca o coloană în cavitatea faringe-

lui, există, de fiecare parte, câte o fosetă adâncă, în formă de pară cu vârful în sus, fosetele piriforme sau jghiaburile faringo-laringiene, prin cari lichidele se scurg spre esofag.

Plicele nervilor laringei superiori. — La partea superioară a fosetei piriforme există o mică plică mucoasă, oblică în jos și înăuntru, ridicată de nervul laringeu superior.

Peretele posterior al porțiunii inferioare a faringelui, întins înaintea coloanei vertebrale, corespunde corpurilor celor de a III-a IV-a, V-a și a VI-a vertebră cervicală și meniscurilor care unesc aceste vertebre.

Pereteii laterali se îngustează de sus în jos.

Orificiul inferior al faringelui. — Treptat spre partea inferioară, după cum am descris, faringele se îngustează și ia forma unei pâlnii care se termină prin orificiul inferior al faringelui sau faringo-esofagian sau istmul faringo-esofagian. Acest orificiu este așezat la nivelul marginii inferioare a cartilajului cricoid. De aci începe esofagul.

Orificiul inferior al faringelui, ceva mai îngust decât începutul esofagului, este larg de 10—14 mm. În acest punct se opresc deseori corpi streini.

Sfincterul faringo-esofagian. — La nivelul orificiului inferior al faringelui, fibrele constrictorului inferior mai groase, sunt întinse transversal și inserate, de fiecare parte, pe fețele laterale ale cricoidului. Prin această dispozițiune ele formează o chingă puternică care, când se contractă, comprimă orificiul faringelui pe planul solid al cricoidului și-l închide. Aceste fibre ale constrictorului inferior formează un adevărat *sfincter faringo-esofagian*.

REGIUNEA AMIGDALEI

Inspecțiune, explorațiune. — Amigdala palatină, lipită de fața internă a peretelui lateral al faringelui bucal, proeminentă în cavitatea faringelui, poate fi ușor inspectată prin gură. Gura fiind larg deschisă, limba scoasă afară sau apăsată în jos și înainte cu o spatulă, amigdala, așezată între doi stâlpi, stâlpii palatini, apare mai mult sau mai puțin voluminoasă. De culoare roșietică în stare normală, este tumefiată, roșie vie sau acoperită cu secrețiuni și false membrane când este inflamată. Prin cavitatea bucală amigdala poate fi explorată și cu vârful degetului dacă, mai întâi, gâttelejul a fost pensulat cu o soluție anestezică (cocaină, stovaină). Prin gură se poate ex-

cută pe amigdală și un număr de operațiuni, mai mici: ignipuntură, amputațiunea parțială a amigdalei sau enuclearea ei, precum și deschiderea unei colecțiuni purulente, desvoltată, de obicei, spre vâul palatului sau spre stâlpul său anterior.

Regiunea amigdaliană fiind așezată adânc, acoperită și ascunsă de ramura verticală a maxilarului inferior, explorațiunea ei din afară este anevoioasă; totuși, cu vârful degetelor înfipte sub unghiul maxilarului, apăsând puternic părțile moi, regiunea amigdalei poate fi explorată dacă mai este și susținută, pe la partea internă, cu un deget introdus în gură.

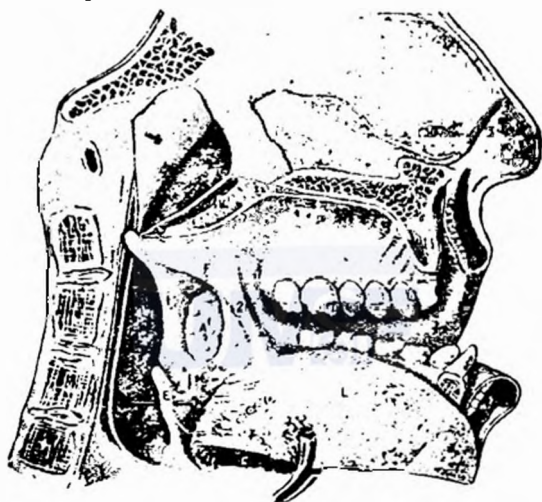


Fig. 175. Capul a fost secționat pe mijloc. Amigdala stângă văzută de față.
A, amigdala.—V, vâul ridicat.—1, stâlpul palatin posterior.—2, stâlpul palatin anterior.—F, foseta supra-amigdaliană.—E, epiglota.

Operațiunile mai importante pe amigdală, cum ar fi extirpațiunea unui neoplasm malign, un sarcom, un cancer, nu pot fi complet executate decât atacând regiunea pe la partea externă. În acest scop o cale largă poate fi deschisă asupra regiunii amigdalei, secționând și înlăturând temporar ramura verticală a maxilarului inferior, care este ridicată și trasă înainte.

Regiunea amigdaliană se învecinează, la partea superioară, cu vâul palatului, către care se propagă, de obicei, o colecțiune purulentă a amigdalei. La partea anterioară și inferioară amigdala se învecinează cu baza limbii, către care se propagă, mai întotdeauna,

un neoplasm malign. Mai îndepărtat la partea inferioară amigdala răspunde laringelui. În afară regiunea amigdalei se învecinează cu fosa pterigo-maxilară și, pe o mică întindere, la partea inferioară, cu fosa sub-maxilară, către care își fac loc flegmoanele laterale ale amigdalei. La partea postero-externă regiunea amigdalei corespunde, mai îndepărtat, tecii vaselor gâtului.

Regiunea amigdaliană poate fi înscrisă, pe pielea regiunii maseterine, într'un dreptunghi mărginit: în sus de linia orizontală, care trece puțin dedesubtul tuberculului osului malar; în jos de linia care trece puțin deasupra unghiului posterior al maxilarului inferior; înapoi de linia verticală scoborită în lungul marginii posterioare a ramurii verticale a maxilarului; înainte de o linie paralelă dusă la trei lărgimi de deget mai înainte. În acest cadru se suprapun următoarele părți deasupra amigdalei: pielea cu grăsimea subcutanată; parotida cu ramificațiunile nervului facial; maseterul. Aceste prime planuri sunt disecate, secționate și răsturnate înainte, sub forma unui lambou dreptunghiular. Ramura verticală a maxilarului fiind rezecată, dedesubtul maxilarului se întâlnește: o pătură de țesut celular în care se găsește capătul nervului dentar inferior și nervul lingual cu vasele care-l însoțesc; muschiul pterigoidianul intern care este rezecat; partea postero-superioară a glandei sub-maxilare; muschii stiloglosul și stilo-faringianul cu aponevroza care-i conține. Ultimul plan care acoperă amigdala este constituit de peretele lateral al faringelui bucal, format de constrictorul superior.

Spațiul stilo-faringian, cuprins între pterigoidianul intern și peretele lateral al faringelui, este umplut cu o grăsime moale în care șerpuește artera palatină ascendentă, ramură a facialei. Artera palatină pătrunde, în acest spațiu, prin interstițiul dintre stilo-glos și stilo-faringian. Aceste diferite planuri sunt ușor vizibile pe o secțiune orizontală trecută la nivelul amigdalei. Pentru a ajunge cât mai larg pe partea externă a regiunii amigdalei se secționează maxilarul inferior, în curmeziș, la nivelul unirii ramurii verticale cu ramura orizontală. În urmă se trage, în sus și înainte, ramura verticală care este ridicată, ca un capac, dimpreună cu părțile moi care o acoper.

Foseta amigdaliană. — Amigdala palatină este așezată pe peretele lateral al faringelui bucal, dedesubtul vălului palatin. Aci amigdala ocupă o mică depresiune, foseta amigdaliană.

Foseta amigdaliană mai adâncă la partea superioară este mărginită: în sus de vălul palatului; înainte și în sus de stâlpul palatin anterior, care o desparte de cavitatea bucală; înainte și în jos de jghia-

bul faringo-glos, care o desparte de baza limbii; înapoi de stâlpul palatin posterior. La partea inferioară regiunea amigdalei se întinde până deasupra osului hioid.

Stâlpul anterior al palatului. — Stâlpul palatin anterior sau palato-glos, este o plică musculo-membranoasă, întinsă de la vălul palatului la baza limbii, aderentă la partea externă, liberă pe marginea internă. Înalt de câțiva mm. mărginește pe lături gâtfejul (istmul gâtului).

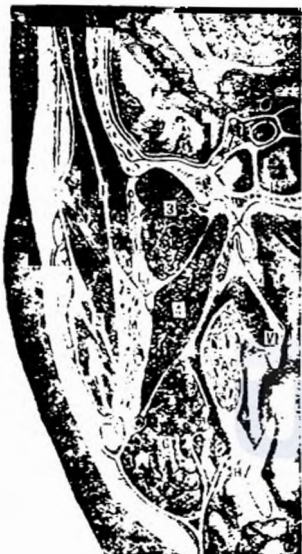

Fig. 176. Secțiune transversală; se vede amigdala sub circonflexul mușchiului stafilo-faringian. 1. temporalul. — 2. maseterul. — 3. pterigoidianu extern. — 4. pterigoidianul intern. A. — amigdala. — V. vălul. G. glanda submaxilară. — H. osul hioid.

Stâlpul anterior se inseră: în sus și înainte pe fața inferioară a vălului palatului, în vecinătatea rafeului median și a marginii posterioare. De aci stâlpul se îndreaptă în afară, în jos și înainte și se inseră, pe tot lungul marginii lui externe, pe peretele faringelui până pe partea posterioară a marginii externe a limbii unde se termină. Stâlpul anterior este constituit dintr'o plică mucoasă care conține o fâșie musculară subțire, palato-glosul.

Când palato-glosul este bine dezvoltat el se întinde, în afară, până pe peretele lateral al faringelui; uneori este reprezentat numai prin câteva fibre musculare, palide, așezate în marginea internă a plicii mucoasei și prelungite în afară cu o lamă celuloasă.

Stâlpul posterior al palatului. — Stâlpul palatin posterior sau palato-faringian, este o plică musculo-membranoasă, de forma unui lung triunghi, îndreptată, puțin oblic, în jos, în afară și înapoi.

Stâlpul posterior se continuă: în sus, prin baza lui, cu marginea inferioară a vălului palatului; în afară, prin marginea externă, cu rețelele faringelui. Marginea internă este liberă, subțire și concavă.

Stâlpul palatin posterior este, și dânsul, format dintr'o plică a mucoasei faringelui, care acopere o fâșie de fibre musculare din palato-faringianul. Acest mușchi a fost descris cu regiunea faringelui.

Amigdala palatină este așezată în fosa mărginită de cei doi stâlpi mai sus descriși.

Amigdala de formă ovoidală, lățită transversal, aplicată pe fața internă a peretelui extern al faringelui bucal, este acoperită și fixată de mucoasa faringiană. Amigdala prezintă: două fețe, două margine și două extremități.

Fața internă a amigdalei, mai mult sau mai puțin ridicată deasupra nivelului peretelui faringelui, convexă, mamelonată, prezintă un număr de orificii cari conduc în niște mici cavități neregulate, *criptele*.

Aspectul feței interne a amigdalei variază, după cazuri.

In amigdalele voluminoase, fața internă este convexă, neregulată foarte proeminentă spre cavitatea faringelui; poate chiar, în unele cazuri, atinge amigdala din partea opusă. Scobită de cripte voluminoase poate avea uneori aspectul unui burete.

In amigdalele mici fața internă este puțin proeminentă, orificiile criptelor sunt rare, criptele sunt mici și pot chiar să lipsească. Mucoasa care acoperă este mai groasă, lucioasă de un aspect cicatricial.

Extremitatea superioară a amigdalei, rotunjită, este așezată puțin mai jos decât vâul palatului, de care este despărțită, uneori, prin foseta supra-amigdaliană, câte odată destul de adâncă. Cunoștința acestei fosete este necesară căci în interiorul ei se pot adăposti colonii microbiene, cauză a flegmoanelor amigdaliene. Mucoasa formează, uneori, pe marginile fosetei supra-amigdaliene o *plică*, care o închide mai mult sau mai puțin, transformând-o într'o cavitate adâncă, adevărat sac, în care se adună și stagnează secrețiuni sau puroi.

Marginea anterioară a amigdalei răspunde stâlpului anterior al palatului, de care este despărțită printr'un mic jghiab. Câteodată marginea amigdalei se unește cu fața posterioară a stâlpului. Uneori marginea stâlpului se răstoarnă peste fața internă a amigdalei, pe care o acoperă formând deasupra o plică.

Marginea posterioară a amigdalei răspunde stâlpului posterior al palatului de care poate fi despărțită printr'un șanț sau cu care, uneori, aderă, după cum se întâmplă cu marginea anterioară.

Extremitatea inferioară a amigdalei, mai voluminoasă ca extremitatea superioară, poate fi încadrată de o margine proeminentă. Uneori această extremitate este puțin proeminentă și se pierde pe mucoasa faringelui sau se prelungeste, spre amigdala linguală, printr'un număr de foliculi răspândiți în jghiabul glosio-faringian.

Fața externă a amigdalei este aplicată pe peretele faringelui, pe planul muscular, de care este despărțită printr'o pătură de țesut ce-

lular, care se inflamează și supurează în flegmonul lateral al amigdalei. Pe partea anterioară a feței externe a amigdalei se inseră un număr de fibre musculare. Printre aceste fibre unele provin din mușchiul constrictor superior al faringelui, *fascicolul faringo-amigdalian*, altele, întinse între amigdală și limbă, formează *muschiul amigdalo-glos*.

Peretele extern al fosei amigdaliene este format de peretele faringelui, de porțiunea cuprinsă între cei doi stâlpi al palatului. Planurile care se suprapun în acest perete, studiate dinăuntru în afară sunt:



Fig. 177. Secțiune antero-posterioară trecută prin amigdală, la 2 cm. în dreapta planului median.

T, trompa.—R, fosea lui Rosenmüller.—A, amigdală.—P, a. facială.—V, trunchiul tiro-linguo-facial.—S, sinusul maxilar.—N, n. palatin posterior.—G, glanda palatină.—L, limba.—D, peretele faringelui.—E, glanda sublinguală.—F, mușchiul milo-hioidian.

Muschiul stajilo-faringianul, porțiunea lui care naște de pe partea fibroasă a vălului palatului. Acest mușchi ocupă numai partea superioară a regiunii, pe o lărgime de deget dedesubtul vălului.

Muschiul constrictor superior întins pe toată regiunea. Această porțiune a mușchiului naște: de pe cărligul apofisei pterigoide, de pe ligamentul pterigo-maxilar și de pe marginea bazei limbii. Din această porțiune a constrictorului face parte și fascicolul amigdalo-faringian, care se inseră pe fața externă a amigdalei. Amigdalo-glosul se găsește tot în acelaș plan cu constrictorul.

Spațiul stilo-faringian. — Dacă se incizează planul subțire al constrictorului superior se deschide spațiul stilo-faringian. Acest spațiu este umplut cu o grăsime moale, gălbuie, în care se disecă *artera fa-*

ringiană ascendentă, ramură a arterei faciale, și numeroase vine plexiforme, uneori destul de voluminoase.

Muschiul stilo-faringian, aplicat mai întâi pe fața externă a constrictorului superior. Mai jos muschiul pătrunde sub planul constrictorilor, prin interstițiul dintre constrictorul superior și constrictorul mijlociu.

Nervul glosio-faringian, filament subțire, se găsește alături de muschiul stilo-faringian.

Muschiul stilo-glosul așezat mai jos și puțin mai în afară, este îndreptat orizontal. Dedesubtul stilo-glosului se găsește partea superioară a glandei sub-maxilare.

Nervul lingual, scoborit din interstițiul dintre muschiul pterigoidianul intern și maxilarul inferior, lunecă pe partea superioară a glandei.

Structura. — Amigdala, formată de țesut limfoid împănate de un mare număr de foliculi, este acoperită: pe partea internă de mucoasă, pe partea externă de o lamă de țesut celular mai dens, care-i formează o capsulă.

Mucoasa, foarte aderentă, subțire, prelungire a mucoasei faringelui, are aceeași structură ca și dânsa. La nivelul criptelor mucoasa se infundă și acoperă și fața lor internă. Țesutul limfoid dimprejurul criptelor este și mai bogat în *foliculi*.

Capsula conjonctivă, destul de groasă pe fața externă a amigdalei, trimite în pătura limfoidă despărțituri, care divide amigdala în mai mulți lobi. Pe capsulă se inseră fibrele muschilor amigdaloglosul și faringo-amigdalianul.

Vase și nervi. — **Arterele.** — *Palatina ascendentă* dă ramurile mai importante. Această arteră, ramură a facialei, se îndreaptă înăuntru, trece prin interstițiul dintre stilo-glos și stilo-faringian, și se aplică pe peretele lateral al faringelui, la nivelul marginii posterioare a amigdalei.

Alte arteriole mai provin din artera dorsală a limbii și din artera palatină posterioară.

Vinele amigdalei se aruncă în plexul faringian.

Un plex vânos, delicat, se găsește în țesutul celular dintre amigdală și faringe.

Vasele limfatice, ale amigdalei, se aruncă în ganglionii sub-maxilari și, mai precis, în ganglionul așezat sub unghiul posterior al maxilarului.

Filamentele nervoase provin din glosio-faringian și din lingual.

GÂTUL

Inspecțiune-Explorațiune. — Fața anterioară a gâtului este o porțiune triunghiulară, cu vârful în jos, dintr'o suprafață cilindro-conică limitată, de fiecare parte, de marginea anterioară, preminentă sub piele, a sterno-mastoidianului.

Dacă se explorează fața anterioară a gâtului se recunosc, pe linia mediană și de sus în jos, următoarele ridicături:

Unghiul anterior al maxilarului inferior, bărbia, așezat pe limita capului.

Corpul osului hioid așezat, la 2—3 lărgimi de deget, înapoia și dedesubtul maxilarului inferior.

Scobitura hio-tiroidiană care corespunde spațiului dintre osul hioid și cartilajul tiroid, spațiu închis de membrana hio-tiroidiană.

Colțul cartilajului tiroid, mărul lui Adam, format din unirea marginilor superioare cu unghiul anterior al cartilajului tiroid. Deasupra acestui colț, degetele pătrund în unghiul format din unirea marginilor superioare a lamelor laterale ale cartilajului tiroid.

Unghiul anterior al cartilajului tiroid, lung de $1\frac{1}{2}$ —2 cm. este format din unirea lamelor cartilajului. Pipăind cu băgare de seamă, cu vârful degetului acest unghi, se simte, așezată mai aproape de marginea inferioară, o mică scobitură transversală care corespunde, pe fața internă, inserțiunii coardelor vocale inferioare.

Scobitura crico-tiroidiană care, puțin adâncă, corespunde spațiului dintre cricoid și tiroid, închis de membrana crico-tiroidiană. Marginea superioară a acestei depresiuni, mai proeminentă, este formată de colțul inferior al cartilajului tiroid.

Inelul cricoidului, îngroșat prin tuberculul lui anterior.

Dedesubtul cricoidului se recunoaște o ușoară depresiune, *foseta sub-cricoidiană*, de la nivelul căreia începe fața anterioară a tracheei.

Tracheea, plan convex, elastic, pe care vârful degetului recunoaște inelele, despărțite prin ușoare jghiaburi. Primele inele sunt acoperite de istmul corpului tiroid, lamă subțire, care unește lobii laterali ai glandei. Tracheea se îndepărtează, din ce în ce mai mult, de planul prelungit al sternului.

Foseta supra-sternală, scobitură mai mult sau mai puțin adâncă, marginită: înapoi, de trachee; în jos de marginea superioară a sternului; pe lângă, de fiecare parte, de tendonul sterno-mastoidianului.

Furca sternală, marginea superioară a mănunchiului sternului, groasă, concavă, formează ca o treaptă de scară, de pe care se descinde din gât pe torace. La acest nivel, vârful degetelor deprimând

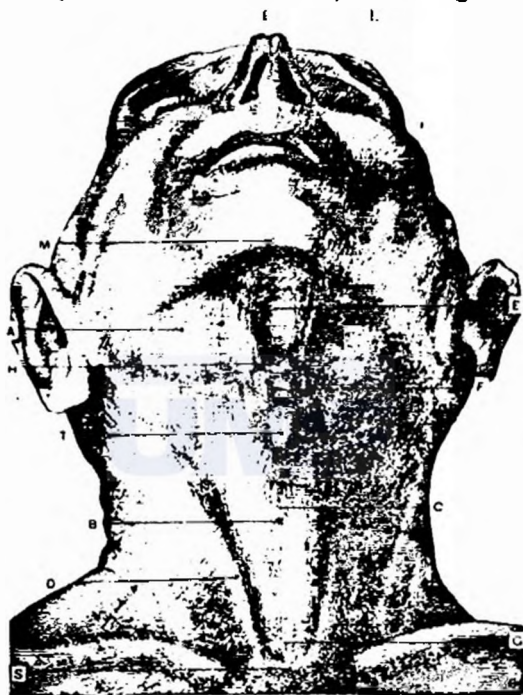


Fig. 178. Fața anterioară a gâtului: capul răsturnat înapoi.

M, unghiul mentonier. — A, restul glauzei submaxilare. — H, osul hioid. — T, colțul cartilagiului tiroid. — E, restul ganglionilor subhioidali. — F, foseta hioidotiroidiană. — B, restul cricoidului. — C, foseta crico-tiroidiană. — D, marginea sterno-mastoidianului. — G, foseta supra-sternală. — S, sternul.

părțile moi, se infig, destul de adânc, în jos și înapoi, înapoia mănunchiului sternal.

Explorațiunea feții anterioare a gâtului trebuie repetată deseori pentru a ne obișnui cu recunoașterea acestor repere, absolut necesare pentru a putea opera în această regiune. Când regiunea anterioară a gâtului este tumefiată, infiltrată printr'o inflamațiune, sau este deformată prin dezvoltarea unei tumori, sau la indivizii peste

măsură de grași, cu gâtul scurt și gros, recunoașterea acestor puncte poate fi dificilă. De mai multe ori am văzut anatomici consumați și chirurghi experimentați și abili, înșelându-se. În aceste cazuri e necesar să controlăm rezultatul unei prime explorațiuni, făcute de exemplu de sus în jos, cu o a doua explorațiune, făcută în sens opus. În unele cazuri explorațiunea feții anterioare a gâtului poate fi foarte anevoioasă, câteodată imposibilă.

Pe părțile laterale ale gâtului, în vecinătatea marginii posterioare a sterno-mastoidianului, se simte șirul apofiselor transverse a vertebrelor cervicale. Printre aceste ridicături cea din urmă, mai proeminentă, tuberculul lui Chassaignac, corespunde tuberculului anterior al apofisei transverse a celei de a 6-a vertebră cervicală.

Tuberculul lui Chassaignac este un reper important. Puțin dedesubtul lui, la o lărgime de deget, se suprapun, dinainte înapoi, trei artere: carotida primitivă, tiroidiana inferioară și vertebrală. Dedeșutul tuberculului se poate lega tiroidiana inferioară sau se descoapere, în curba arterei de care atârnă, ganglionul mijlociu al simpaticului cervical.

Dedesubtul tuberculului lui Chassaignac și deasupra claviculei, vârful degetelor se înfig într'un gol adânc, care corespunde triunghiului scaleno-vertebral. În bisectrița acestui triunghi, după cum vom vedea, se ridică artera vertebrală și se scoboară, dedesubtul ei, nervul simpatic spre ganglionul cervical inferior.

REGIUNEA SUB-HIOIDIANĂ

Regiunea sub-hioidiană cuprinde totalitatea părților moi întinse: între osul hioid, care este deasupra; sternul și extremitățile interne ale claviculelor, așezate în jos; și marginea anterioară a sterno-mastoidienilor, așezați de fiecare parte.

Rapoarte. — Astfel încadrată regiunea sub-hioidiană se învecinează: în sus cu regiunea supra-hioidiană, cu planșeul gurii, de care este despărțită prin planul osului hioid; în jos, superficial, cu regiunea sternală, profund, între stern și coloana vertebrală, cu mediastinul anterior; de fiecare parte cu regiunile sterno-cleido-mastoidiene, cu pachetul vaselor și nervilor mari ai gâtului; înapoi cu regiunea pre-vertebrală.

Regiunea sub-hioidiană este subîmpărțită în trei regiuni: o regiune superficială musculo-aponevrotică; o regiune mijlocie a corpului

tiroid; și o regiune profundă a conductului laringo-tracheal și a conductului faringo-esofagian.

Inspecțiune. — Explorație. — Regiunea sub-hioidiană poate fi ușor explorată, dacă capul este puțin flexat, *pozițiunea examenelor clinice*; altfel, capul fiind în extensiune, muschii și aponevrozele întinse constituiesc un plan rezistent, care împiedică exploarațiunea și examenul clinic.

În operațiuni, gâtul trebuie așezat întins; în această atitudine, țesuturile se taie mai ușor și planurile se văd mai bine, *pozițiunea operațiilor*.

În stare patologică forma regiunii anterioare a gâtului este modificată: fie deaîntregul, cum ar fi în inflamațiunile difuze sau în tumorile prea voluminoase; fie în parte, după cum se vede în tumorile mai mici dezvoltate în regiunea vaselor sau, mai des, în corpul tiroid, gusele.

La partea inferioară a gâtului, dedesubtul rotunjimii extremității inferioare a corpului tiroid, întotdeauna mai dezvoltat la femei, se vede pe gâtul ei mai rotund un ușor jghiab transversal, *cravata lui Venus*, care înfrumusețează regiunea.

Disecțiune. — Pe fața anterioară a gâtului se face o incizie în dublu T. Inciziunile orizontale sunt trase: cea superioară puțin deasupra corpului osului hioid; cea inferioară, deasupra furcii sternale și claviculelor. Aceste incizii sunt reunite printr'o incizie mediană. Pielea este disecată, de fiecare parte, sub forma unui lambou dreptunghiular care se răstoarnă pe lături.

Suprapunerea planurilor. — Pielea, subțire, foarte mobilă, elastică, poate fi întinsă de tumori, uneori foarte voluminoase, dezvoltate de obicei din corpul tiroid. Mobilitatea și extensibilitatea pielii permite deplasări întinse de lambouri întrebuințate pentru a acoperi suprafețele care rezultă din extirpațiunile cicatricelor prin arsuri, atât de frecvente pe fața anterioară a gâtului. Aceste cicatrice sunt deseori hipertrofice.

Supurațiunile îndelungate, ca acelea care urmează ganglionilor tuberculoși, determină cicatrice înfundate, aderente, cicatrice urite, care pot fi extirpate și pielea ușor reunită după o linie, grație mobilității ei.

Țesutul celular subcutanat, mai mult sau mai puțin bogat în grăsime, nu prezintă nimic deosebit.

Fascia superficială conține, între foițele ei, muschiul pielos.

Muschiul pielos. — Pielosul, unul de fiecare parte, lamă musculară, întinsă, subțire, este compus din fășii îndreptate oblic în jos și înapoi. Pieloșii sunt despărțiți pe linia mediană printr'un spațiu triunghiular, cu baza în jos, de lărgime variabilă, după desvoltarea

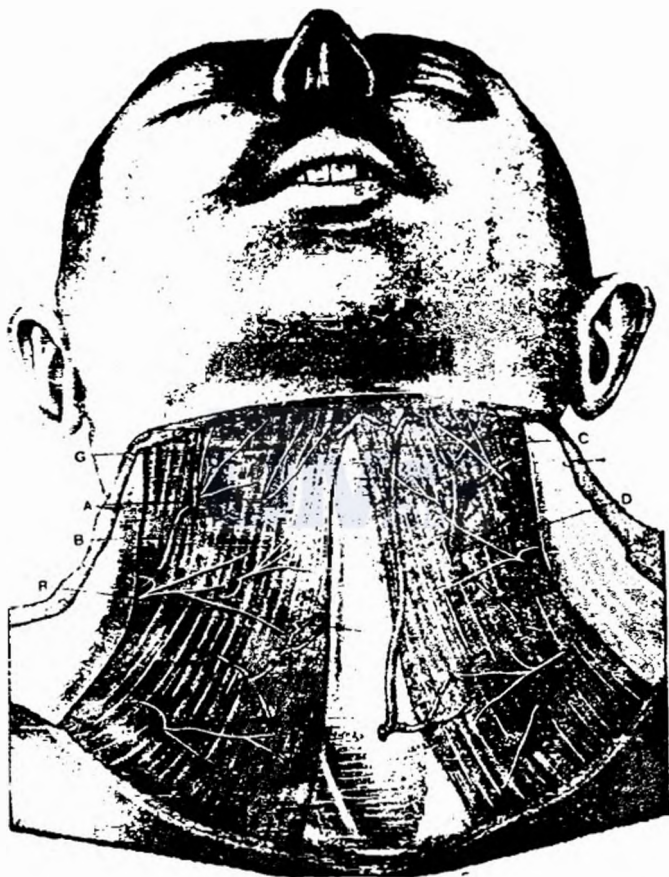

Fig. 179. Fața anterioară a gâtului. Planul pielosilor

O, ganglion limfatic subcolanat. — A, filamente nervoase. — B, înveliș de înveliș a pielosului — R, cașcut median. — C, vine. — D, ramura arterială.

muschilor. În cazurile în cari muschii sunt mai largi, fibrele lor se încrucișează, pe mijloc, dela menton până sub osul hioid și spațiul care-i desparte este mai scurt și mai îngust.

Pielosul se inseră în sus: pe buza externă a celor două treimi anterioare a marginii inferioare a maxilarului; pe menton și, printr'un număr de fibre, pe fața profundă a pielii feței, în vecinătatea marginii maxilarului, în buza inferioară și la nivelul comisurii. În jos, fâșiile cărnoase sunt urmate de mici tendoane elastice care se desfac, în cvantaliu, și se inseră în regiunea pectorală și deltoidiană, pe fața profundă a pielii, dedesubtul claviculei și acromionului.

Inervație. — Primește mai multe filamente subțiri din facial, din ramura lui cervico-facială.

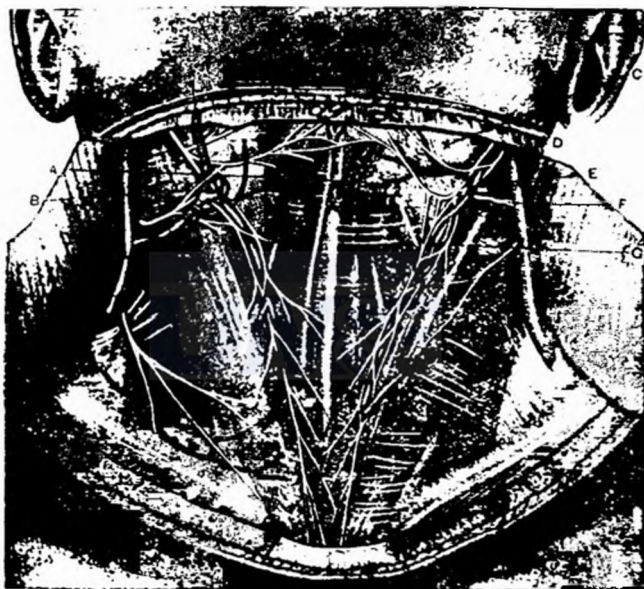


Fig. 180. Fața anterioară a gâtului. Pielosul disecat, se văd organele, vasele și nervii, așezate pe azonevroza superficială.

A. jugulara ant. mediană. — B. anastomoza între vinele profunde și vinele superficiale. — C. glanda sub maxilară. — D. filamente din ramura cervicală a facialului. — E. jugulara externă. — F. transversul gâtului. — G. Jugulara ant. laterală.

Ațiune. — Trage în sus pielea regiunilor pectorală și deltoidiană;

Vasele și nervii. — În pătura celulară de sub pielos se găsesc ramuri nervoase, artere și vine. Filamentele nervoase și ramificațiunile vasculare străbat interstițiile pielosului și se distribuiesc în piele.

Ramurile nervoase, provin din nervul cervical transvers, ramură a plexului cervical superficial, și din ramura cervicală a facialului.

Arteriiolele, subțiri și flexuoase, provin din artera tiroidiană superioară și, în apropierea sternului, din artera supra-sternală, ramură a scapulei superioare.

Vinele. — Vinele jugulare anterioare se împart: în jugulara mediană și jugulare laterale.

Vâna jugulară anterioară mediană se scoboară pe linia mediană de la osul hioid până, la 2—3 lărgimi de deget, deasupra furcii sternale unde perforează aponevroza. Pătrunsă în spațiul supra-sternal, vâna jugulară cotește în afară, se vâra sub sterno-mastoidian și, deasupra claviculei, se aruncă fie în piciorul jugularei externe fie, deadreptul, în confluentul retro-clavicular.

Jugulara anterioară poate să fie conținută, pe toată lungimea sau în parte, într'o teacă formată de aponevroza superficială. Jugulara anterioară poate să fie dublă, câte o vână de fiecare parte a planului median.

Vinele jugulare anterioare laterale. — Aceste vine, una de fiecare parte, sunt așezate, pe laturile regiunii, în lungul marginii anterioare a sterno-mastoidianului. Vâna este conținută, de obicei, într'o teacă formată de aponevroza superficială. În jos, vâna pătrunde sub sterno-mastoidian și se deschide în confluentul retro-clavicular, fie unită cu jugulara anterioară, fie aparte.

Desvoltarea vinelor jugulare anterioare, mediane și laterale, este variabilă. De obicei ele sunt subțiri, pot însă deveni voluminoase, când circulațiunea profundă jenată este suplinită de vinele superficiale. În aceste cazuri vinele nu trebuiesc tăiate decât după ce au fost prinse între pense; altfel, pot determina emoragii serioase și secțiunea lor se poate complica și cu pătrunderea aerului.

Lîmfaticile. — Rețeaua limfatică superficială este culeasă de canale cari se aruncă: fie în ganglionii din triunghiul supra-clavicular, de sub marginea sterno-mastoidianului, fie în ganglionii supra-sternali, conținuți în loja supra-sternală.

Punga seroasă subcutanată dinaintea unghiului cartilajului tiroid. — În țesutul celular subcutanat, la nivelul colțului cartilajului tiroid, mărul lui Adam, mobil sub piele și uneori proeminent, poate să existe o mică pungă seroasă. Această pungă nu trebuie confundată cu aceia care, mai profund, se găsește între lamelele membranei hiotiroidiene.

Aponevroza superficială. — Aponevroza superficială sau subhioidiană, porțiune din aponevroza cervicală superficială, se întinde pe toată regiunea. În sus aponevroza aderă de corpul osului hioid și,

deasupra lui, se continuă cu aponevroza supra-hioidiană. Pe lături aponevroza se împarte, pe marginea anterioară a sterno-mastoidianului, în două foițe care învelesc muschiul; în jos se inseră pe buza anterioară a marginii superioare a mănunchiului sternului. Puțin deasupra sternului aponevroza superficială mărginește cu aponevroza mijlocie, de care se desparte, spațiul supra-sternal.

Spațiul supra-sternal turtit dinainte înapoi, de forma unei piramide neregulate cu baza în jos, se întinde, de fiecare parte, înapoia tendonului sterno-mastoidianului prin câte o prelungire, în formă

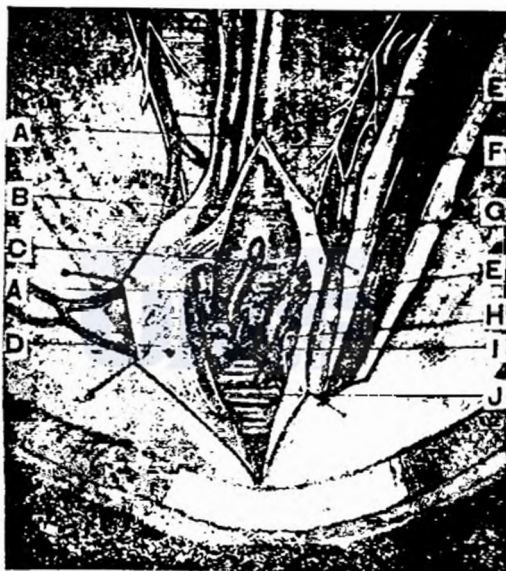


Fig. 181. Spațiul supra-sternal deschis pe linia mediană; aponevroza cervicală superficială a fost incizată.

A, v. jugulară anterioară mediană. — B, aponevroza cervicală mijlocie. — C, canal vănos anastomotic cu vasele profunde. — D, a. l.e.m. supra-sternală. — E, v. jugulară anterioară laterală. — F, sterno-mastoidianul. — G, aponevroza cervicală superficială. — H, ganglion limfatic. — I, arcada v. su. costernală. — J, Lig. inter-clavicular.

de corn, numită *sacul lui Gruber*. Aceste cavitați, adânci de 2—3 cm., rotunde sau ovalare, comunică cu spațiul supra-sternal prin câte un orificiu îngust.

Spațiul supra-sternal este mărginit: în jos, de marginea superioară, groasă, a mănunchiului sternului, acoperită de ligamentul inter-cla-

vicular; înapoi de aponevroza cervicală mijlocie, întinsă peste muschii sub-hioidieni; înainte de aponevroza superficială. La partea superioară, cam la două lărgimi de deget deasupra sternului, aponevroza superficială se desparte de aponevroza mijlocie; împreună mărginesc vârful spațiului.

Spațiul supra-sternal, umplut cu grăsimi, conține vase și un grup de ganglioni limfatici.

Porțiunea terminală a vinelor jugulare anterioare străbate regiunea supra-sternală. Aceste vine sunt anastomozate printr'un canal transversal, uneori plexiform, *arcada venoasă supra-sternală*.

Arcada arterială supra-sternală este formată din anastomoză, în plin canal, a unei ramuri născute, de fiecare parte, din artera scapulară superioară.

Grupul ganglionar supra-sternal este format din 2—3 ganglioni.

Pătura musculară. — Se disecă aponevroza; se descoperă un plan muscular format din muschii sub-hioidieni. Acești mușchi lați, subțiri, ca niște fâșii, sunt așezați, de fiecare parte a planului median, în două pături: o pătură superficială compusă, dinăuntru în afară, din sterno-hioidianul și din omo-hioidianul și o pătură profundă formată, de sus în jos, de tiro-hioidianul și de sterno-tiroi-dianul.

Pătura muscufară superficială.

Muschiul sterno-hioidian. — Sterno-hioidianul, mai precis sterno-cleido-hioidianul, fâșie subțire, de lățimea unui deget, întinsă dela osul hioid la stern și la claviculă, se inseră în sus, alături de linia mediană, pe fața anterioară și pe marginea inferioară a corpului osului hioid.

Corpul cărnos se lățește treptat și, la partea inferioară, se inseră: puțin, pe fața posterioară a mănunchiului sternal; pe marginea superioară a cartilajului primei coaste; pe capsula articulară sterno-claviculară și, prin câteva fibre, pe fața posterioară a extremității interne a claviculei.

Sterno-hioidienii îndreptați ușor oblic, în jos și în afară, limitează, prin marginea lor internă, un spațiu în forma unui lung triunghi ascuțit, cu baza deasupra mănunchiului sternal. Acest interstițiu este închis de aponevroza cervicală superficială și de aponevroza cervicală mijlocie, aponevroze cari, pe linia mediană, fusionate și țesute împreună, constituiesc *rafeul*.

Inervație. — Primește, prin ansa marelui hipoglos, un filament din plexul cervical superficial.

Acțiune. — Scoboară osul hioid.

Muschiul omo-hioidian. — Omo-hioidianul, întins între osul hioid și marginea superioară a omoplatului, oblic îndreptat în jos și în afară, descrie un arc de cerc care îmbrățișează partea anterolaterală a gâtului. Omo-hioidianul este compus din două corpuri

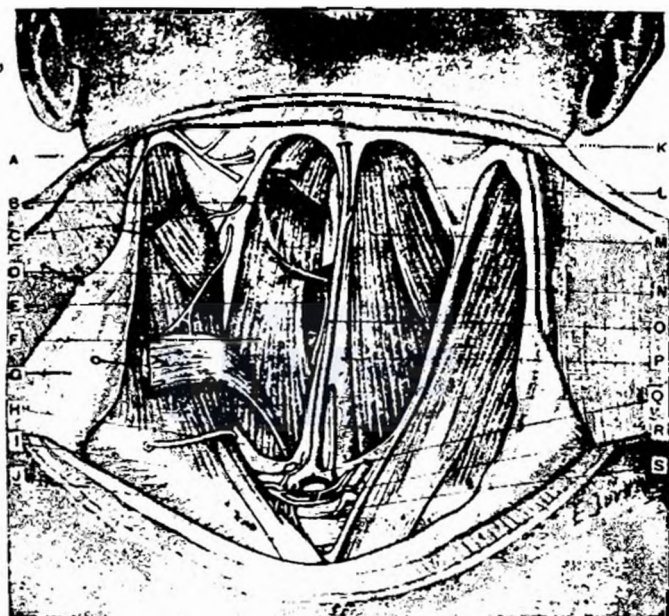


Fig. 182. Planul muscular. În partea dreaptă au fost secționați muschii superficiali.

A, m. cervico-laccal. — B, m. hiotiroidian. — E, crico-tiroidianul anterior. — F, sterno-tiroidianul. — G, aponevroza superficială. — H, P, aponevroza mijlocie. — I, clavicula. — J, marele pectoral. — K, glanda submaxilară. — L, omo-hioidianul; c, nervul lui. — M, sterno-hioidianul; d, nervul lui. — N, sterno-mastoidianul. — O, jugulara laterală mediană. — Q, colectorul vânos supra-sternal. — R, artera supra-sternală. — S, ligamentul interclavicular.

cărnoase, unul superior și un altul inferior, unite la mijloc printr'o fâșie fibroasă, îngustă, tendonul intermediar.

Corpul muscular superior naște pe fața anterioară și pe marginea inferioară a corpului osului hioid, alături de sterno-hioidianul pe care-l și acopere puțin. De aci corpul muscular se îndreaptă oblic

în jos și în afară, se lărgeste puțin, apoi se îngustează din nou și, spre mijlocul gâtului, este urmat de tendonul intermediar.

Tendonul intermediar, fâșie subțire la capete, mai îngustă și mai groasă la mijloc, încrucișează vasele mari ale gâtului.

Corpul muscular inferior urmează tendonului intermediar, se îndreaptă în jos și înapoi, se lărgeste, înconjoară baza gâtului, încrucișează fața posterioară a claviculei pe care o urmează puțin, și se inseră pe marginea superioară a omoplatului, alături de știrbitura sub-coracodidiană, printr'o lamă tendinoasă.

Omo-hioidianul lipit mai întâi de marginea externă a sterno-hioidianului, pe care-l acopere puțin, se desparte apoi de dânsul și împreună mărginesc un spațiu triunghiular, cu baza spre claviculă, închis de aponevroza mijlocie.

Inervație. — Corpul muscular superior primește un filament subțire din marele hipoglos, din ramura pe care o trimite tiro-hioidianului. O altă ramură, mai groasă, îi provine, prin ansa hipoglosului, din plexul cervical superficial, din a 2-a și a 3-a rădăcină. Această ramură trimite un filament corpului muscular superior, apoi se lipește de tendonul mușchiului și se termină în corpul muscular inferior.

Acțiune. — Scoboară și trage lateral osul hioid, întinde aponevroza cervicală mijlocie. După Richet, mușchiul omo-hioidian întinzând această aponevroză deschide trunchiurile vânoase din baza gâtului și, astfel, ușurează pătrunderea aerului în plăgile acestor vine. Bizuiți pe acest fapt chirurșii, ca să înlăture pătrunderea aerului în vine, în unele operațiuni pe gât au secționat preventiv mușchiul; dar fără rezultat.

Pătura musculară profundă.

Pătura musculară profundă este formată, de sus în jos, de mușchii tiro-hioidianul și de sterno-tiroidiaul.

Mușchiul tiro-hioidian. — Tiro-hioidianul, fâșie cărnoasă subțire, lată de aproape două degete, naște de pe osul hioid; de pe marginea inferioară și fața internă a jumătății externe a corpului osului și de pe cele două treimi anterioare a marelui corn. Fibrele musculare, îndreptate cele anterioare vertical sau puțin oblice înainte, cele posterioare oblic în jos și înapoi, constituiesc o lamă subțire, neregulat dreptunghiulară, care se inseră în jos pe cartilagiul

tiroid, pe tuberculul inferior, pe creasta oblică externă și pe tuberculul superior. Un număr din fibrele superficiale se continuă, peste linia de inserție, cu fibrele sterno-hioidianului.

Inervație. — Primește o ramură subțire din marele hipoglos; din aceasta ramură nasc și filamente cari, după cum am văzut mai sus, se termină în corpul superior al omo-hioidianului.

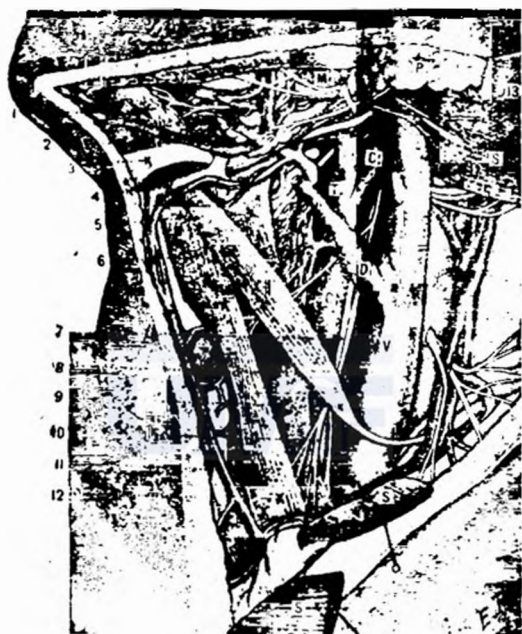


Fig. 183. Partea anterioară a feții laterale a gâtului: vedere generală.

1. Corpul muscular anterior al digastricului. — 2. Miolo-hioidianul. — 3. Tendonul digastricului cu expansiunea lui sto-pasă — 4. osul hioid. — 5. hi-o-tioidianul — 6. vasele tiroideice superioare. — 7. pneumogastricul apert în inserțiul dintre carotidă și jugulara internă; a căre vase au fost îndepărtate. — 8. sterno-tiroidianul. — 9. omo-hioidianul. — 10. flămânze nervoase de tinat mușchilor sterno-tioidianul și cleido-hioidianul. — 11. Jugulara antero-externă. — 12. cleido-hioidianul. — 13. vasele superioare ale sterno-mastoidianului. — M. m. mastoierul. — P. parotida. — S. sterno-mastoidianul, care a fost tăiat, și capetele lui răsturnate, pentru a se descoperi vasele și nervii mari ai gâtului. — C. carotida primitivă. — Co. carotida externă. — Ci. carotida internă. — D. colectorul tiro-linguo-lacial. — V. jugulara internă.

Acțiune. — Ridică cartilagiul tiroid sau scoboară osul hioid, după cum își ia inserțiunea fixă. În fonațiune are un rol, accesoriu, în emisiunea sunetelor groase.

Muschiul sterno-tiroidian. — Sterno-tiroidianul prelungește, în jos, planul tiro-hioidianului. Fâșie musculară subțire, lată de două lărgimi de deget, naște pe cartilagiul tiroid: pe tuberculul inferior,

pe creasta oblică și pe tuberculul superior. Fibrele cărnoase constituiesc o fâșie, subțire, care se îndreaptă în jos, se lărgeste, acoperă, învâluie chiar la partea externă, corpul tiroid. În unele cazuri un număr de fibre mai nasc, în arcade despărțite prin interstiții celulare, pe capsula corpului tiroid. Fibrele externe se îndreaptă puțin în afară; fibrele interne oblic înăuntru.

În jos, sterno-tiroidianul se inseră, în curmeziș: pe fața posterioară a mănunchiului sternului, pe cartilajul celei de a doua coastă, și când muschiul este mai larg, și pe această coastă. Pe linia mediană, începând la una sau două lărgimi de deget deasupra sternului, sterno-tiroidienii se țes, fâșie cu fâșie, și împreună formează,




Fig. 184. Inserțiunea muschilor sub-hioidieni pe fața posterioară a mănunchiului sternal.

A, sterno-hioidianul. — B, sterno-tiroidianul. — D, inserțiunile pe care, uneori, muschiul le are pe al 2-lea cartilaj costal. — C, ligamentul interclavicular.

înaintea tracheei, un plan cărnos continuu. La nivelul crestei cartilajului tiroid fibrele superficiale ale sterno-tiroidianului se continuă cu fibrele tiro-hioidianului și, uneori, o fâșie se prelungește și cu fibrele constrictorului inferior.

Inervație. — Inervat de plexul cervical superficial, primește o ramură importantă din convexitatea plexiformă a ansei hioglosului. Această ramură se împarte în numeroase filamente cari pătrund în marginea externă și fața posterioară a muschiului.

Ațiune. — Coboară laringele și cu dânsul osul hioid; comprimă, exprimă, corpul tiroid.

Aponevroza cervicală mijlocie. — Aponevroza cervicală mijlocie acoperă muschii sub-hioidieni și formează, fiecărui muschiu, câte

o teacă proprie. Aponevroza se inseră: în sus pe osul hioid; în jos pe marginea orificiului toracelui: pe stern, pe claviculă și pe primele coaste. Pe lături aponevroza cervicală mijlocie nu se termină pe marginea externă a omo-hioidianului, ci se continuă deasupra, se subțiază și se pierde în țesutul celular din regiunea laterală a gâtului.

În spațiul dintre muschii sterno-mastoidieni aponevroza cervicală mijlocie se unește, intim, cu aponevroza cervicală superficială; împreună formează un singur plan. Puțin deasupra mănunchiului sternului aponevrozelor se despart, urmând fiecare planul său muscular: aponevroza mijlocie trece, cu muschii sub-hioidieni, înapoia mănunchiului sternului, pe care se inseră; aponevroza superficială trece, cu sterno-mastoidienii, înaintea sternului. În această parte, inferioară a gâtului, aponevrozele sunt despărțite prin spațiul supra-sternal, mai sus descris.

Linia albă sub-hioidiană, rașcul, este interstițiul fibros, îngust, care desparte, pe linia mediană, muschii sterno-hioidieni. În lungul acestui interstițiu aponevrozele cervicale intim țesute, fusionate, formează o fâșie mai solidă, întinsă dela osul hioid până la mănunchiul sternului. La nivelul acestui interstițiu și sub marginea inferioară a cartilajului tiroid se execută operațiunea tracheotomiei, incizând numai pielea și acest plan aponevrotic.

REGIUNEA TIROIDIANĂ

Muschii sub-hioidieni disecați, plan cu plan, sunt tăiați aproape de inserțiunea lor pe osul hioid și pe cartilajul tiroid, și capetele lor superioare sunt răsturnate. La partea inferioară planul muscular este secționat transversal, puțin deasupra claviculelor și mănunchiului sternal.

Pe laturi, pentru a descoperi și mai bine regiunea, se excizează marginea anterioară a sterno-mastoidienilor sau acești muschi secționați la mijloc, transversal, capetele lor sunt disecate și răsturnate, de fiecare parte. În acest fel se descopere și pachetul vascular al gâtului; venele jugulare interne se văd voluminoase, de fiecare parte.

Corpul tiroid.

Corpul tiroid, glandă închisă cu secrețiune internă, privit din față are forma unui H cu brațele înclinate în sus și în afară, cu partea

transversală, mai scoborită, așezată dinaintea primelor inele ale tracheei. Pe o secțiune transversală corpul tiroid are forma unei potcoave care cuprinde, în concavitatea ei, cartilajul cricoid și primele segmente al tracheei.

Culoare, consistență. — Culoarea corpului tiroid este roșie-cenușie, mai mult sau mai puțin închisă, uneori violacee. Consistența lui este moale, ușor elastică.

Volumul. — Corpul tiroid este ceva mai mare la femei ca la bărbat. La aceasta se mai mărește spre pubertate și crește și în sarcină. Volumul glandei variază între 22—26 cm. c.

Greutate, dimensiuni. — Greutatea corpului tiroid este de 32—38 gr. Fiecare lob măsoară: 5—7 cm. lungime; 30—35 mm. lățime și 15—20 mm. grosime.

În stare patologică forma, volumul și chiar culoarea corpului tiroid variază considerabil. Când organul se hipertrofiază în totalitatea lui, forma este pătrată; când se hipertrofiază o porțiune, numai un lob, ia de obicei forma unei sfere, mai mult sau mai puțin rotundă; uneori se aseamănă cu un con sau cu un cilindru.

I hipertrofia corpului tiroid constituie afecțiunea numită gușă.

Situație. — Corpul tiroid este așezat pe laturile laringelui și a primului segment al tracheei, înaintea primelor ei inele. Corpul tiroid îmbrățișează laringele și tracheea, atât de jos în sus cât și dinainte înapoi.

Aspect. — Fața lui anterioară, superficială, nu este netedă, ci ușor nodulată și scobită de jghiaburi, mai mult sau mai puțin adânci, în care sunt culcate vase, artere, dar mai cu seamă vine voluminoase, cu pereții subțiri.

Mijloacele de fixare.—Corpul tiroid este fixat, de conductul respirator, de primul segment al tracheei cu care se mișcă, se ridică și se scoboară, urmând laringele în mișcările deglutiției. O tumoare a gâtului care se mișcă cu laringele este, de obicei, o tumoare dezvoltată în corpul tiroid, și mai întotdeauna o gușă.

Ligamentul tracheo-glandular este întins între primul inel al tracheei și muchia de pe fața internă a lobului tiroidian. Foarte solid, format din fibre scurte, este constituit din două lame orizontale, superpuse, care se inseră: înăuntru, pe fața laterală a primului inel al tracheei și pe membrana fibroasă dintre cricoid și trachee; în afară, pe glandă, pe creastă care desparte cele două părți ale feței ei interne. Prin interstițiul dintre cele două lame ale ligamentului trece o ramură, destul de voluminoasă, a arterei tiroidiene inferioare.

Această ramură se anastomozează cu aceeași ramură a arterei din partea opusă; împreună constituiesc o arcadă, importantă, aruncată între cele două tiroidiene inferioare.

Loja tiroidiană. — Corpul tiroid este conținut într'un sac fibros.

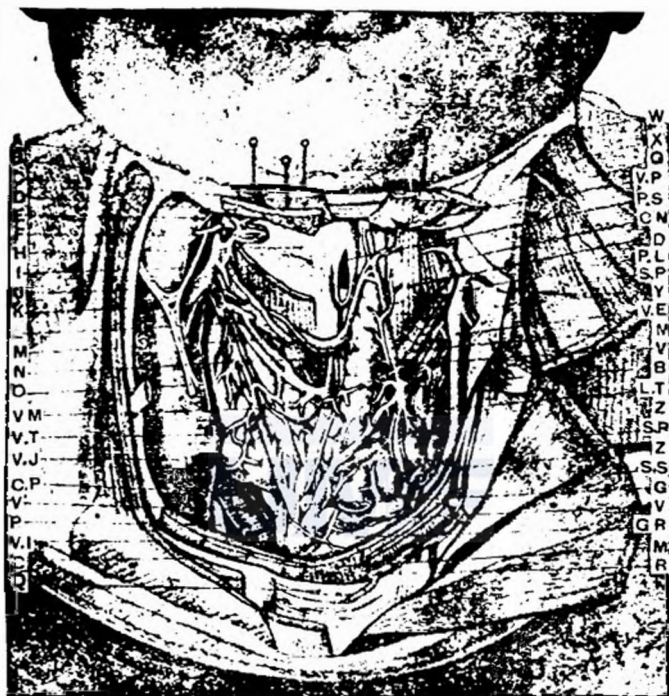


Fig. 185. Fața anterioară a gâtului. Planul muscular fiind disecat, sectionat, complet extirpat în dreapta, se vede corpul tiroid cu numeroasele lui vase.

A, v. jugulară externă — D, omohioidianul. — C, sternohioidianul. — D, hio-tiroidianul. — E, trunchiul tiro-linguo-facial. — F, v. și r. laringeu superior. — M, membrana hio-tiroidiană. — I, ramura descendentă a n. hipoglot. — J, colectorul venei tiroitiene și laringee. Acest colector în mod anormal se avâncă separat în jugulară. — K, ansa hipoglotului. — M, sternotiroidianul. — N, crico-tiroidianul anterior. — O, trunchiul care împarte ramuri musculilor subhioidieni. — V. M, v. tiro-tană medie. — V. I, jugulară internă. — C. P, carotida primară. — P, pneumogastriacul. — V. v. tiroidiene. — V. I, colectorul v. inferioare. — W, aponevroza superficială. — X, vasele sternomastice. — Q, ganglion limfatic. — P. S, punga seroasă. — Cn, constrictorul inferior. — P. L, piramida lui Lalouette. — Z, tirosul. — S. P, fascicoul profund al sterno-clavic. — S. S, fascicoul superficial al sterno-clavic. — G. R, grăsime. — N, vasele din spațiul supra-sterno-clavic ar. — Q, lig. inter-clavicular.

sapsula peri-tiroidiană, formată de o lamă fibro-celuloasă, subțire, puțin rezistentă, care se rupe ușor cu vârful sondei canelate. Această lamă, constituită din condensarea țesutului conjunctiv lamelar dimprejurul glandei, se continuă: înainte cu aponevroza cervicală mi-

jlocie, pe laturi cu teaca vaselor; înapoi cu teaca conjunctivă dimprejurul esofagului. În sus, în spațiu dintre lobii glandei, capsula se continuă până pe osul hioid, pe care se inseră: în jos, dedesubtul istmului și a extremităților inferioare a lobilor, capsula se reflectează, înconjoară lobii și istmul, și se inseră pe fața anterioară a tracheei formând dedesubtul glandei ca un buzunar, în care ea este așezată. Capsula peritiroidiană, pare să nu fie decât o dependență a aponevrozii cervicale mijlocii, pentru unii autori ea este considerată ca o formațiune a parte, *aponevroza transversă a gâtului*, care formează, de fiecare parte, teaca vasculară și, pe mijloc, loja corpului tiroid. Între capsula peri-tiroidiană și capsula proprie a glandei există un spațiu conjunctiv, *spațiul peri-tiroidian* sau *peri-glandular*, prin care se poate diseca, împrejur, glanda. Acest spațiu este străbătut de vase, artere și vine groase cu pereții subțiri, care se rup ușor producând emoragii abundente și greu de oprit; spațiul peritiroidian mai este numit, pentru aceasta, și *spațiul periculos*.

Conformație. — Corpul tiroid se compune: din două părți laterale, groase, *masele laterale sau lobii*; dintr'o porțiune mijlocie, subțire, îngustă, *istmul*, care unește lobii și dintr'o prelungire mediană subțire, *piramida lui Latouette*.

Lobii. — Fiecare lob, de forma unei piramide triunghiulare cu vârful în sus, prezintă trei fețe, trei margini și două extremități.

Fața anterioară, sau musculară, ușor convexă, săpată uneori de jghiaburi în cari șerpuiesc vase, este învelită de planul muschilor sub-hioidieni încrucișați, pe deasupra, de marginea anterioară a sterno-mastoidianului. Prin această față ușor de descoperit, fie prin incizia planului muscular, fie prin deschiderea unui interstițiu în acest plan, se atacă, în operațiuni, corpul tiroid.

Fața postero-externă sau vasculară, oblic îndreptată înăuntru și înapoi, mărginește cu planul coloanei vertebrale un unghiu deschis în afară în care sunt așezate vasele mari ale gâtului, carotida primitivă înăuntru și jugulara internă în afară. Această față este împărțită în trei fațete, prin două ușoare muchi verticale: o fațetă internă plană, mai mult sau mai puțin îngustă, aplicată pe coloana vertebrală; o fațetă mijlocie care, scobită de un ușor jghiab, corespunde arterei carotide primitive și o fațetă externă, mai largă, care acopere vâna jugulară internă.

Fața postero-internă sau laringo-tracheală este împărțită, printr'o creastă orizontală, în două părți: partea superioară sau laringiană, mai întinsă, triunghiulară, este așezată pe constrictorul inferior în-

tins pe fața laterală a laringelui, pe cricoid și pe treimea posterioară a tiroidului, pe suprafața dinapoia crestei oblice; partea inferioară sau tracheală concavă, acoperă primele inele ale tracheei. O muchie orizontală desparte aceste două părți ale feței interne a glandei.

Marginea anterioară, subțire, ușor concavă, oblică în jos și înăuntru, se continuă cu marginea superioară a istmului; ea este cuprinsă în unghiul dintre constrictorul inferior și sterno-tiroidianul.

Marginea externă, de obicei groasă, rotundă, ușor convexă, acoperă jugulara internă.

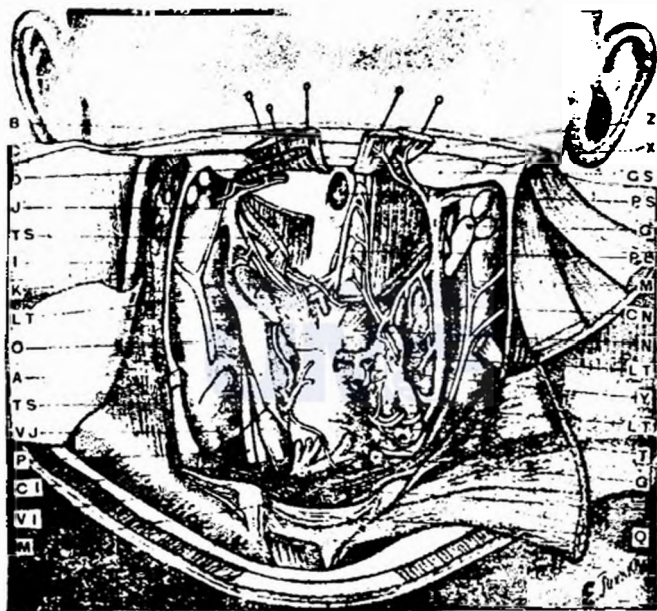


Fig. 136. Fața anterioară a gâtului. Lobul drept al corpului tiroid a fost extirpat, lobul stâng răsturnat: se văd fascicolii ligamentului tracheo-glandular, printre care trece o ramură (Y) a arterei tiroidiene inferioare.

Marginea internă sau faringo-esofagiană, subțire, în formă de unghi obtuz cu vârful înăuntru, pătrunde în interstițiul dintre faringe și coloana vertebrală și mai jos se alătură marginii externe a esofagului. Uneori unghiul de pe marginea internă a lobului este mai dezvoltat; el are forma unei limbulițe care pătrunde, destul de adânc, între coloana vertebrală și istmul faringo-esofagian. Câte odată marginea lobului dintr-o parte se apropie de marginea lobului opus și istmul faringo-esofagian este strâns, ca într-o centură, de corpul tiroid.

Baza sau tuberozitatea lobului privește în jos. Rotundă, de obicei neregulată, boselată, prezintă jghiaburi adânci în care pătrund ramurile arterei tiroidiene inferioare sau ies vinele tiroidiene inferioare, vase care constituiesc pediculul inferior al glandei. Tuberozitatea lobului tiroidian, așezată la 25 à 30 mm., deasupra nivelului mănunchiului sternului, corespunde celui de al 5-lea sau al 6-lea inel al tracheei.

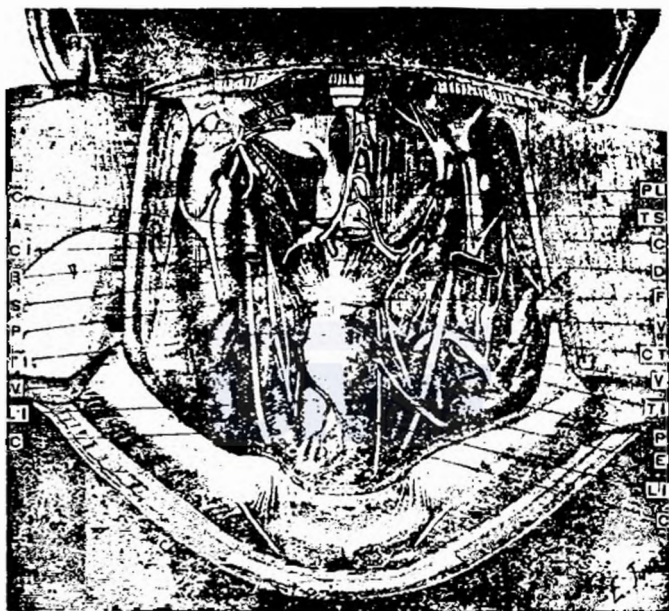


Fig. 187. Fața anterioară a gâtului. Corpul tiroid a fost complet extirpat. C, carotida primitivă. — P, pneumogastriul. — T. I. a. tiroidiiana inferioară. — S, simpatiul. — C. T., canalul toracic. — L. I. n. laringeu inferior (recurent). — V, vine limfatice. — D, membrana tiro-tirodiană.

Vârful sau cornul lobului tiroid, rotunzit, este așezat pe marginea posterioară a cartilajului tiroid, în dreptul rădăcinii marelui corn. Din vârful lobului naște un mănunchiu de vase, pediculul superior al glandei, format din artera și vinele tiroidiene superioare.

Istmul. — Istmul corpului tiroid, neregulat dreptunghiular, lătit dinainte înapoi, gros de 2—3 mm., întins între marginile interne ale lobilor pe care-i unește, acopere primele inele ale tracheii. Prezintă două fețe și două margini.

Fața anterioară, ușor convexă, este deseori săpată, pe mijloc, de un jghiab adânc, în care este culcată o vână voluminoasă.

Fața posterioară, concavă, acoperă tracheea, primele două inele și membrana care le unește.

Marginea superioară, ușor concavă, corespunde, mai întotdeauna, marginii superioare a primului inel al tracheei; ea este despărțită de marginea inferioară a cartilajului cricoid printr'un spațiu îngust, în semilună, închis de membrana crico-tracheală.

Marginea inferioară, neregulat concavă în jos, corespunde, de obicei, interstițiului dintre al doilea și al treilea inel al tracheei. Marginea inferioară a istmului este despărțită de furca sternului printr'un spațiu înalt, la adult, de două lărgimi de deget; la copil, de o lărgime de police.

Piramida lui Lalouette. — Lobul mijlociu sau piramida lui Lalouette este prelungirea corpului tiroid; ea naște din marginea superioară a istmului, mai întotdeauna alături de marginea internă a lobului stâng. Lățită dinainte înapoi, subțire ca o limbuliță, de obicei triunghiulară cu baza în jos, alteori cilindrică, se ridică spre corpul osului hioid, așezată alături de planul median, mai des pe partea stângă a cartilajului tiroid. Extremitatea superioară, subțire, ascuțită, uneori umflată ca o mică măciucă, se prelungește până sub osul hioid sau se oprește, mai jos, pe marginea hio-tiroidiană sau pe cartilajul tiroid.

Ligamentul hio-piramidal este un fascicol fibros, rotund, de lungime și grosime variabilă, care unește vârful piramidei cu marginea inferioară a corpului osului hioid.

Vase și nervi. — Corpul tiroid este foarte bogat în vase și nervi, ceea ce arată funcțiunea activă și importantă a acestei glande. Operațiunile pe corpul tiroid, dacă nu sunt executate cu o foarte bună tehnică, pot determina emoragii serioase și foarte greu de oprit.

Arterele. — Arterele glandei tiroide, *arterele tiroidiene*, sunt în număr de cinci, câte două de fiecare parte: o arteră tiroidiană superioară, o arteră tiroidiană inferioară și o arteră tiroidiană mediană, care deseori lipsește.

Artera tiroidiană inferioară. — Tiroidiană inferioară, cea mai voluminoasă, una din arterele cele mai importante ale regiunii subhioidiene, naște din trunchiul *tiro-bicervico-scapular*. (Farabeuf), ramură a arterei subclaviere. Tiroidiana inferioară continuă direcțiunea trunchiului. Culcată pe scalenul anterior se îndreaptă mai întâi în sus, apoi se îndoaie înăuntru, trece la o lărgime de deget sub

nivelul tuberculului lui Chassaignac (tuberculul anterior al apofisei transverse a celei de a 6-a vertebră cervicală) se scoboară puțin, apoi se ridică din nou înăuntru spre trachee. În acest traect, lung de aproape două largimi de deget, între origina ei și fața internă a tra-cheei, artera tiroidiană inferioară este acoperită: de vâna jugulară internă, de carotida primitivă și de nervul pneumogastric, așezat între vână și arteră. Ajunsă înapoia și dedesubtul tuberozității lobului tiroidian artera tiroidiană inferioară mai descrie, pe loc, câteva flexuo-zități și se împarte în trei ramuri, care pătrund în interiorul glandei, subîmpărțindu-se, fiecare, în ramuri mai mici. *Ramura anterioară și*



Fig. 188. Partea dreaptă. Artera tiroidiană inferioară.

C, carotida primitivă. — S, sub-claviera — V, vertebrala. — M, mamara. — T, trunchiul tiro-biervico-scapular; 1, cervicala ascendentă; 2, tiroidiana; 3, cervicala transversă profundă; 4, scapula; a superioară. — R, recurentul. — + înseamnă locul tuberculului lui Chassaignac.

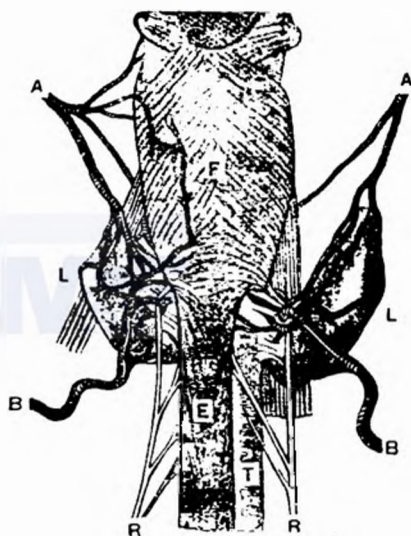


Fig. 189. Arterele corpului tiroid văzute pe la fața posterioară.

F, faringele — E, esolagul. — T, trachea. — L, lobii tiroidieni. — A, a, tiroidiene superioare. — B, a, tiroidiene inferioare. — R, arterii recurenți.

internă trimite o ramificațiune care urmează marginea inferioară a istmului și se anastomozează cu ramura din partea opusă.

Ramura externă urmează fața postero-externă a lobului, mai aproape de marginea lui externă, și pătrunde, mai mult sau mai puțin sus, în glandă.

Ramura profundă, cea mai importantă, continuă direcțiunea trunchiului, se ridică flexuoasă pe marginea internă a lobului, în spațiul dintre glandă și trachee, distribuind în drum mai multe ramuri cari

pătrund în glandă. Sub cartilajul cricoid, această ramură, se împarte în două: *artera laringee inferioară*, continuă flexuoasă drumul în sus, se alătură de marginea esofagului și pătrunde, sub marginea muschiului constrictor inferior al faringelui, sub mucoasa laringelui unde se distribuie. A doua ramură se îndreaptă înainte, între trachee și tiroid, trece în spațiul dintre cele două lame ale ligamentului tra-




Fig. 190. Raporturile nervilor recurenți cu artere'tiroidiene inferioare. Diferite dispozițiuni.

cheo-glandular, ajunge sub fața profundă a istmului, aproape de marginea lui superioară, unde se anastomozează cu aceeași ramură a tiroidienei inferioare din partea opusă. Arterele tiroidiene inferioare formează două arcade anastomice, mai importante, așezate, câte una, pe fiecare margine a istmului.

În spațiul dintre corpul tiroid, trachee și esofag sau înapoia lobului, artera tiroidiană inferioară sau, de obicei, ramurile ei se întâlnesc, se încrucișează, cu nervul recurent împărțit în ramuri. Raporturile dintre artere și nervi sunt destul de variabile; de obicei, în

partea dreaptă, nervul trece pe înaintea cârligului pe care-l descrie ramura profundă a tiroidienei, pe cât timp în partea stângă nervul recurent trece, mai des, înapoia arterei. În unele cazuri nervul, împărțit în ramuri, se țese cu ramurile arterei. Figurile alăturate arată câteva exemple de rapoarte dintre arterele tiroidiene cu nervii recurenți.

Cunoștința rapoartelor dintre arterele tiroidiene, ramurile lor și nervii recurenți, sunt de o importanță deosebită, pentru chirurg, pentru a putea feri nervii recurenți cari ar putea fi secționati sau, mai des, striviți cu o pensă aruncată pe una din ramurile tiroidienelor.



Fig. 191. Arterele tiroidiene superioare.

A, cart. tir. — L, lobi corpului tiroid. — I, istmul. — B, mușchul, anormal, tiro-glandular în formă de Y, inserat pe cartilajul tiroid și pe marginea istmului.

Artera tiroidiană superioară. — Artera tiroidiană superioară, prima ramură a carotidei externe, naște la nivelul sau puțin deasupra bifurcației carotide primitive, descrie o curbă cu concavitatea în sus și, flexuoasă, se îndreaptă oblic în jos și înainte spre vârful lobului tiroidian. Aci artera se împarte în trei ramuri: o ramură internă, o ramură externă și o ramură posterioară.

Ramura internă urmează marginea internă a lobului și se anastomozează, pe marginea superioară a istmului, într'o lungă ansă, cu artera din partea opusă.

Artera laringee medie. — Din ramura internă a tiroidienei superioare, la nivelul spațiului crico-tiroidian, naște artera laringee medie. Aceasta se împarte în artera sub-glotică laterală, care pătrunde prin

membrana crico-tiroidiană în laringe, și o ramură care, înaintea membranei sus numite, se anastomozează cu artera din partea opusă, formând împreună *arcada pre-crico-tiroidiană*. Din această arcadă nasc mai multe rămurele printre care una mediană, mai importantă, *artera sub-glotică mediană*, care pătrunde, printr'un orificiu al membranei crico-tiroidiene, în partea mijlocie a regiunii sub-glotice a laringelui.

Ramura externă, a arterei tiroidiene superioare, urmează marginea externă a lobului.

Ramura posterioară, sau profundă, urmează fața internă a lobului în vecinătatea marginii lui interne. Aceste diferite ramuri se anastomozează cu ramurile tiroidiene inferioare.

Artera laringee superioară. — Din prima porțiune a arterei tiroidiene superioare naște artera laringee superioară care, flexuoasă, se îndreaptă înainte, sub marele corn al osului hioid, și pătrunde, printr'un orificiu al membranei hio-tiroidiene, în laringe.

Artera tiroidiană superioară poate fi ușor legată, puțin mai jos de origina ei pe carotidă.

Artera tiroidiană mediană. — Tiroidiana mediană, sau artera lui Neubauer, naște din trunchiul brachio-cephalic sau, mai rar, din crosa oartei. De aci artera se ridică, flexuoasă, pe fața anterioară a tracheei și se termină în partea inferioară a corpului tiroid, mai des în extremitatea lobului drept sau în marginea inferioară a istmului. De obicei artera este mică; uneori, poate fi voluminoasă ca și tiroidiana inferioară.

În operațiunile pe corpul tiroid, în gușile voluminoase și vasculare sau în extirpația glandei în boala lui Basedow, pentru a preveni emoragiile, uneori grave și greu de oprit, trebuiesc legate dinainte arterele tiroidiene inferioare.

Artera tiroidiană inferioară poate fi găsită pe două căi: sau din afară înăuntru, trecând pe partea externă a jugularei interne, sau dinăuntru în afară, trecând pe partea internă a carotidei primitive. Într'un fel sau într'altul avem ca punct de reper tuberculul lui Chassaignac, dedesubtul căruia artera este, întotdeauna, așezată la o lărgime de deget. Artera poate să fie deci legată incizând a parte pe marginea posterioară a sterno-mastoidianului, la nivelul tuberculului mai sus numit, sau poate fi legată căutând-o, prin inciziunea făcută pentru operațiunea însăși pe corpul tiroid, în spațiul dintre corpul tiroid și carotida primitivă, dedesubtul acestei artere trasă în afară.

Vinele. — Vinele corpului tiroid, numeroase, voluminoase, cu

pereții subțiri și fără valvule, formează pe suprafața glandei, împrejurul ei și mai cu seamă la partea ei anterioară, un plexus bogat, *plexul tiroidian*. Printre aceste vine, unele sunt așezate în jghiaburile săpate pe fața glandei. Vinele cari nasc din acest plex sau care ies deadreptul din glandă se adună în șase mănunchiuri sau grupuri: vinele tiroidiene superioare; vinele tiroidiene inferioare, câte un grup de fiecare parte; vinele tiroidiene mediane și vinele tiroidiene mijlocii.

Vinele tiroidiene superioare. — Tiroidienele superioare, plexiforme, nasc din vârful lobului tiroidian și se așează împrejurul arterei omonime. Ajunse la nivelul osului hioid, se unesc cu vâna facială și cu vinele linguale cu cari formează *trunchiul tiro-linguo-facial*. Acest colector, după ce mai primește și vinele laringee superioare și un grup de vine faringiene, se aruncă în vâna jugulară internă. Uneori, excepțional, vinele tiroidiene superioare se deschid deadreptul în vâna jugulară.

Vinele tiroidiene inferioare laterale. — Aceste vine nasc din tuberozitatea lobului. Plexiforme, variabile ca număr și volum, adunate într'un mănunchiu, se îndreaptă ușor oblic în jos și în afară și se aruncă în confluentul *retro-clavicular*.

Vinele tiroidiene inferioare mediane. — Aceste vine nasc din marginea inferioară a istmului, se scoboară plexiforme înaintea tracheei și se aruncă, fie la mijloc, în trunchiul vânos brachi-cephalic, fie că se unesc, de o parte sau de alta, cu vinele tiroidiene infero-laterale.

Vâna tiroidiană mijlocie. — Această vână naște din mijlocul lobului, se îndreaptă transversal în afară, trece pe dinaintea carotidei primitive, și se aruncă în vâna jugulară internă. Deseori această vână lipsește; uneori, poate fi voluminoasă. Cunoștința ei este importantă în operațiunea legăturii carotidei primitive, pe care o încrucișează.

Vinele tiroidiene la indivizii cu greutate respiratorie și în unele gușe sunt voluminoase. Ele pot determina emoragii abundente, uneori greu de oprit. În operațiunile pe corpul tiroid trebuie întotdeauna lucrat cu multă prudență; vinele trebuie desfăcute cu atenție pentru a nu le rupe și trebuie tăiate numai între pense; altfel emostaza poate fi foarte dificilă într'o plagă înecată în sânge. Pen-sele aruncate orișicum pot prinde și alte organe, cum ar fi nervii recurenți. Când vinele sunt și voluminoase trebuie să ne îngrijim și de posibilitatea pătrunderii aerului, accident din cele mai grave.

Linfaticile. — Canalele limfatice care nasc din corpul tiroid se

împart: în canale limfatice superioare sau ascendente și în canale limfatice inferioare sau descendente.

Canalele limfatice ascendente sunt așezate în două grupuri: un grup lateral și un grup median.

Grupul lateral naște din extremitatea lobului, se ridică în același mănunchi cu vasele tiroidiene superioare, și se aruncă în ganglionii așezați în bifurcațiunea arterei carotide primitive.

Grupul median naște din marginea superioară a istmului și se aruncă în unul sau doi mici ganglioni, așezați înaintea laringelui.

Canalele limfatice descendente nasc din tuberozitatea lobului și din marginea inferioară a istmului, se îndreaptă în jos spre furca sternală și se termină: fie în ganglionii așezați înaintea tracheei, fie în ganglionii așezați pe laturile ei, în lungul nervilor recurenți.

Nervii. — Corpul tiroid primește, de fiecare parte, filamente din nervii: laringeul superior, recurentul și simpaticul cervical și, mai ales, din ganglionul cervical mijlociu și din al doilea nerv cardiac. Filamentele simpatică urmează arterele tiroidiene superioare și inferioare, împrejurul cărora ele formează câte un plex delicat: *plexul tiroidian superior* și *plexul tiroidian inferior*. Filamentele nervoase pătrund în glandă urmând ramificațiunile arteriale. Pentru Jaboulay atrofia corpului tiroid observată după exotiropexie (operația lui Jaboulay) este datorită ruperei acestor filamente simpatică, în timpul exteriorizării glandei.

Excitațiunea acestor filamente nervoase determină unele din simptomele boalei lui Basedow: exoftalmie, palpitațiuni, vaso-dilatațiuni. Secțiunea simplă sau rezecțiunea unei porțiuni a cordonului simpaticului cervical, operațiunea lui Jaboulay, rezecțiunea întinsă a simpaticului cervical și a ganglionilor lui, operațiunea lui Jonscu, micșorând numărul filamentelor simpatică ale corpului tiroid, reduc și simptomele datorite excitațiunii lor.

Structură, dezvoltare. — Corpul tiroid se prezintă ca o masă carnoasă, de consistență moale, elastică, de colorațiune roșie, mai mult sau mai puțin închisă. El este constituit dintr'o *pulpă* granuloasă conținută într'un sac, *capsula proprie*.

Corpul tiroid provine dintr'un mugure epitelial născut din perețele ventral al intestinului anterior și din epitelul crăpăturilor bronchiale. La început acest mugure prezintă o urmă de canal excretor, ca și o glandă deschisă, care însă dispăre repede.

Glanda tiroidă este formată dintr'un număr de cavități, *veziculele*

închise. Acestea, de formă rotundă, mari de 50—100 micr. au aceeași structură ca și un acin glandular obișnuit. Din afară înăuntru se recunoaște o membrană, *membrana bazală*, pe care este întins un *epiteliu prismatic* care mărginește o cavitate centrală, *cavitatea veziculară*. Aceasta este plină cu un lichid vâcos, transparent ca o gelatină, secretat de epiteliul glandular. Veziculele tiroidiene se grupează mai multe și formează un *lobul*.

Lobuli, foarte numeroși, sunt despărțiți prin țesut conjunctiv, bogat în vase, subțiri, dispuse în rețele, și în filamente nervoase.

Lobulii se grupează împreună și formează *lobii*. Mai multe vezicule închise pot comunica între ele, dispozițiune care, pe o secțiune, poate da aspectul unei glande deschise.

Funcțiunile corpului tiroid sunt dintre cele mai importante pentru organism. Absența glandei tiroide determină alterarea mucoidă a țesutului conjunctiv, *cachectia strumiprivă*.

Capsula proprie a corpului tiroid este o foiță, fibro-celuloasă, foarte subțire, formată din condensarea țesutului conjunctiv de pe suprafața glandei. Capsula trimite, în interiorul glandei, un mare număr de lamele care pătrund împrejurul vaselor. Capsula proprie este despărțită de capsula fibroasă peritiroidiană, capsula care mărginește loja în care este conținută glanda, printr'o pătură subțire de țesut conjunctiv, *spațiul peri-tiroidian*.

Pe linia mediană, între marginea internă a lobilor și piramida lui Lalouette, capsula proprie a glandei poate fi disecată ca o lamelă subțire, care se întinde în sus până pe osul hioid, pe care se inseră. Această lamelă constituie un *ligament suspensor*.

Toate elementele care constituiesc glanda, țesutul conjunctiv, vasele și țesutul glandular propriu zis, se pot hipertrofia, în total sau în parte, constituind afecțiunea numită *gușa*. Gușa, după cum un element se hipertrofiază mai mult decât altul, prezintă mai multe varietăți: gușă perenchimatoasă; gușa chistică, când în interiorul porțiunii alterate se dezvoltă cavități umplute cu lichid; gușă vasculară, când elementul vascular predomină.

Gușa chistică este varietatea cea mai comună, a gușei, la adulți. Ea formează, în interiorul glandei, o masă rotundă, mai mult sau mai puțin voluminoasă, care poate fi ușor extirpată, căci este despărțită de partea sănătoasă printr'o pătură de țesut celular care-i formează, împrejur, un plan de clivajiu. Aceste tumori pot fi extirpate, enucleindu-le, pe calea numită intra-glandulară.

Glandele tiroide accesorii.

Glandele tiroide accesorii sunt mici corpusculi care au aceeași structură ca și corpul tiroid. Tiroidele accesorii sunt așezate: fie alături de lobii tiroidieni, de care țin printr'un pedicul vascular, fie mai departe, tiroidele aberante.

Tiroidele aberante sunt așezate: fie pe mijlocul gâtului, înaintea laringelui, pe laturile piramidei lui Lalouette; fie pe tractusul tiroglosic, înaintea corpului osului hioid, în regiunea supra-hioidiană și în corpul limbii, între mușchii genio-gloși. Aceste din urmă glande tiroide aberante reprezintă resturile porțiunii mediane, dispărute, a corpului tiroid.

În glandulele tiroide accesorii, pre-laringiene, sub-hioidiene și intra-glosice, se pot desvolta chiste sau tumori solide, întocmai ca și în corpul tiroid.

Glandele para-tiroide.

Glandele para-tiroide sunt mici organe, rotunde sau lunguiețe, așezate unele în interiorul corpului tiroid, glandele para-tiroide interne, altele împrejurul lui, glandele para-tiroide externe.

Glandele para-tiroide externe, așezate împrejurul corpului tiroid, sunt conținute, ca și dânsul, în capsula peri-tiroidiană. Se pot întâlni glandule para-tiroide rătăcite, așezate depărtate de corpul tiroid, *paratiroidele aberante*.

Glandele paratiroide au o structură proprie; ele sunt bine limitate, încapsulate, bogate în vase sanguine și limfatice; au artera lor aparte.

Formă, volum, număr. — Volumul lor variază dela mărimea unei linte la volumul unui bob de cireșă. Se pot întâlni și glande paratiroide cu mult mai mari, lungi de 2—3 cm. Suprafața lor este de obicei netedă; uneori poate fi lobulată. Culoarea este roșie, ca și a corpului tiroid.

Paratiroidele sunt, de obicei, în număr de două, câte una de fiecare parte; uneori pot fi în număr mai mare, de trei sau patru.

Situație. — Ca poziție paratiroidele se împart în superioare și inferioare.

Paratiroidele superioare, sau accesorii, inconstante, sunt așezate împrejurul extremității superioare lobilor, alături de arterele tiroidiene superioare. Arterele lor nasc din una din ramurile tiroidiei

superioare sau din anastomozele dintre tiroida superioară și tiroida inferioară.

Paratiroidele inferioare, sau principale, sunt așezate în spațiul cuprins între partea inferioară a lobilor și trachee, alături de ramurile arterei tiroidiene inferioare și a nervului recurent. Fiecare glandă paratiroidă inferioară își are artera ei proprie, destul de voluminoasă, care naște, de obicei, din una din ramurile terminale ale arterei tiroidiene inferioare.

REGIUNEA HIO-TIROIDIANA

Regiunea hio-tiroidiană corespunde spațiul care, mărginit de osul hioid la partea superioară, de muchia superioară a cartilajului tiroid la partea inferioară, este închis de membrana hio-tiroidiană.

Regiunea hio-tiroidiană se învecinează: înainte și în jos cu laringele; pe lături cu faringele; deasupra cu regiunea sub-mentală.



Fig. 192. Osul hioid.

1, corpul.—2, micile coarne.—3, marile coarne.—4, tuberculii acestor coarne.

Osul hioid. — Osul hioid, așezat în concavitatea maxilarului inferior, puțin dedesubtul marginii lui inferioare, are forma unui U deschis înapoi. Pe partea anterioară se prinde rădăcina limbii; părțile laterale sunt cuprinse în pereții faringelui, pe care'l susțin; extremitățile posterioare rotunzite, tuberculii, lunecă pe coloana vertebrală. Foarte mobil, ca și regiunile în care este cuprins, limba și faringele, osul hioid este format: dintr'o parte anterioară mijlocie, corpul, din două părți laterale, una de fiecare parte, marile coarne și din micile coarne, așezate la unirea corpului cu marile coarne.

Corpul. — Corpul, lățit de sus în jos și dinainte înapoi, pe o sec-

țiune antero-posterioară, are forma unui echer. Prezintă o față antero-superioară, o față postero-inferioară, o margine inferioară și o margine postero-superioară. Pe fața antero-superioară, pe mijloc, există o creastă, *creasta mediană* și, de fiecare parte, o *creastă orizontală*; aceste trei creste se unesc în cruce și mărginesc câmpurile pe care se inseră mușchii: genio-gloși, genio-hioidieni, miho-hioidieni și sub-hioidieni.

Fața postero-inferioară, convexă, corespunde membranei hio-tiroidiene și punții seroase întinsă înaintea acestei membrane.

Marile coarne, lățite transversal, ușor răsucite din afară înăuntru și de jos în sus, se îngustează treptat înapoi, unde se termină printr'un mic *tubercul*, rotund ca o sferă. Marile coarne prezintă: o față externă care privește și puțin în sus; o față internă care privește și puțin în jos; o margine inferioară și o margine superioară.

Pe marile coarne se inseră mușchii: hio-glosul (porțiunea posteroară), constrictorul mijlociu al faringelui și hio-tiroidianul.

Micile coarne, unul de fiecare parte, sunt mici nodule osoase, fusi-forme, înclinate în jos și înainte. Micul corn, prin extremitatea inferioară, se articulează sau se sudează la nivelul unirii corpului cu marele corn; pe extremitatea superioară se inseră ligamentul stilo-hioidian.

Osul hioid, foarte mobil, fiind protejat de maxilarul inferior, eu toate că e subțire, se fracturează rare-ori. Fracturile lui prezintă oarecare gravitate căci, fiind mai întotdeauna deschise în cavitatea faringelui, se poate infectă.

Cartilajul tiroid. — Marginea superioară a cartilajului tiroid, de fiecare parte, în jumătatea posteroară, este orizontală sau puțin oblică în jos și înapoi; în partea anteroară, pe mijloc, foarte oblică, în jos, înainte și înăuntru, mărginește, deasupra unghiului cartilajului, o știrbitură adâncă, în formă de unghiu ascuțit, *incizura tiroidiana mediană*.

Membrana hio-tiroidiană. — Membrana hio-tiroidiană întinsă între osul hioid și cartilajul tiroid, se inseră: în sus pe marginea superioară a osului hioid, pe corp și marile coarne; în jos pe marginea superioară a cartilajului tiroid; membrana trece deci înapoia corpului și înăuntru marilor coarne. Membrana hio-tiroidiană nu are aceeași constituție pe toată întinderea; mai groasă la partea mijlocie sau anteroară, unde constituie *ligamentul hio-tiroidian median*, subțire pe părțile laterale, se îngroașe la partea posteroară unde formează, de fiecare parte, câte un cordonaș rotund, *liga-*

mentul hio-tiroidian posterior. Acest ligament este întins între extremitatea rotunzită a marelui corn a osului hioid și vârful marelui corn al cartilajului tiroid. În grosimea lui se întăinește, deseori, câte un mic nodul cartilajinos.

Regiunea hio-tiroidiană este împărțită: într'o regiune mediană sau anterioară și câte o regiune laterală.

REGIUNEA HIO-TIROIDIANA MEDIANĂ

Punga seroasă a lui Boyer. — Înapoia muschilor sub-hioidieni și înaintea membranei hio-tiroidiene se întinde, fie o pătură de țesut conjunctiv moale, fie, mai deseori, o pungă seroasă, punga seroasă a lui Boyer, născută din mișcările laringelui în timpul înghițirii. În aceste mișcări, întinse, marginea superioară a cartilajului tiroid trece și freacă pe sub marginea inferioară a osului hioid. Această pungă seroasă, variabil dezvoltată, întinsă uneori și pe laturi, sub forma unor coarne, mai mult sau mai puțin lungi, este mărginită: înapoi de membrana hio-tiroidiană; înainte de o lamelă fibroasă, subțire, inserată: în sus, pe marginea inferioară a osului hioid; în jos, pe marginea superioară a cartilajului tiroid.

Ligamentul hio-tiroidian median. — Partea mijlocie a membranei hio-tiroidiene, mai groasă, mai bogată în fibre elastice, constituie o lamă de formă dreptunghiulară, care se inseră: în sus, pe marginea superioară a corpului osului hioid; în jos, pe cele două buze ale creștăturii mediane a cartilajului tiroid. Dacă se disecă acest ligament și se secționează, sub forma unui mic lambou care este scos în jos, se descoperă o masă de grăsime așezată înaintea epiglotei. Această grăsime umple spațiul pre-epiglotic.

Spațiul pre-epiglotic. — Spațiul pre-epiglotic este o cavitate de forma prismatică, cu vârful în jos, mărginită: înapoi, de fața anterioară a epiglotei; în sus, de membrana hio-epiglotică; înainte, de ligamentul hio-tiroidian mijlociu și, mai jos, de partea superioară a unghiului profund al cartilajului tiroid. Acest spațiu este umplut cu o grăsime gălbuie, de consistență tare, cuprinsă în alveole marginite de pereți subțiri, fibro-celuloși, inserați: de o parte pe fața anterioară a epiglotei, de alta pe fața profundă a membranei hio-tiroidiene. În cavitatea pre-epiglotică se pot dezvoltă unele flegmoane cari se manifestă ca o tumefacție tare, lemuoasă, înfiptă în spațiul hio-tiroidian anterior.

REGIUNEA HIO-TIROIDIANA LATERALĂ

Triunghiul sub-hioidian. — În jumătatea anterioară, regiunea hio-tiroidiană laterală este acoperită de mușchiul hio-tiroidian. În spate acestui mușchi se întinde un mic triunghi limitat: în sus de marginea inferioară, liberă, a cornului osului hioid; în fața de marginea posterioară a mușchiului hio-tiroidian, oblică în jos și înapoi; în jos și înapoi de marginea superioară a constrictorului inferior, oblică în jos și înainte. Fundul triunghiului este format de membrana hio-tiroidiană.

În acest triunghi se întâlnesc următoarele organe:

Nervul mușchiului hio-tiroidian, filament subțire, naște din curba nervului marele hipoglos, se îndreaptă oblic în jos și înainte și se termină în fața externă și marginea posterioară a mușchiului hio-tiroidian. Trimite și un filament pentru corpul superior al mușchiului omio-hioidian.

Nervul laringeu superior.—Laringeul superior, ramură a pneumogastricului, naște dedesubtul ganglionului plexiform a acestui nerv, se îndreaptă oblic în jos și înainte, înconjoară fața internă a carotidei interne, încrucișează fața internă a arterei linguale și se aplică pe membrana hio-tiroidiană pe care apoi o străbate printr'un orificiu ovalar. Acest orificiu este așezat, fie în mijlocul triunghiului sub-hioidian, fie mai înainte, ascuns, uneori, sub marginea posterioară a mușchiului hio-tiroidian.

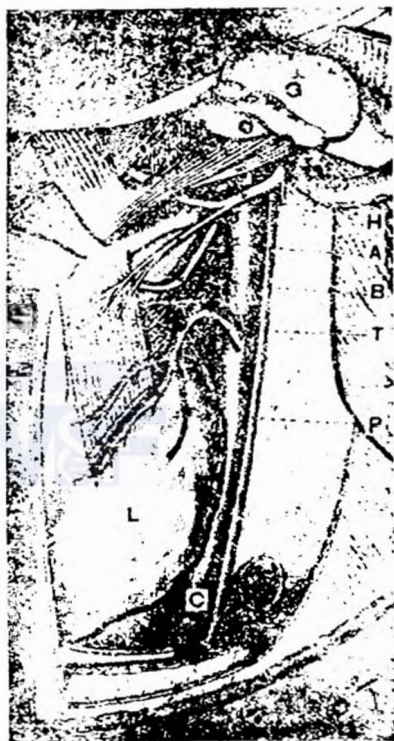

Fig. 193 Regiunea sub hioidiană laterală stângă.

C, glanda sub-maxilară. — H, n. marele hipoglos. — A, n. mușchiului hio-tiroidian. — B, n. laringeu superior. — T, n. tiroidian superior. — P, pneumogastric. — L, lobul tiroidian. — C, carotida primită.

Artera laringee superioară naște din curba arterei tiroidiene superioare, se îndreaptă flexuoasă în sus și înainte, se așează dedesubtul nervului laringeu, alături de care pătrunde prin membrana hiotiroidiană. Uneori artera pătrunde printr'un orificiu special.

Vinele laringee superioare, plexiforme, se aruncă: fie în vinele tiroidiene superioară, fie de dreapta în confluentul *tiro-linguo-facial*.




Fig. 194. Partea dreaptă; triunghiul sub-hioidian

A, carotida externă. — B, trunchiul tiro-linguo-facial. — C, vasele tiroidee superioare. — D, juglăra internă trasă cu depărtătorul. — E, carotidă primitivă — F, pneumogastric. — S. M., sternomastoidianul. — L. S., laringeul superior. — H, membrana hiotiroidiană. — K, vasele laringee superioare. — L, cornulețelor inferior. — M, a. tiroidiană superioară. — L. l., laringeul extern. — N, cricoidianul.

Cunoștința așezării exacte a nervului laringeu superior este necesară, în chirurgie, deoarece acest nerv se rezecă în disfagia datorită tuberculozilor laringelui.

REGIUNEA LARINGIANĂ

CONDUCTUL AERIFER

Se disecă și extirpă complet corpul tiroid păstrându-se, la locul lor, pediculele vasculare. De fiecare parte, în limitele unui cadru triunghiular mărginit, înăuntru, de conductul aerifer și, în afară, de

carotida internă, apare fața anterioară a coloanei vertebrale în porțiunea în care este acoperită de partea internă a feței postero-interne a corpului tiroid.

Raporturi. — Regiunea laringiană se învecinează: în sus, cu regiunea limbii și cu planșeul gurii, cu cavitatea bucală; înapoi, cu regiunea faringelui și cu coloana vertebrală; în jos, cu tracheea și cu esofagul; pe lături, cu regiunea corpului tiroid, care îl desparte de vasele mari ale gâtului. Înainte, laringele răspunde pielii și planului muscular sub-hioidian.

Situație. — Subiectul fiind culcat, capul ținut drept, laringele este cuprins între două planuri: un plan superior, care trece prin marginea superioară a cartilajului tiroid și prin partea superioară a corpului celei de a 5-a vertebră cervicală și un plan inferior, care trece prin marginea inferioară a cartilajului cricoid, prin partea inferioară a corpului celei de a 6-a vertebră cervicală și, de fiecare parte, prin tuberculul lui Chassaignac (tuberculul anterior al apofisei transverse a celei de a 6-a vertebră cervicală). Pe viu, în picioare, capul privind drept înainte, laringele se scoboară mai jos și limita lui inferioară poate atinge nivelul părții superioare a corpului primei vertebre dorsale.

Marginea inferioară a cartilajului cricoid este despărțită de mănunchiul sternului printr-o distanță care variază, pe individul culcat, între 40—45 mm. Această distanță se micșorează oricâteori coloana vertebrală cervicală este scurtată într'un mod oarecare: în luxațiuni, în fracturi, în morbul lui Pott cervical.

Situația laringelui variază și cu vârsta și cu sexul. Laringele este așezat mai sus la copil decât la adult și la femei decât la bărbat. Pozițiunea lui se schimbă și cu atitudinea capului; laringele se ridică în extensiune și se scoboară în flexiune. În primul timp al înghițirii, mărul lui Adam se ridică, joacă; deasemenea laringele se ridică, puțin, în emiterea sunetelor ascuțite.

Dimensiuni. — Dimensiunile laringelui variază: cu sexul, cu vârsta și dela individ la individ. Laringele, este mai mic la femei decât la bărbat; el se mărește în momentul pubertății, când vocea devine mai groasă și, atunci, mai mult la băiat decât la fată. Dimensiunile mijlocii ale laringelui sunt: 35—40 mm. în sensul vertical; 40 mm. în sensul transversal și 35 mm. în sensul antero-posterior.

Mijloacele de fixare. — Laringele, organ foarte mobil, este ținut împrejur prin lamele fibro-elastice și fâșii musculare. Laringele este atârnat, prin membrana hio-tiroidiană, de osul hioid, așezat în pedi-

culul limbii și în pereții faringelui. În jos, laringele, se continuă cu tracheea, înapoi și pe lături cu pereții faringelui. În extirpațiunea laringelui trebuie avut în vedere aceste conexiuni, care sunt eliberate, secționându-le metodic.

Laringele, foarte mobil, se deplasează: în sensul vertical cu 2—3 cm.; lateral mai puțin și antero-posterior și mai puțin.

Mobilitatea și pozițiunea laringelui pot fi modificate în inflamațiunile peri-laringiene. În stenoze, laringele se scoboară; în tumori, laringele poate fi împins pe lături sau înainte. Aneurismele carotidei sau ale aortei transmit laringelui pulsațiuni, care se simt aplicând degetele pe cartilajul tiroid.

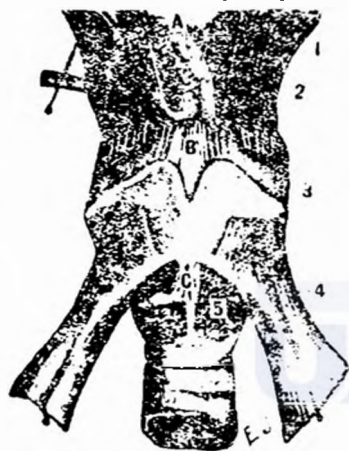


Fig. 195. Vedere anter-oară.

A, piramida lui Lalouette, ridicată. — B, ligamentul hioidian și cricoidian. — C, membrana crico-tirodiană. — 1, sternohioidianul — 2, tirohioidianul. — 3, hioidianul. — 4, sternotirodianul. — 5, crico-tirodianul.

Fața exterioară a laringelui (exolaringele).

Laringele, pe la partea anterioară, se aseamănă cu o pâlnie cu vârful în jos sau cu o piramidă trunciată atârnată, prin membrana hioidiană, de osul hioid, deschisă înapoi în faringe și unită, prin vârful ei retezat, cu tracheea.

Laringele prezintă: două fețe antero-laterale, o față posterioară, o bază și un vârf.

Fețele antero-laterale. — Fețele antero-laterale sunt descoperite

prin disecția mușchilor sub-hioidieni și a mușchiului sterno-tirodian și prin ridicarea lobilor corpului tiroid care le acoperă. Ele se prezintă ca două suprafețe, aproape plane, care, oblic îndreptate înainte și înăuntru, se unesc pe linia mediană sub un unghiu. Acesta formează la partea superioară o ridicătură, mai mult sau mai puțin proeminentă, *mărul lui Adam*. De fiecare parte, partea anterioară a feței laterale, porțiunea întinsă înaintea crestei oblice a tiroidului, ușor accesibilă, este acoperită de mușchii sub-hioidieni; partea posterioară, porțiunea dinapoia creștelor oblice, mai îngustă, este în raport cu lobul corpului tiroid înfipt, ca o pană, între laringe și pachetul vascular al gâtului: carotida primitivă, jugulara internă și pneumogastri-cul. Aceste organe, așezate pe un plan mai posterior decât partea

culminantă a laringelui, sunt, întrucâtva, protejate, și în încercările de sinucidere, prin secțiunea gâtului, deseori instrumentul tăios nu atinge vasele.

Fața posterioară. — Fața posterioară a laringelui, deschisă în cavitatea faringelui, este învelită de peretele posterior al faringelui, care se întinde în curmeziș peste marginile cartilajului tiroid și peste cartilajul cricoid. Fața posterioară a laringelui corespunde coloanei vertebrale, pe care marginile cartilajului tiroid să reazămă.

Raporturile intime dintre faringe și laringe, explică disfagia care însoțește deseori afecțiunile laringelui mai cu semă în leziunile feții lui posterioare, după cum se întâmplă în tuberculoza localizată pe partea posterioară a laringelui și pe orificiul lui superior.

Fața interioară a laringelui (endolaringele).

Pentru a studia conformațiunea interioară a laringelui se procedează după cum urmează: capul fiind despărțit, desarticulând gâtul în jos la unirea lui cu trunchiul, se rezecă coloana vertebrală desarticulând-o de occipital. Peretele posterior al faringelui, descoperit, este incizat pe mijloc.

Laringele este așezat sub baza limbii, în unghiul cartilajului tiroid și deasupra cartilajului cricoid care-i formează baza. Aderent înainte, în unghiul tiroidului, laringele proeminează înapoi în cavitatea faringelui și este despărțit, de fiecare parte, de aripile cartilajului tiroid, prin sinusurile piriforme.

Sinusurile piriforme. — Sinusurile piriforme, fosele naviculare sau jghiaburile faringo-laringee, sunt două spațiuni, câte unul de fiecare parte, în formă de pară, cu marea extremitate în jos, mărginite: înăuntru de peretele lateral al laringelui, format de epiglotă și plicele ari-epiglotice; în afară și de sus în jos, de osul hioid, de membrana hio-tiroidiană și de aripa cartilajului tiroid. Mucoasa trece de pe peretele extern pe peretele intern al sinusului, îndoindu-se în fundul lui, sub un unghiul dulce. La partea superioară, fosa piriformă este mărginită de plica faringo-epiglotică; la partea inferioară se îngustează, din ce în ce, și se pierde în unghiul lateral al faringelui. Uneori și în această parte există o mică plică, întinsă între cricoid și peretele faringelui. Pe peretele extern, la partea superioară, există, mai întotdeauna, o ușoară plică formată de mucoasă ridicată de nervul laringeu superior îndreptat, înăuntru, către plica ari-epiglotică.

LARINGELE.

Laringele, așezat, după cum am văzut, în unghiul cartilajului tiroid, tăiat oblic în jos și înapoi, se aseamănă cu un vârf de clarinetă mărginit: înainte, de epiglota; pe părțile laterale, de plicele ari-epigloteice; înapoi de plica inter-aritenoidiană.

Epiglota, inserată în unghiul cartilajului tiroid, se ridică vertical, înapoia membranei hio-tiroidiene și a osului hioid, până la nivelul porțiunii inferioare a bazei limbii. Porțiunea epiglotei dinapoia bazei limbii este complet liberă, despărțită de limbă prin spațiul glosopiglotic.

Plicele glosopiglotice. — Jos, între epiglota și baza limbii, se întind trei plice, sagitale, falciforme; o plică mediană, mai importantă, mai groasă, *frâul epiglotei* și, de fiecare parte, câte o plică mai subțire, *plikele glosopiglotice laterale*.

Fosetele glosopiglotice. — Aceste trei plice mărginesc între ele fosetele glosopiglotice, în forma unor cuiburi, în fundul cărora se simte marginea posterioară a corpului osului hioid acoperit numai de mucoasă.

Pe o secțiune transversală cavitatea laringelui poate fi împărțită în trei etaje: un etaj superior, mai larg, *etajul supra-glotic*; un etaj mijlociu, cel mai îngust, *etajul glotic*; și un etaj inferior, care se lărgește treptat și se continuă cu tracheea, *etajul sub-glotic*.

Etajul supra-glotic.

Etajul superior al cavității laringelui este mărginit: în sus de orificiul superior al laringelui, în jos de nivelul coardelor vocale inferioare. El are forma unei pâlnii neregulate, lățite transversal, mai înaltă la partea anterioară. Etajul superior este mărginit: înainte de glota; pe lături, de plicele ari-epigloteice; înapoi, de plica inter-aritenoidiană.

Orificiul superior al laringelui. — Orificiul superior al laringelui, sau orificiul faringian, neregulat, ovalar, oblic în jos și înapoi, este mărginit: înainte, la mijloc, de extremitatea superioară a epiglotei; pe lături, de fiecare parte, de marginea liberă a plicelor ari-epigloteice; înapoi, de fiecare parte, de vârful cartilajului lui Santorini și, pe mijloc, de marginea superioară a plicii inter-aritenoidiene.

Marginea plicii ari-epigloteice, mai subțire înainte, rotundă și mai

groasă înapoi, se întinde dela marginea epiglotei la cartilajul aritenoid. În inflamațiuni, plicele ari-epigloteice se roșesc, se edemațiază și se pot ulceră; în aceste cazuri, marginea orificiului laringelui se îngroașe. În plicele ari-epigloteice ca și în epiglotă, pot să se desvolte tumori maligne cari, mai întotdeauna, sunt propagate dela baza limbii sau, mai rar, dela faringe.

Pe vârful cartilajului aritenoid, se articulează cartilajul lui Santorini care, proeminent, formează la partea posterioară a plicei un mic tubercul, așezat nu departe de linia mediană. Înaintea tuberculului lui Santorini poate să mai existe un alt tubercul, format de extremitatea superioară a cartilajului lui Wrisberg. (Wrisberg, anat. German, 1737—1808).

Coardele vocale superioare. — Coardele vocale superioare, numite și *coardele vocale false* sau *fășiile ventriculare*, una de fiecare parte, sunt niște plice fibro-mucoase, ușor arcate. Coarda vocală se inseră: înainte, în unghiul cartilajului tiroid; înapoi, pe marginea anterioară a cartilajului aritenoid. Marginea ei superioară se continuă cu fața internă a plicei ari-epigloteice; marginea inferioară, liberă, ușor concavă, privește spre coarda vocală inferioară, deasupra căreia este așezată puțin mai în afară. Coarda vocală superioară, puțin mobilă, roșie, se deosebește ușor de coarda vocală inferioară care este albicioasă.

Ventriculii laringelui. — Ventriculul laringelui, unul de fiecare parte, este o mică cavitate, un buzunar, conținut în baza plicei ari-epigloteice. Ventriculul este mărginit: înăuntru, de coarda vocală superioară; în jos, de coarda vocală inferioară. Ventriculul se deschide în cavitatea laringelui printr'un orificiu, ceva mai mic decât cavitatea lui, în formă de crăpătură orizontală, ca o butonieră, limitat: în sus de marginea coardei vocale inferioare, în jos de marginea coardei vocale inferioare. Uneori, cavitatea ventriculului, cu mult mai dezvoltată, trimite la partea superioară, în grosimea plicei ari-epigloteice, un diverticul, mai mult sau mai puțin adânc. Acest diverticul reprezintă

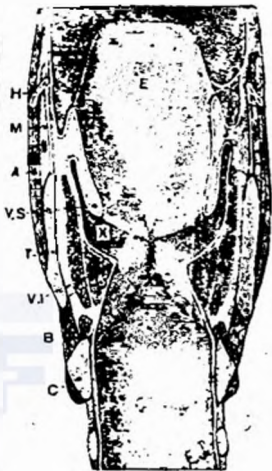


Fig. 196. Secțiune transversală.

H, hidicul. — M, membrana tiro-tirodiană — V. S, coarda vocală superioară. — T, tiroidianul — V. I, coarda vocală inferioară. — B, crico-tiroidianul. — C, cricoidul. — X, vestibulul.

la om, sacul laringian dela unele mamifere. Cavitata ventriculii este acoperită cu mucoasă, prelungire a mucoasei laringelui, dedesubtul căreia se întinde un strat de foliculi limfoizi. Această pătură foliculară constituie *amigdala laringiană a lui Frenckel*.

Etajul glotic.

Etajul glotic, așezat la nivelul coardelor vocale inferioare, este constituit de aceste coarde și de porțiunea bazală a cartilajilor aritenoide, pe care coardele se inseră la partea lor posterioară și cu care ele se mișcă. Spațiul limitat între marginea internă a coardelor vocale inferioare și baza aritenoidelor constituie *glota*.

Coardele vocale inferioare. — Coardele vocale inferioare, *coardele adevărate*, una de fiecare parte, sunt niște plice elastice, musculo-membranoase, triunghiulare pe o secțiune transversală. Lungi de 20—25 mm. la bărbat, ele sunt puțin mai scurte la femeie. Fiecare coardă vocală se inseră: înainte, în unghiul cartilajului tiroid, în foseta tiroidiană, la 2—3 mm. dedesubtul inserțiunii coardei vocale superioare; înapoi, pe apofisa vocală a cartilajului aritenoid. Văzute de sus în jos, coardele vocale se prezintă sub forma unor fâșii netede, lucioase, de culoare albă sidefoasă. Unite la partea anterioară, în unghiul cartilajului tiroid, marginesc *comisura anterioară a glotei*; înapoi, se despart la nivelul apofiselor vocale a aritenozilor.

Coardele vocale, foarte elastice, vibrază sub presiunea aerului respirat.

Coardele vocale inferioare sunt constituite: din ligamentele tiro-aritenoidiene inferioare, din mușchii tiro-aritenoidieni și din mucoasă, care le acopere. Mucoasa fiind foarte aderentă, coardele vocale inferioare sunt puțin și rareori atinse de edem.

Glota. — Glota este împărțită în două porțiuni: o porțiune anterioară și o porțiune posterioară.

Glota vocală. — Porțiunea anterioară, glota vocală sau inter-ligamentoasă, mărginită de coardele vocale, este o crăpătură lungă și strimță.

Glota respiratorie. — Porțiunea posterioară, glota respiratorie sau inter-aritenoidiană, este cu mult mai scurtă, dar mai largă. În stare de repaos, în respirațiunea normală, glota vocală are forma unui triunghi lung și ascuțit; glota respiratorie este aproape pătrată. Sub acțiunea mușchilor laringelui, coardele vocale fiind întinse și cartilajii aritenoide fiind mișcate, lunecate, rotate în ar-

ticulația lor cu cricoidul, forma și dimensiunea glotei variază; ea poate fi lărgită, strâmtorată, scurtată sau lărgită.

Dimensiuni. — Dimensiunile glotei variază: la bărbat, glota este lungă de 26—32 mm. Mai mult ca $\frac{2}{3}$ din lungimea glotei, 20—25 mm., corespunde glotei vocale, inter-ligamentoase, și numai o treime, 6—7 mm., porțiunii ei respiratorii, inter-cartilaginoase. La femeie glota este mai scurtă cu 5—6 mm. În stare anormală, în respirațiunea liniștită, glota are forma unui triunghi isoscel, cu baza largă de 5—8 mm.

Forma. — Forma glotei, lărgimea și lungimea ei, variază cu pozițiunea și tensiunea coardelor vocale cari, foarte mobile, se schimbă, în vorbire, în eforturi, apropiindu-se sau depărtându-se. În respirațiunile adânci glota se lărgeste și baza triunghiului poate să aibă 10—12 mm. În vorbire glota se îngustează și ia forma unei crăpături; într'un efort puternic glota se închide complet.

Pe cadavru glota este mai îngustă ca pe viu, în stare de repaos.

Glota văzută cu laringoscopul. — Pe oglindă laringoscopică, așezată dedesubtul omușorului, înclinată de 45° , glota se vede ca o crăpătură, verticală: comisura vocală și partea anterioară a glotei, se arată la partea superioară a oglinzii; partea posterioară a glotei se vede la partea inferioară a oglinzii; în dreapta și în stânga, oglinzii, se vede dreapta și stânga laringelui. Coardele vocale inferioare se văd albe, întinse, și terminațiunea lor înapoi, pe apofizele vocale ale aritenoizilor, este foarte clară. Deseori, comisura vocală este ascunsă sub genunchiul epiglotei, pe cât timp regiunea aritenoidiană a glotei este întotdeauna vizibilă. Între coardele vocale, în spațiul glotei, mai adânc se văd și primele inele ale tracheei. Pe marginile imaginii glotei, împrejur, se văd regiunile vecine: parte din baza limbii, amigdalele linguale, plicele epigloteice și epiglota și, înapoi, cartilajile aritenoide înălțate cu nodulii lui Santorini. Uneori, înaintea acestora, se văd și nodulii lui Wrisberg.

În stare patologică, în laringitele acute sau cronice, coardele vocale îngroșate, colorate în roș mai mult sau mai puțin închis, uneori în violet, își pierd luciul. În tuberculoză sau în sifilis, marginea lor poate fi ulcerată, deformată. Pe coardele vocale inferioare se pot dezvoltă tumori, unele benigne, papiloame, fibroame, kistele glandulare, altele maligne, cancerul intrinsec al laringelui. Din tumorile benigne fac parte și *nodulii cicatriciati*, observați la cântăreți, așezați pe marginea coardei, în treimea mijlocie.

Pe viu glota îngustată, nemodificată prin intonație sau efort, de

notă o stare patologică, o paralizie bilaterală a nervilor recurenți. În paralizia unilaterală a acestor nervi, o singură coardă vocală este slăbită, ca pe cadavru. În paralizia mușchilor aductori, cari închid glota, coardele vocale se despart în inspirație, dar rămân moi și se apropie în vorbire sau în efort. În paraliziiile mușchilor abductori, cari deschid glota, glota este strâmtorată, aproape închisă și rămâne astfel în inspirație, vorbire sau eforturi.

La nivelul glotei, care este un loc îngustat al căii respiratorii, pot să se oprească corpi streini, fie chiar în glotă, fie deasupra ei, în etajul supra-glotic. Leziunile coardelor vocale inferioare, tumorile, ulcerajunile, cicatricile, falsele membrane în difterie, pot determina strâmtorarea glotei, stenoza laringelui, care se manifestă prin dispnee, tiraj și cornaj. În timpuri, în crup glota fiind astupată prin false membrane, mulți copii mureau asfixiați și clurur-gul era chemat să restabilească, de urgență, calea respiratorie printr'o tracheotomie sub-cricoidiană. Mai pe urmă tracheotomia a fost întocuită prin intubarea laringelui. Astăzi, grație serului antidifteric, aceste cazuri sunt excepționale.

Etajul sub-glotic.

Etajul sub-glotic sau inferior, așezat dedesubtul coardelor vocale inferioare, se aseamănă cu o pâlnie lătită transversal, cu pavilionul în jos. Această regiune a laringelui este mărginită: înainte, de partea inferioară a cartilajului tiroid, de ligamentul crico-tiroidian, și de arcu anterior al cricoidului; pe lături, de părțile laterale ale cartilajului cricoid; înapoi, de partea posterioară a cricoidului. Dacă se privește laringele de jos în sus se văd numai coardele vocale inferioare.

Mucoasa laringelui. — Mucoasa laringelui este subțire, palidă, roșie mai închis pe coardele vocale superioare. Mucoasa, aderentă pe epiglota și pe coardele vocale superioare, este mai subțire și mai intim aderentă pe coardele vocale inferioare. Mucoasa este mobilă: în ventricule, pe fața externă a plicelor ari-epigloteice, în jghiaburile faringo-laringee. În regiunea inter-astenoidiană, mucoasa, foarte mobilă, formează și un număr de plice verticale. În infecțiunile laringelui și, uneori, în infecțiunile regiunilor vecine, țesutul sub-mucos al laringelui se infiltrează de serozitate, determinând edemul glotei; holnavul este amenințat de asfixie.

Epiteliul este cilindric. La copil, prezintă pe toată întinderea, cili-vibratili, afară de pe coardele vocale inferioare. La adult, cili dispar pe jumătatea superioară a epiglotei, pe peretele inferior al ventriculilor.

Glandele. — In laringe glandele sunt numeroase și adunate în grupuri.

Glanda epiglotei. — Epiglota conține glande voluminoase. Lobulii sunt așezați în fosetele lamei fibro-cartilagineoase.

Glandele laterale. — De fiecare parte, în partea posterioară a plicei ari-epigloteice există câte o glandă, în formă de coloană, așezată pe fața antero-externă a cartilajului aritenoid, împrejurul cartilajului lui Wrisberg.

Glandele posterioare. — Un alt grup glandular este așezat sub mucoasa plicei inter-aritenoidiene.

Aceste diferite glande secretă mucosul care umectează mucoasa laringelui.

Constituție. — Laringele se compune dintr'un schelet cartilaginos care protejează și susține un tub musculo-membranos, *laringele propriu zis*, de aspectul unui vârf de clarinetă.

Scheletul cartilaginos.

Cartilagiile laringelui, unite prin articulații și ligamente, în număr de nouă sunt trei mediane și impare: cricoidul, tiroidul și epiglota; șase perechi și laterali: aritenoidale, cartilagiile corniculate și cartilagiile lui Wrisberg.

Cricoidul. — Cartilajul cricoid constituie baza laringelui. Cricoidul, inel modificat al tracheei, are forma unui cerc neregulat; se ascămână, destul de bine, cu un inel întors cu piatra înapoi. Cricoidul este înalt: înainte, de 5—8 mm.; înapoi, de 20—22 mm.

Fața anterioară. — Pe mijlocul feții anterioare cricoidul prezintă un tubercul, *tuberculul anterior*, care uneori, destul de proeminent, se simte sub piele pe mijlocul gâtului.

Fetele laterale. — Fetele laterale se lărgesc treptat, înapoi. Spre partea posterioară, ceva mai aproape de marginea superioară, fața laterală prezintă un tubercul, *tuberculul tiroidului sau tuberculul lateral*, pe care se întinde fațeta articulară prin care cricoidul se articulează cu micul corn al cartilajului tiroid. O ușoară creastă antero-posterioară împarte fața laterală în două câmpuri: pe câmpul supe-

rior se inseră muschiul crico-aritenoidianul anterior; pe câmpul inferior se inseră crico-tiroidianul anterior.

Fața posterioară. — Fața posterioară a cricoidului, de formă neregulat dreptunghiulară, ceva mai îngustă la partea superioară, prezintă pe mijloc o creastă și de fiecare parte câte o scobitură pe care, în vecinătatea crestei, se inseră muschiul crico-aritenoidianul posterior.

Marginea inferioară. — Marginea inferioară, subțire, neregulată, prezintă, puțin înaintea nivelului tubercului tiroidian, un colț, *tuberculul constrictorului inferior*. Această margine se unește cu primul inel al tracheei printr'o membrană îngustă.

Marginea superioară. — Marginea superioară, concavă înainte, în formă de S a lungit de fiecare parte, se îngroașe puțin înapoi unde,

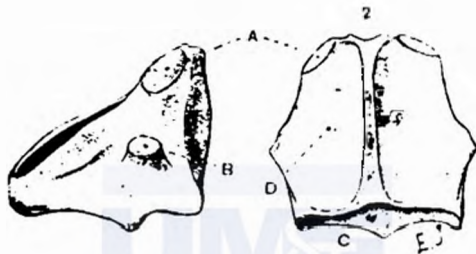


Fig. 197. Cricoidul. Vedere laterală și posterioară.

A. fațeta articulară pentru aritenoid. — B. fațeta articulară pentru tiroid. — C. creasta mediană. — D. tosa cricoidului.

pe mijloc, prezintă o scobitură concavă. Pe această margine, de fiecare parte, la unirea porțiunii posterioare cu porțiunea laterală, se găsește fațeta articulară prin care cricoidul se articulează cu aritenoidul. Această fațetă, ovalară, ușor înclinată în jos și înainte, este convexă.

Fața internă. — Fața internă a cricoidului, concavă, netedă, este acoperită de mucoasa subglotică.

Tiroidul. — Cartilajul tiroid este format din două lame, *aripile*, care unite, înainte, sub un unghiu prominent, *mărul lui Adam*, cuprind laringele, pe care-l acopere și-l protejă, ca un scut.

Fața externă. — Fiecare aripă a tiroidului, de formă neregulat dreptunghiulară, prezintă pe fața externă, mai aproape de marginea posterioară, o muchie, *creasta oblică*. Aceasta începe de pe marginea superioară, prin *tuberculul tiroidian superior*, se îndreaptă oblic în jos și înainte și se termină pe marginea inferioară, prin *tuberculul*

tiroidian inferior, așezat puțin înaintea micului corn. Creasta oblică împarte fața externă a tiroidului în două câmpuri: câmpul anterior, mai larg, este acoperit, în cele două treimi posterioare, de mușchii hio-tiroidian; pe câmpul posterior lunecă fibrele constrictorului inferior, inserate pe creasta oblică și pe tuberculi tiroidieni. Fibrele constrictorului se îndoaie, înapoi și înăuntru, pe marginea posterioară a tiroidului.

Fața internă. — Fața internă a tiroidului este netedă, ușor concavă. Aripile tiroidului, unindu-se, mărginesc un unghiu deschis înapoi în care este așezat, pe mijloc, laringele limitat pe lături prin fosele piriforme.

Marginea superioară. — Marginea superioară a aripilor cartilajului tiroid, rotunzită în formă de unghiu, prezintă, înaintea bazei marelui corn, o știrbitură, *incizura laterală*, deasupra căreia se ridică, tuberculul tiroidian superior. Părțile anterioare a acestor margini, oblice în jos și înainte, mărginesc un unghiu ascuțit adânc, deschis în sus și înapoi, *incizura tiroidiană mediană*. Pe marginea superioară a cartilajului tiroid se inseră membrana hio-tiroidiană.

Marginea inferioară. — Marginea inferioară, concavă pe mijloc sub unghiul tiroidului, prezintă pe lături câte o proeminență, colțul tuberculului tiroidian inferior.

Marginea posterioară. — Marginea posterioară, oblică în jos și înainte, dreaptă, convexă sau chiar ușor concavă, se reazemă pe coloana vertebrală. Pe această margine se inseră mușchii stilo-faringian și stafilo-faringian și se îndoaie, îndreptându-se înăuntru, constrictorul inferior.

Cornul superior. — Cornul superior naște din unghiul postero-superior al aripei. De formă conică, lung de 10—15 mm. este înclinat, mai mult sau mai puțin înăuntru și, mai puțin, înainte. Pe vârful lui se inseră ligamentul hio-tiroidian posterior.

Cornul inferior. — Cornul inferior naște din unghiul postero-inferior al aripei. Cu mult mai scurt ca cornul superior, cornul in-

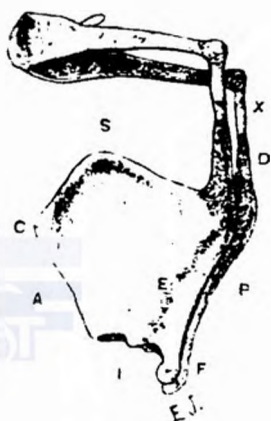


Fig. 198. O:ul hioid și cartilajul tiroid; vedere laterală stângă.

S, marginea superioară. — A, marginea inferioară. — C, colțul tiroidului, mărul lui Adam. — I, marginea inferioară. — P, marginea posterioară. — E, creasta oblică. — D, marile coarce. — F, micile coarce. — X, ligamentele hio-tiroidiene posterioare.

ferior are forma unui cârlig. Oblic îndreptat înainte și înăuntru prezintă, pe fața internă, aproape de extremitate, o mică fațetă articulară convexă, *fațeta cricoidiană*, prin care tiroidul se articulează cu cricoidul.

Marginile posterioare ale coarnelor se continuă cu marginile posterioare ale aripelor.

Marginea anterioară. — Marginea anterioară a cartilajului tiroid, *unghiul*, este formată din unirea celor două aripi. Unghiul tiroidului, rotund, neted, oblic înclinat în jos și înapoi, prezintă, la unirea treimii inferioare cu cele două treimi superioare, o ușoară depresiune care corespunde, în unghiul posterior, *fosetei tiroidiene*.

Mijloacele de unire a cartilajului tiroid cu osul hioid.

Membrana hio-tiroidiană. — După cum am văzut, marginea superioară a cartilajului tiroid este unită cu *marginea superioară* a osului hioid prin membrana hio-tiroidiană, bogată în fibre elastice.

Mijloacele de unire a cartilajului tiroid cu cartilajul cricoid.

Tiroidul este unit cu cricoidul: pe mijloc, prin membrana crico-tiroidiană, care închide spațiul crico-tiroidian; pe lături prin articulațiile crico-tiroidiene, una de fiecare parte.

Membrana crico-tiroidiană. — Membrana crico-tiroidiană, bogată în fibre elastice, de forma unui evantaliu desfăcut în jos, prezintă o porțiune mediană și câte o porțiune laterală.

Porțiunea mediană, mai groasă, se inseră: în sus, pe mijlocul marginii inferioare a cartilajului tiroid; în jos, pe partea anterioară a marginii superioare a cricoidului. Această membrană este perforată, pe mijloc și pe lături, de mici orificii prin care pătrund, în regiunea subglotică, vasele subglotice mediane: artere, vene și limfatice.

Porțiunile laterale se întind dela marginea superioară a părții laterale a cricoidului la unghiul deschis înapoi al cartilajului tiroid, unde se inseră dedesubtul coardelor vocale inferioare.

Articulațiunile crico-tiroidiene. — Tiroidul strânge, între micile lui coarne, laturile cricoidului întocmai după cum un cavaler strânge, în pînteni, pânțelele calului său. De fiecare parte, micul corn al tiroidului se articulează cu fațeta de pe tuberculul postero-

lateral al cricoidului. Fațeta tiroidului, circulară, este convexă; fațeta cricoidului, concavă, privește în sus, pe laturi, și puțin înainte. Imprejurul suprafețelor articulare se întinde capsula articulară, formată din fibre cari radiază dela tiroid spre cricoid.

Ligamentul suspensor. — Capsula este întărită, înapoi, prin ligamentul posterior sau suspensor al cartilajului tiroid. Acest ligament, destul de puternic, de formă triunghiulară, se inseră: în sus pe cricoid, deasupra fațetei articulare; în jos, pe marginea posterioară și puțin pe fața externă a micului corn.

Cavitatea articulară este prevăzută cu o sinovială bine desvoltată.

Cartilajul tiroid execută, pe laturile cricoidului, o mișcare de basculă împrejurul axului transversal care trece prin ambele articulațiuni. Tiroidul determină înclinându-se: înainte, tensiunea coardelor vocale; înapoi, slăbirea lor.

Unirea cricoidului cu tracheea. — Cricoidul este unit cu tracheea printr-o scurtă membrană, fibro-elastică, care se inseră, de o parte, pe marginea inferioară a cricoidului, de alta, pe marginea superioară a primului inel al tracheei. Înapoi, porțiunea membranoasă a tracheei, se inseră pe partea posterioară a marginii inferioare a cricoidului.

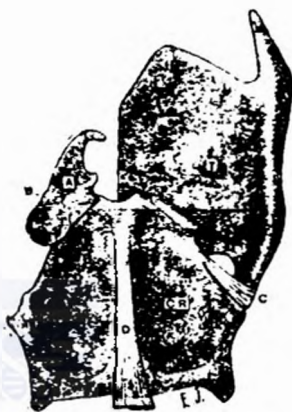


Fig. 199. Vedere posterioară. A, aritenoidul. — B, ligamentul triunghiular. — T, tiroidul. — C, ligamentul suspensor. — C, R, cricoidul. — D, tendonul mușchului vertical al esofagului.

Aritenoidele. — Cartilajii aritenoidi, în număr de două, unul de fiecare parte, sunt așezate pe fațetele articulare care ocupă unghiul postero-superior a fețelor laterale a cricoidului. Cartilajul aritenoid are forma unei mici piramide triunghiulare, neregulate, cu baza în jos, cu vârful trunchiat ușor îndoit înăuntru. Aritenoidul prezintă: trei fețe, o bază și un vârf.

Fața posterioară. — Fața posterioară, ușor concavă, este acoperită cu inserțiunile mușchului inter-aritenoidian.

Fața internă. — Fața internă sau glotică, mai îngustă, plană, acoperită de mucoasă, mărginește, cu aceeași față a cartilajului din partea opusă, porțiunea inter-aritenoidiană a glotei.

Fața antero-externă. — Fața antero-externă, neregulat concavă, este acoperită în jumătatea anterioară de inserțiunile mușchului tiro-aritenoidian, mușchii coardei vocale. În jumătatea posterioară, fața antero-externă este în raport cu glanda laterală.

Baza. — Baza cartilajului aritenoid, concavă, prezintă o suprafață articulară, porțiune dintr'o suprafață sferică, care se articulează cu cricoidul. Unghiul postero-extern al bazei este ocupat de un tubercul voluminos, *apofiza musculară*, pe care se inseră: la partea posterioară, *muschiul crico-aritenoidianul posterior*; la partea anterioară, *muschiul crico-aritenoidianul anterior*.

Unghiul antero-intern, al bazei, este ocupat de o prelungire ascuțită, *apofiza vocală*, pe care se inseră coarda vocală inferioară. Pe unghiul postero-intern se inseră ligamentul transvers.

Cartilajul corniform. — Cartilajul corniform sau al lui Santorini, unul de fiecare parte, este un mic nodul cartilaginos de formă conică, ca un corn, articulat cu vârful trunchiat al cartilajului aritenoid. Această micuță articulație poate fi, uneori, foarte strânsă sau, alteori, destul de mobilă.

Cartilajul cuneiform. — Cartilajul cuneiform, nodulul lui Morgagni sau cartilajul lui Wrisberg, unul de fiecare parte, așezat vertical în partea posterioară a plicei ari-epigloteice, aproape de aritenoid, are forma unui cilindru subțire, ca un pai. Extremitatea lui superioară se ridică pe marginea plicei ari-epigloteice, unde formează un mic tubercul. (Morgagni Anat. Italian 1682—1771).

Mijloacele de unire a cricoidului cu aritenoidul. — Cricoidul este unit cu aritenoidul printr'o articulațiune foarte mobilă. Suprafețele articulare sunt: din partea cricoidului, o fațetă convexă, porțiune dintr'o sferă încercuită cu o margine eliptică și, din partea aritenoidului, o fațetă concavă. Un delicat *menisc fibro-cartilaginos*, aderent de capsulă, care se aseamănă cu meniscul din articulațiunea genunchiului, perfecționează adaptarea suprafețelor articulare. Capsula, subțire, este formată din fibre radiate.

Ligamentul triunghiular. — Capsula este întărită, la partea postero-internă, prin ligamentul triunghiular sau posterior. Acest ligament, de forma unui evantaiu deschis, se inseră: înăuntru, pe un mic tubercul așezat pe marginea superioară a cricoidului; în afară, pe marginea internă și pe marginea posterioară a bazei aritenoidului. Ligamentul triunghiular praponește aritenoidul; îl ține să nu lunece pe laturile cricoidului. Articulația ari-cricoidiană, foarte mobilă, permite aritenoidului mișcări în toate direcțiile: mișcări de rotație împrejurul axului vertical, mișcări în cari coardele vocale se întind și se apropie sau se slăbesc și se îndepărtează; mișcări de aducție în cari aritenozii apropiindu-se, și cu dâșșii și coardele vocale, glota se micșorează sau se închide; mișcări de abducție în cari coardele

vocale se ridică și se despart, glota se lărgeste; mișcări de lunecare în cari cartilajile aritenoide se apropie fără ca vârful lor să basculeze.

Mijloacele de întine a tiroidului cu aritenoizii. — De fiecare parte între unghiul cartilajului tiroid și marginea anterioară și apofisa vocală a cartilajului aritenoid se întind două ligamente suprapuse, *coardele vocale*, o coardă vocală superioară și o coardă vocală inferioară, despărțite, după cum am văzut, prin orificiul vestibulului.

Ligamentul tiro-aritenoidian superior. — Ligamentul superior, *coarda vocală superioară*, coarda vocală falsă sau banda vestibulară, este întins dela partea superioară a fosetei tiroidiene mediane la marginea anterioară a feței antero-externe a aritenoidului.

Ligamentul tiro-aritenoidian inferior. — Ligamentul inferior, *coarda vocală inferioară* sau coarda vocală adevărată, are forma unui cordonaș întins orizontal, dela partea inferioară a fosetei tiroidiene la pofisa vocală a cartilajului aritenoid. În afară, coarda vocală inferioară este acoperită și intim aderentă cu muschii tiro-aritenoidieni. Fiecare coardă vocală inferioară conține, aproape de inserțiunile ei, câte un mic nodul cartilaginos, nodurile glotice: un nodul *anterior* și un nodul *posterior*.

Epiglota. — Epiglota este o lamă fibro-cartilaginoasă întinsă, frontal și de sus în jos, înapoia bazei limbii, a osului hioid, a membranei hio-tiroidiene și, mai jos, în unghiul cartilajului tiroid unde se inseră, printr'un ligament, deasupra coardelor vocale.

Forma dimensiunii. — Epiglota are forma unei frunze cu coada în jos. Dimensiunile ei sunt variabile: sunt epiglote late, înguste, lungi, drepte, îndoite, înclinate; sunt epiglote care preă înclinate înapoi jenează, mai mult sau mai puțin, examenul laringoscopic.

Epiglota prezintă: o față posterioară, o față anterioară, o margine, o extremitate superioară și o extremitate inferioară.

Fața posterioară, fața laringee, ușor concavă transversal, convexă vertical, este acoperită de mucoasă care aderă intim.

Fața anterioară, invers conformată, este liberă la partea superioară unde epiglota răsturnată înainte, formează ca o mică limbuliță înapoia părții inferioare a bazei limbii. Incepând dela nivelul osului hioid fața anterioară a epiglotei este aderentă; mai întâi ea ține de pediculul bazei limbii prin plicele glosio-epiglotice, apoi de marginea osului hioid prin ligamentul hio-epiglotic.

Ligamentul hio-epiglotic. — Acest ligament este o membrană e-

lastică întinsă orizontal, inserată: înainte, pe marginea superioară a corpului osului hioid; înapoi, pe fața anterioară a epiglotei. Dedesubtul acestei membrane epiglota răspunde ligamentului hio-tiroidian cu care mărginește un spațiu, prismatic cu baza în sus, *spațiul pre-epiglotic*, umplut cu grăsime.

Ligamentul tiro-epiglotic. — Ligamentul tiro-epiglotic este un fascicol fibro-elastic, destul de rezistent, inserat: în sus, pe extremitatea inferioară a epiglotei; în jos, la partea superioară a fosetei tiroidiene. Acest ligament constituie pediculul sau pețiolul frunzei epiglotice.

Marginea epiglotei. — Fețele epiglotei se unesc, împrejur, pe o margine subțire care este împărțită: într-o porțiune superioară, baza epiglotei, și două porțiuni laterale. Pe părțile laterale se inseră, de fiecare parte, plicele ari-epiglotice.

Baza, concavă pe mijloc, este liberă și îndoită înainte spre baza limbii.

Constituție. — Epiglota este constituită dintr-o lamă de fibrocartilaj acoperită, pe fața posterioară, de o fibro-mucoasă, aderentă, întinsă peste o pătură de glande. Lama cartilaginoasă este scobită de o mulțime de mici fosete printre cari unele străbătute de orificii. În aceste fosete sunt așezate glande; prin orificiile trec înapoi canalele extretorii a glandelor așezate pe fața anterioară a lamei cartilaginoase.

Plicele glos-epiglotice; fosetele glos-epiglotice. — Epiglota este legată cu baza limbii prin trei plice, plicele glos-epiglotice. Plica mediană, mai mare, în formă de corn, numită și *frâul epiglotei*, se ridică sagitală între fosetele glos-epiglotice. Fosetele glos-epiglotice sunt mărginite, la partea lor externă, prin plicele glos-epiglotice laterale. Aceste plice, mai subțiri, sunt înclinate în jos și în afară; uneori ele sunt aproape orizontale.

Epiglota mai este unită, de fiecare parte, cu peretele lateral al faringelui, cu marginea anterioară a stâlpului posterior al vălului palatin, prin plica *faringo-epiglotică*. Această plică, uneori mai dezvoltată, conține, sub învelișul mucoasei, câteva fibre musculare, un fascicol pe care palato-faringianul ¹⁾ trimite marginii epiglotei.

În stare patologică epiglota poate să fie infiltrată de edem sau să fie ocupată de vre-o tumoare, benignă sau malignă, sau să fie sediul unei ulcerăriuni: sifilitice, tuberculoase, leproase. Aceste ulcerăriuni se întind, rod epiglota, o deformează, o perforază, o distrag mai mult sau mai puțin.

Muschii laringelui.

Cartilajilor laringelui și laringelui propriu zis, sunt anexați un mare număr de mușchi care se împart: în mușchii extrinseci, inserați numai printr'un cap de laringe, și în mușchi intrinseci; toți mușchii sunt în număr de 11.

Muschii extrinseci sunt: sterno-tiroidienii, tiro-hioidienii, stilo-faringienii și constrictorii inferiori ai faringelui.

Muschii intrinseci.

Muschiul crico-tiroidian. — Crico-tiroidianul, unul de fiecare parte, este întins între marginea inferioară a tiroidului și fața anterioară a cricoidului. De forma triunghiulară, cu baza în sus și înapoi, se inseră în sus, înaintea micului corn, pe partea laterală a marginii inferioare a tiroidului și pe fața lui internă, în vecinătatea acestei margini, pe o suprafață în formă de semilună. În jos, crico-tiroidianul se inseră pe tuberculul anterior și pe fața externă a cricoidului, pe un câmp triunghiular mărginit între două ușoare creste. Crico-tiroidianul este format din doi fascicoli: un fascicol anterior mai superficial, constituit din fibre ușor oblice, și un fascicol inferior și profund, mai voluminos, format din fibre aproape orizontale. Inserțiunea fascicolului inferior acopere pe cricoid o suprafață în formă de potcoavă care cuprinde, în concavitatea ei, inserțiunea fascicolului anterior.

Acțiune. — Crico-tiroidienii basculează înainte cartilajul tiroid; sunt tensori ai coardelor vocale.

Inervație. — Primește un filament din nervul laringeu extern.

Muschiul crico-aritenoidian posterior. — Crico-aritenoidienii posteriori, întinși pe fața posterioară a cricoidului, sunt acoperiți de mucoasă care este incisată și disecată, ca un lambou.

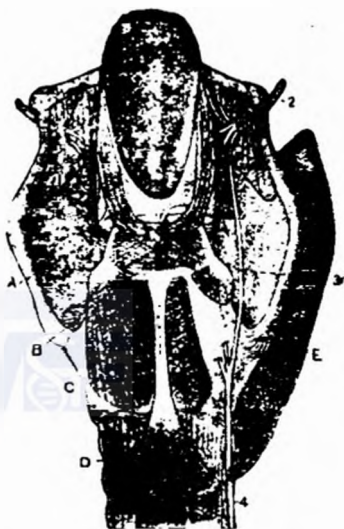

Fig. 200. Vedere posterioară.

A, a. l. epigloticul. — B, interaritenoidianul. — C, crico-aritenoidianul posterior. — D începutul fibrelor verticale a esofagului — E, constrictorii inferiori. — 2, a. laringeu superior. — 4, a. laringeu inferior. — 3, ansa lui Gallen.

Crico-aritenoidienii posteriori, unul de fiecare parte, sunt despărțiți, pe linia mediană, prin creasta mijlocie a cricoidului, care este o ușoară muchie, triunghiulară cu baza în jos. Crico-aritenoidianul, de formă triunghiulară cu vârful în jos și în afară, se inseră, înăuntru și în jos, pe fața posterioară a cricoidului, alături de creasta mediană, pe o suprafață în formă de virgulă răsturnată. De aci fibrele cărnoase, îndreptate cele superioare orizontal, cele mijlocii oblic, cele externe aproape vertical, sunt adunate de un tendon care se inseră pe muchia posterioară a tuberculului muscular al aritenoidului.

Acțiune. — Dilatator al glotei, tensor al coardei vocale.

Inervație. — Primește filamente din laringeul inferior.

Disecțiunea muschilor laterali ai laringelui. — Laringele este așezat pe lături și fixat, cu ținte, pe o placă de plută. Aripa cartilajului tiroid trebuind să fie răsturnată în jos, ea este desvelită, disecând și extirpând muschii care o acoper: hio-tiroidianul, sternotiroidianul, constrictorul faringelui. Crico-tiroidianul anterior este disecat și păstrat. Se incizează membrana hio-tiroidiană și, cu vârful sondei, se deslipește tot ce este acoperit de fața internă a aripei tiroidului. Această aripă este tăiată la 3—4 mm. dela marginea anterioară a tiroidului și paralel cu această margine, apoi ea este răsturnată în jos incizând, cu vârful bisturiului, ligamentele articulației crico-tiroidiene.

Muschiul crico-aritenoidian lateral. — Crico-aritenoidianul lateral, unul de fiecare parte, mai puțin dezvoltat ca crico-aritenoidianul posterior, are forma unui triunghi, mai lung, cu baza în jos. Muschiul se inseră, în jos și înainte, pe jumătatea superioară a feții externe a cartilajului cricoid deasupra și înăuntrul inserțiunilor crico-aritenoidianului, în vecinătatea marginii superioare.

Fibrele cărnoase se îndreaptă în sus și înapoi unde se inseră, printr'un tendon, pe partea anterioară a tuberculului muscular a cartilajului aritenoid.

Acțiune. — Antagogașt al crico-tiroidianului posterior, crico-tiroidianul anterior micșorează gloată; trăgând înainte de tuberculul muscular al aritenoidului determină rotațiunea înăuntru a cartilajului aritenoid. Prin această mișcare apofisa vocală îndreptându-se înăuntru, coardele vocale se apropie.

Inervație. — Primește un filament din laringeul extern.

Muschiul tiro-aritenoidian extern. — Tiro-aritenoidianul extern, unul de fiecare parte, așezat deasupra crico-aritenoidianului lateral,

la nivelul coardelor vocale inferioare, are forma unei fâșii drept-unghiulare, mai subțire la partea superioară. Tiro-aritenoidianul extern se inseră, înainte, în unghiul cartilajului tiroid. De aci fibrele cărnoase se îndreaptă orizontal înapoi și se inseră: cele profunde, pe fața externă a bazei apofisei vocale a aritenoidului; cele mai superficiale, pe partea inferioară a marginii externe a aritenoidului și, în vecinătatea acestei margini, pe fața lui antero-externă. Câteva din fibrele mai lungi ale muschiului trec peste marginea externă a aritenoidului, pe care o înconjoară, și se confundă cu fibrele muschiului inter-aritenoidian.

Muschiul tiro-aritenoidian intern.—Tiro-aritenoidianul intern nu este decât porțiunea internă a muschiului tiro-aritenoidianul extern mai sus descris; el constituie cu ligamentul tiro-aritenoidian inferior coarda vocală inferioară. Tiro-aritenoidianul intern se inseră: înainte, alături de coarda vocală, pe partea internă a fosetei tiroidiene; înapoi pe vârful și pe fața externă a apofisei vocale și în tot lungul pe ligamentul tiro-aritenoidian inferior (coarda vocală).

În constituția muschiului tiro-aritenoidian extern, intră și un număr de fasciculi musculari mai superficiali cari, îndreptați oblic și încrucișați, se inseră înainte pe fața internă a aripii tiroidului. Acești fasciculi sunt:

Muschiul tiro-aritenoidian superior, fâșie cărnoasă, de grosime variabilă, îndreptată, oblic în jos și înapoi, dela partea superioară a unghiului cartilajului tiroid la apofisa musculară a aritenoidului. Deseori lipsește.

Muschiul tiro-epiglotic, fâșie de lărgime variabilă, formată din fibre arcate îndreptate oblic în sus și înapoi, se inseră: în jos, în unghiul cartilajului tiroid; în sus, pe marginea epiglotei și pe ligamentul hio-epiglotic.

Muschiul ari-membranos sau ari-sindesmian, oblic îndreptat în

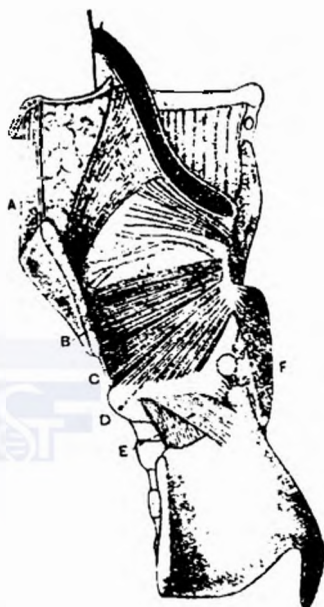


Fig. 20). Vedere laterală stângă; lama tiroidului a fost secționată și răsturnată în jos.

A, tiro-epigloticul.—B, tiro-aritenoidianul extern.—C, fasciculi ai desmii aritenoidiene.—D, crico-aritenoidianul anterior.—E, crico-aritenoidianul posterior (pe fața lui profundă).—F, crico-aritenoidianul posterior.

sus și înapoi, se inseră: înainte, pe fața externă a porțiunii profunde a membranei crico-tiroidiene; înapoi, pe tuberculul muscular al cartilajului aritenoid.

Vase și nervi. — **Arterele.** — De fiecare parte, arterele laringelui sunt în număr de trei: o arteră laringiană superioară, o laringiana mijlocie și o laringiană inferioară.

Artera laringiană superioară. — Laringiana superioară, ramură a tiroidienii superioare, se îndreaptă flexuoasă înainte, aproape orizontală, și se așează, în triunghiul sub-hioidian, pe fața externă a membranei hio-tiroidiene, pe care o perforează. Ajunsă sub mucoasă, laringiana superioară, se împarte într'un buchet de ramificațiuni pentru etajul superior al laringelui. Trimite și câteva rămurele în baza limbii și în peretele faringelui.

Artera laringiană mijlocie. — Laringiana mijlocie naște din ramura anterioară a tiroidienii superioare, se îndreaptă în jos și înăuntru, descrie o lungă curbă și se anastomozează, înaintea membranei crico-tiroidiene, cu artera din partea opusă; se constituie astfel, înaintea membranei, arcada *pre-crico-tiroidiană*. Din această arcadă nasc de obicei 3 mici ramuri, o ramură mediană și două laterale, cari perforează membrana crico-tiroidiană pe mijloc și, de fiecare parte, la nivelul marginii anterioare a muschiului crico-tiroidian. Aceste arteriole se distribuiesc porțiunii sub-glotice a laringelui. De obicei, arcada pre-crico-tiroidiană este subțire și secțiunea ei nu are vre-o importanță deosebită. În cazurile de hipertrofie a corpului tiroid artera poate să devie voluminoasă și trebuie secționată între două legături.

Artera laringee inferioară. — Laringeea inferioară, numită și laringeea posterioară, naște din tiroidiana inferioară, din cotitura pe care o face înapoia lobului tiroidian sau din ramura ei posterioară. De aci laringeea inferioară se ridică, flexuoasă, spre marginea inferioară a laringelui, se alipește de nervul recurent și pătrunde sub mucoasă, pe sub marginea inferioară a constrictorului inferior. Laringeea inferioară se distribuie feții posterioare a laringelui și porțiune vecine a faringelui. Se anastomozează, în arcadă, cu laringeea superioară din aceeași parte.

Vinele. — *Vinele laringee superioare* urmează artera omonimă și se aruncă, obișnuit, în vâna tiroidiană superioară, uneori, în vâna jugulară internă. Se anastomozează cu vinele bazei limbii și cu vinele faringelui.

Vinele laringee mijlocii urmează artera cu acelaș nume și se aruncă într'una din ramurile vinei tiroidiene superioare.

Vinele laringee inferioare urmează artera omonimă și se aruncă într'una din vinele tiroidiene inferioare.

Limfaticile. — Rețeaua limfatică a laringelui este mai bogată în etajul supra-glotic, mai puțin importantă în etajul sub-glotic și mai redusă la nivelul etajului mijlociu.

Canalele limfatice născute din rețeaua limfatică sub-mucoasă formează trei grupuri:

Canalele limfatice superioare, născute din etajul supra-glotic, străbat membrana lio-tiroidiană, trec peste artera carotidă și vâna jugulară și se aruncă în lanțul de ganglioni jugulari întins de sub corpul posterior al digastricului până în dreptul primei porțiuni a tracheei. Uneori aceste canale sunt destul de mari și, în tuberculoza laringelui, injectate, pot fi confundate cu nervul.

Canalele limfatice mijlocii nasc din etajul sub-glotic, străbat membrana crico-tiroidiană și se termină într'un mic ganglion așezat înaintea acestei membrane, *ganglionul pre-crico-tiroidian*. Uneori, un canal limfatic, mai lung, se scoboară mai jos, peste istmul corpului tiroid, și se aruncă fie într'un ganglion așezat înaintea tracheei fie, de o parte sau de alta, într'un ganglion jugular, așezat la mijlocul gâtului.

Canalele limfatice inferioare nasc dela partea posterioară a laringelui și din porțiunea corespondentă a faringelui. Aceste vase es din laringe alături de vasele laringee inferioare și se aruncă în ganglionii așezați, sub corpul tiroid, pe marginea esofagului, alături de nervul recurent, *ganglionii recurențiali*, și în ganglionii așezați deasupra claviculei. Acești ganglioni fac parte din capătul inferior al lanțului jugular. Toate aceste grupuri ganglionare trebuiesc cercetate în cancerul laringelui.

Nervii. — De fiecare parte laringele își primește nervii din pneumogastric, prin ramurile lui: laringeul superior și laringeul inferior. Mucoasa este inervată de laringeul superior. Muschii sunt inervați de laringeul inferior, afară de crico-tiroidianul care este inervat de laringeul superior.

Nervul laringeu superior. — Laringeul superior naște din pneumogastric, din partea inferioară a ganglionului plexiform, se îndreaptă oblic în jos și înainte, descrie o lungă curbă cu concavitatea anterioară, trece pe fața internă a carotidei interne, între faringe și a-cestă arteră, și se împarte, puțin înapoia cornului osului hioid, în două ramuri: o ramură superioară și o ramură inferioară.

Ramura superioară, sensitivă, mai voluminoasă continuă direcția

trunchiului, trece pe dedesubtul cornului osului hioid, încrucișează ligamentul hio-tiroidian posterior, se așează pe fața externă a membranei hio-tiroidiene, deasupra arterei laringee superioare și, ceva mai înainte, străbate membrana, fie împreună cu artera, fie alături. Nervul, ajuns sub mucoasa laringelui, se împarte într'un buchet de ramuri cari diverg înăuntru și în jos. Aceste ramuri se distribuiesc:

cele superioare în partea inferioară a bazei limbii; cele mijlocii în epiglotă; cele inferioare în plicele ari-epiglotice. Ele dau mucoasei laringelui acea delicată sensibilitate, încât cea mai ușoară iritațiune determină contracțiunea glotei (spasmul glotic) și accese de tușă.

Ramura inferioară, numită și nervul laringeu extern, sensitivo-motor, filament subțire ca un fir gros de ață, se îndreaptă oblic în jos și înainte, așezat pe fața externă a constrictorului inferior. La nivelul cricoidului, laringeul extern, ascuns între fibrele constrictorului, trece pe sub arcada crico-tiroidiană, pe care se inseră fibrele constrictorului. Ajuns pe fața externă a crico-tiroidianului, trimite o ramură acestui muschiu, apoi străbate membrana crico-tiroidiană și se distribuie în mucoasa ventriculului.

Nervul laringeu inferior. — Laringeul inferior sau nervul recurent se comportă deosebit în dreapta și în stânga.

În partea dreaptă, recurentul naște din pneumogastric, înapoia claviculei, la nivelul triunghiului scaleno-vertebral, înconjoară și cuprinde într'o ansă artera sub-clavieră, se îndreaptă oblic în sus și înăuntru spre marginea cricoidului, încrucișează fața posterioară a carotidei primitive și se vâra sub corpul tiroid. Aci nervul trece între ramurile arterei tiroidiene inferioare și pătrunde în laringe, pe sub marginea inferioară a constrictorului inferior, alături de vasele laringee inferioare.

În partea stângă, recurentul naște din pneumogastric mult mai jos, în partea mijlocie a toracelui, la nivelul feții anterioare a crossei aortei, pe care o cuprinde și o înconjoară într'un cârlig cu concavitatea în



Fig. 202. Vedere laterală stângă. M. membrana hio-tiroidiană — B, hio-tiroidianul. — A, constrictorul mijlociu. — D, sterno-tiroidianul — C, constrictorul inferior. — N, membrana crico-tiroidiană. — E, crico-tiroidianul anterior. — 2, n. laringeu superior. — 3, n. laringeu inferior. — 4, n. laringeu inferior, recurentul.

sus. De aci nervul se ridică pe fața internă a arterei subclaviere, pe fața anterioară a marginii stânga a esofagului, așezat în jghiabul mărginit de esofag cu fața antero-externă a tracheei. Recurentul se ridică în acest jghiab, se încrucișează cu tiroidiana inferioară printre ramurile căreia trece și pătrunde, ca și cel din dreapta, sub marginea constrictorului inferior.

Nervii recuerți ajunși în laringe sunt așezați sub mucoasă înapoia articulațiunii crico-tiroidiene, în jghiabul adânc pe care cricoidului îl formează cu tiroidul. Fiecare nerv se împarte într'un mare număr de ramuri care se distribuiesc în muschii: crico-aritenoidianul posterior, crico-aritenoidianul lateral, inter-aritenoidianul, tiro-aritenoidienii și ari-epigloticul.

Ansa lui Galien. — Un filament destul de important, ansa lui Galien, unește laringeul superior cu laringeul inferior din aceeași parte. Această arcadă este așezată pe partea externă a feții posterioare a muschiului crico-aritenoidianul posterior. (Galien medic din Pergam 131—200).

Căile de acces.

Cavitatea laringelui este accesibilă fie pe calea naturală, fie pe căi artificiale. Pe calea naturală, prin gură, laringele este examinat indirect, privit cu o mică oglindă, *laringoscopul*, așezată înclinat puțin dedesubtul vălului palatului.

Căile artificiale. — Cavitatea laringelui poate fi deschisă pe la partea mediană sau laterală. Pe la partea mediană, în *laringotomia sub-hioidiană*, se pătrunde pe dedesubtul osului hioid, trecând între baza limbii și epiglota.

În *tiroidotomia mediană* se incizează cartilajul tiroid pe mijloc, apoi lamele lui sunt puternic înderpătate; tiroidul se deschide ca o carte. Pe aci laringele este deschis mai larg; se poate pune în evidență întreaga lui cavitate, mai cu seamă etajul glotic și supra-glotic.

În *laringostomia sub-tiroidiană* se incizează, de sub marginea cartilajului tiroid, cricoidul și primele inele ale tracheei. Pe aci se deschide etajul sub-glotic al cavității laringelui.

Lateral, laringele poate fi descoperit inzizând și peretele lateral al faringelui, între osul hioid și cartilajul tiroid. Pe aci se deschide o cale, destul de largă, spre etajul supra-glotic.

TRACHEEA CERVICALĂ

Laringele este urmat de trachee, conduct fibro-cartilaginos, prin care circulă aerul, expirat și inspirat. Tracheea de formă neregulat cilindrică, căci este plană pe partea posterioară, așezată în gât și în torace, prezintă două porțiuni: o porțiune superioară, *cervicală*, și o porțiune inferioară, *toracică*. Prima porțiune, singura, face parte din regiunea mediană a gâtului. Tracheea cervicală începe sub marginea inferioară a cartilajului cricoid, pe care se inseră, și se termină la nivelul planului orizontal care trece prin marginea superioară a mănunchiului sternului. La partea superioară și pe lături tracheea este acoperită de corpul tiroid; la partea inferioară, deasupra sternului, tracheea nu mai este acoperită decât de piele, de mușchii sub-hioidieni și de aponevrozele lor, cervicală superficială și mijlocie.

Tracheea, așezată pe mijloc, puțin deviată spre dreapta, se scoboară spre torace, urmând curbura coloanei vertebrale; în jos, tracheea, se îndepărtează din ce în ce mai mult de piele care, îndreptată puțin oblic în jos și înainte, trece pe deasupra sternului. În apropierea marginii sternului, descoperirea tracheei este mai anevoioasă, căci este mai adâncă; tracheotomia superioară trebuie preferată tracheotomiei inferioare.

Tracheea este mobilă. De sus în jos ea urmează, grație elasticității ei, mișcările laringelui cu care se ridică și se scoboară dimpreună cu corpul tiroid. În sensul lateral tracheea poate fi ușor deplasată într-o explorație sau poate fi deviată de o tumoră.

Dimensiuni. — Lungimea tracheei cervicale, în partea mijlocie a gâtului, este de 6—7 cm. la adult, și de 4—5 cm. la copil. Această lungime variază, cu câțiva cm., cu atitudinea capului, căci tracheea se scurtează în flexiune și se întinde în extensiune. Variațiunea lungimii tracheei este în legătură cu elasticitatea membranelor care unesc inelele cartilaginoase; în secțiunea completă a tracheei capetele ei se îndepărtează de câțiva cm. În aceste cazuri continuitatea organului trebuie restabilită prin suturi.

Tracheea, mai largă la bărbat ca la femeie este și cu mult mai îngustă la copil. Pe viu dimensiunile transversale sunt mai mici ca pe cadavru, căci pătura musculară din peretele posterior al organului, *muschiul tracheal*, apropie extremitățile arcelor cartilaginoase care sunt elastice. Într'un efort tracheea se lungește și se lărgiște sub presiunea aerului comprimat dedesubtul glotei, închise.

Pe cadavru, diametrul transversal al tracheei este: la copilul de

1—4 ani de 6 mm.; între 8—12 ani de 10 mm.; la adolescent de 12—15 mm. și la adult de 16—18 mm.

Tracheea are un calibru destul de regulat; un corp strein, pătruns într'un mod oarecare prin glotă sau printr'o plagă, lunecă în canal; fusea îl împinge spre glotă. Unele corpuri streine, mobile, sub acți-

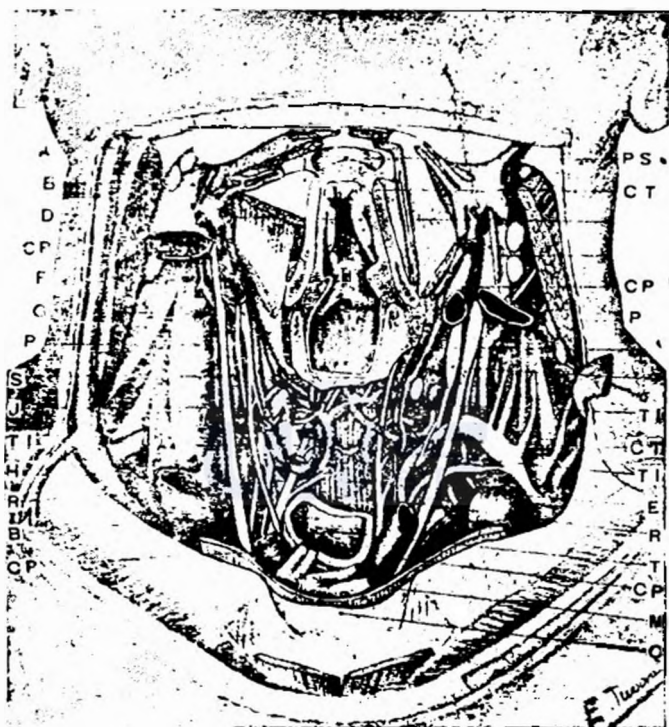


Fig. 203. Vedere anterioară. Laringele a fost secționat vertical și extirpat cu o porțiune din trachee; prima porțiune a esofagului este descoperită.

A, v. jugulară externă.—B, v. jugulară internă.—D, coardele vocale superioare.—C, P, cartilaj primitiv.—F, coarda vocală inferioară.—P, pneumogastricul.—S, simplicul.—J, vana vertebrală.—T, I, tiroidiana inferioară.—H, ganglionul simpatic mijlociu.—R, recurentul I.—P. S., punga șe-oasă hio-hipoidiană.—C, T, cartilajul tiroid.—C. T., canalul toracic.—E, esofagul.—M, planul muscular sterno-hioidian.—Q, ligamentul inter-clavicular.

nea aerului vibrează și determină un șgomot de steag bătut de vânt sau de sunet de clopoțel.

Tracheea este înconjurată de o pătură de țesut celular moale, ușor infiltrabil, în care se poate răspândi un lichid, sânge sau puroi, sau

aer provenit dintr'o plagă a organului. Acest epanchament poate să se scoboare în țesutul celular al mediastinului sau să filtreze sub pielea gâtului, toracelui și membrilor superioare.

Raporturi. — Înainte, tracheea este în raport: la partea superioară, la nivelul primelor inele, cu istmul corpului tiroid; dedesubt, cu planul muschilor sub-hioidieni și a aponevrozelor care îl conțin. Între planul musculo-aponevrotic și trachee, țesutul celular peritracheal, formează o pătură mai groasă. În acest țesut se găsește unul sau mai mulți ganglioni limfatici, în care se aruncă canalele venite dela laringe sau din istmul corpului tiroid, și artera tiroidiană mediană cu venele ei. Trunchiul vânos brachio-cephalic, lărgit printr'o dificultate a circulațiunii sau deplasat de vre-o tumoare, se poate ridica, de câțiva mm., deasupra mănunchiului sternal.

Înapoi, tracheea este în raport cu esofagul, cu care este unit prin țesut celular, printr'un număr de fibre elastice și fibre musculare. Esofagul o desparte de coloana vertebrală.

Pe lături, tracheea este în raport cu vasele mari ale gâtului. De fiecare parte, carotida internă se îndepărtează în unghiul ascuțit, fiind împinsă, în afară, de lobul corpului tiroid pe care-l inconjoară.

În spațiul dintre carotidă, esofag și trachee, pătrunde artera tiroidiană inferioară, care sub lobul tiroid se împarte în ramuri.

Nervul recurent drept este așezat în spațiul dintre trachee, esofag și coloana vertebrală.

Nervul recurent stâng este așezat în unghiul dintre fața laterală a tracheei și esofag. De fiecare parte recurenții se încrucișează cu ramurile tiroidienei.

Constituție. — Tracheea se compune: dintr'o tunică externă fibro-cartilaginoasă și o tunică internă mucoasă.

Tunica externă este formată dintr'o membrană, bogată în țesut fibros și fibre elastice, susținută și întărită, din distanță în distanță, de un număr de inele superpuse, fibro-cartilaginoase. La partea posterioară, pe o suprafață plană, tunica externă este formată dintr'o pătură musculară cu fibre netede, *membrana tracheală sau muschii tracheal*.

Fășile musculare, îndreptate transversal, se inseră, de fiecare parte, pe marginea membranei elastice și pe fața internă a extremității inelelor cartilaginoase.

Inelele. — Inelele tracheei au formă de potcoavă; deschise înapoi, sunt înalte de 2—5 mm. și groase de 2—3 mm. Uneori, inelele sunt neregulate; sunt bifurcate sau sunt unite prin poduri, aruncate dela un inel la altul.

Mucoasa. — O mucoasă tapisează fața internă a conductului tra-cheal. Mucoasa, subțire, aderentă, foarte sensibilă, se aseamănă cu mucoasa laringelui.

Epiteliul este cilindric, stratificat, cu cili vibratili.

Glandele, tubulare, sunt numeroase.

Vase și nervi. — *Arterele*, porțiunii cervicale a tracheei, provin din tiroidienele inferioare.

Vinele, așezate în spațiile dintre inele, îndreptate orizontal, se varsă în vinele tiroidiene și în rețeaua peri-esofagiană.

Canalele limfatice, foarte dezvoltate la copil, străbat membrana fibroasă și se deschid, de fiecare parte, în ganglionii recurențiali așezați, în lanț, alături de nervul recurent. În jos, acest șir de ganglioni se continuă cu ganglionii tracheo-bronchici.

Nervii. — Filamentele nervoase provin, de fiecare parte, din nervul recurent.

Explorație. — La indivizii slabi, fața anterioară și externă a tracheei este ușor de explorat. Interiorul tubului tra-cheal poate fi examinat cu laringoscopul. Se pot vedea, când glota este larg deschisă, primele inele ale tracheei; se poate zări chiar bifurcațiunea tracheei, în cele două bronhii. Cu tracheoscopul, introdus prin gură, se poate inspecta direct tracheea.

Calea de acces. — Tracheea poate fi ușor descoperită incizând, pe linia mediană, de sub marginea cartilajului tiroid până deasupra sternului: pielea, planul muscular sub-hioidian cu aponevrozele lui și istmul corpului tiroid.

ESOFAGUL CERVICAL

Esofagul, conductul musculo-membranos care unește faringele cu stomacul, se împarte, după regiunile mari pe care le străbate, în trei segmente: un segment cervical, un segment toracic și un segment abdominal.

Segmentul cervical este așezat pe planul cel mai profund al regiunii sub-hioidiene; între regiunea pre-vertebrală, de o parte, sfârșitul laringelui și partea superioară a tracheei, de alta.

Esofagul începe la nivelul marginii inferioare a cartilajului cricoid, la 15—16 cm. dela arcada dentară, pe cadavru înaintea corpului celei de a 6-a cervicale, și se termină la nivelul planului orizontal care trece prin marginea superioară a mănunchiului sternului.

Tăiat, pe toată lungimea, de planul median, esofagul cervical este ușor deviat spre stânga: marginea lui stângă depășește fața laterală a tracheei, pe cât timp marginea dreaptă este ascunsă între trachee și coloana vertebrală. Esofagul, organ moale, extensibil, mobil, se deplasează și în sensul vertical și în sensul lateral. În stare de repaus, lățit dinainte înapoi, pe o secțiune transversală are forma unei crăpături transversale lungă de 5—12 mm.; destins, esofagul este un cilindru neregulat, strâmtorat în unele puncte, dilatat într'altele. Esofagul începe printr'o parte îngustată, *strâmtura cricoidiană*, așezată la nivelul marginii inferioare a cricoidului, loc unde esofagul se continuă cu faringele. În acest loc diametrul esofagului este de 14—16 mm., iar mai jos de 20—22 mm.

Porțiunea cervicală a esofagului, lungă de 5—6 cm., cam a cincea parte din lungimea totală a organului, este ușor abordabilă în chirurgie.

Esofagul este înconjurat de o pătură celuloasă care, pe pereții organului, se condensează într'o lamă subțire. Aceasta constituie, esofagului, o teacă care se continuă în sus cu fascia perifaringiană. Împrejurul esofagului se pot dezvoltă colecțiuni purulente, *flegmoanele periesofagiene*, plecate din rănirea peretelui esofagului de un corp străin sau de un cateterism rău făcut. Aceste flegmoane pot să se întindă în mediastin.

Raporturi. — Peretele anterior al esofagului este acoperit de peretele posterior sau membranos al tracheei afară de, puțin, pe partea stângă unde fața anterioară a esofagului, descoperită, depășește tracheea cu care mărginește un jghiab. În acest jghiab sunt așezați: nervul recurent stâng, ramurile arterei tiroidiene și vinele care o însoțesc, vase și ganglioni limfatici și, pe deasupra, marginea posterioară a lobului tiroid.

Marginea stângă a esofagiului, rămasă descoperită de sub trachee, este mai accesibilă și pe aci se practică esofagotomia externă.

Marginea dreaptă a esofagului ascunsă, la o adâncime de 2—3 mm., între coloana vertebrală și marginea tracheei este în raport, la partea superioară, cu nervul recurent care se apropie treptat de această margine și cu artera tiroidiană inferioară, din care câteva ramuri se vâra între trachee și coloana vertebrală.

Mai departe, atât în dreapta cât și în stânga, se găsește artera carotidă primitivă și nervul simpatic cu ganglionul lui mijlociu.

În partea stângă și inferioară marginea esofagului mai este în raport și cu canalul toracic care, mai întâi lipit de această margine,

la două lărgimi de deget deasupra mănunchiului sternal se îndreaptă în afară, îndepărtându-se de esofag.

Fața posterioară a esofagului este întinsă pe fața anterioară a coloanei vertebrale acoperită, de fiecare parte a planului median, de mușchii prevertebrali înveliți cu aponevroza prevertebrală.

Tuberculul lui Chassaignac, ușor de simțit de fiecare parte, este așezat ceva mai jos de începutul esofagului.

Structura. — Pe o secțiune transversală peretele esofagului, gros, este constituit din două tunici: o tunică superficială, tunica musculară, mai groasă, de culoare roșie-gălbuie și o tunică internă, tunica mucoasă, subțire, de culoare albicioasă.

Tunica musculară. — Tunica musculară este formată din două straturi de fibre: dintr'o pătură profundă constituită din fibre circulare și dintr'o pătură superficială constituită din fibre longitudinale.

Pătura musculară contractându-se împinge bolul alimentar spre stomac. Conracțiunea ei reflexă, determină ocluziunea spasmotică a organului.

Mucoasa. — Mucoasa, foarte mobilă, este despărțită de pătura musculară printr'o pătură de țesut celular moale, *pătura sub-mucoasă*. Mobilitatea extremă a mucoasei esofagului poate determina dificultăți în timpul esofagotomiei externe, căci ea fuge înaintea bisturii. Epiteliul este pavimentos. Glandele sunt numeroase; ele pot fi origina cancerului esofagului.

Vase și nervi. — *Arterele* porțiunii cervicale a esofagului provin din arterele tiroidiene inferioare.

Vinele, subțiri, formează pe lături plexuri cari se deschid în vinele tiroidiene inferioare și în plexul peri-faringian.

Canalele limfatice se aruncă în lanțul de ganglioni recurențari și în ganglionii jugulari.

Nervii provin din marii simpatici și din pneumogastrici, prin nervii recurenți.

Explorație. — **Căile de acces.** — Esofagul poate fi examinat pe calea naturală, prin gură, fie cu sonda, fie cu esofagoscopul. Razele X sunt întrebuințate pentru a recunoaște și preciza un corp străin sau existența unei stricturi, bolnavul înghițind o masă cu subnitrat de bismuth.

Esofagiul poate fi descoperit incizând: fie pe planul median, fie pe lături.

Incizia mediană este mai puțin întrebuințată. Incizia laterală stângă este cea mai întrebuințată. Pe aci esofagul este descoperit urmând

calea care duce, pe sub fața profundă a sterno-mastoidianului, în spațiul dintre corpul tiroid și vasele mari ale gâtului. Îndepărtând bine, în afară vasele și înăuntru lobul tiroidian, se descopere marginea stângă a esofagului.

DESCOPERIRI

Membrana hio-tiroidiană. — Gâtul este așezat în extensiune, punând dedesubt un curmeziș. Se recunoaște osul hioid și, mai jos, marginea superioară a cartilajului tiroid; depresiunea care-i desparte corespunde membranei hio-tiroidiene. Dedesubtul tiroidului se face o incizie, orizontală, întinsă dela linia mediană până înapoia marginii anterioare a sterno-mastoidianului. Se taie: pielea, o prună pătură musculară formată din sterno-hioidianul și omo-hioidianul și o a doua pătură musculară formată din tiro-hioidianul. Dedesubt se descoperă membrana hio-tiroidiană care este disecată până la inserțiunile ei. Se recunosc întăriturile membranei, ligamentele hio-tiroidiene: înainte ligamentul anterior, înapoi ligamentul posterior.

În această operație, pe linia mediană, s'a deschis și punga seroasă pre-tiro-hioidiană.

Artera tiroidiană superioară; nervul laringeu superior. Gâtul este așezat în extensiune și ușoară rotație; fața laterală să prezintă, cât mai bine, de față. Se recunoaște osul hioid și, la nivelul marelui corn, se face o incizie pe marginea anterioară a sterno-mastoidianului. Acest mușchiu este desvelit și deslipit în teaca lui aponevrotică și tras în afară, cu un depărtător. Dedesubtul osului hioid, în suprafața desvelită, se disecă, cu pensa și cu sonda canelată. Se descoperă, dedesubtul osului hioid, cârligul arterei tiroidiene superioare care este disecată și trasă în afară. Dedesubtul arterei, aplicat pe membrana hio-tiroidiană, se caută nervul laringeu superior, cordon alb, ceva mai subțire ca un chibrit de ceară. Se observă că vinele tiroidiene superioare se unesc cu vinele linguale și cu vâna facială în trunchiul comun tiro-linguo-facial sau confluentul carotidian extern inferior, care se varsă în jugulara internă. În vinele tiroidiene superioare se varsă și vinele faringiene mijlocii și laringeale superioare.

Muschii sub-hioidieni. — Gâtul este așezat întins de față. Pe fața anterioară se face o lungă incizie, ușor oblică, dela corpul hioidului până pe extremitatea internă a claviculei. Se taie pielea, pătură grăsoasă subcutanată, piclosul și aponevroza. Se găsește corpul sterno-hioidianului. Se disecă buza externă a plăgii; alături de sterno-hioidian se recunoaște omo-hioidianul. Se taie transversal acest plan muscular superficial. Dedesubt se descoperă un al doilea plan în care se deosebește: la partea superioară, hio-tiroidianul acoperit de corpul tiroid; la partea inferioară, sterno-tiroidianul întins peste corpul tiroid.

Membrana crico-tiroidiană, ganglionul pre-crico-tiroidian. — Gâtul este așezat, de față, în extensiune. Dedesubtul cartilajului tiroid pulpa degetului cade în scobitura crico-tiroidiană, puțin adâncă, mărginită în jos de arcul anterior al cricoidului. La nivelul acestei depresiuni, pe linia mediană, se face o incizie, lungă de două lărgimi de deget. Dedesubtul pielii se întâlnește, adesea,

vâna jugulară anterioară mijlocie, care este înlăturată. Se taie aponevroza în interstițiul dintre sterno-hioidieni; buzele plăgii sunt îndepărtate. În fundul plăgii se vede, de sus în jos: marginea inferioară a cartilajului tiroid, membrana crico-tiroidiană și cartilajul cricoid. Înaintea membranei se caută un mic ganglion limfatic, ganglionul pre-crico-tiroidian, și arcada arterială pre-crico-tiroidiană. Aceste organe sunt disecate și îndepărtate de pe membrană care, cu vârful bisturului, este incizată în cruce. Prin orificiul făcut, care nu este decât o tracheotonie inter-crico-tiroidiană, sonda este lunecată; în jos, în trachee; în sus, în laringe.

Muschiul crico-tiroidian. — Gâtul este așezat în extensiune, de față. Se recunoaște arcul anterior al cricoidului și se incizează transversal înaintea lui, plan cu plan, până pe cartilaj; buzele plăgii, disecate, sunt îndepărtate. Profund, aplicat pe cricoid, se descoperă și se disecă, de fiecare parte, muschiul crico-tiroidian.

Nervul laringeu extern. Gâtul este așezat în extensiune, de față. Se face o incizie oblică, în jos și înăuntru, dela marginea inferioară a tirofidelui spre fața anterioară a tracheei; se taie, plan cu plan, muschii sub-hioidieni. Se descoperă marginea anterioară a corpului tiroid. Cu pensa și cu sonda, se deslipește lobul glandular de pe constrictorul inferior; cu un depărtător este tras în afară. Fața externă a constrictorului fiind bine descoperită se caută, cu atenție, pe planul muscular roșu, un filament alb, subțire, nervul laringeu extern. Nervul descoperit este luat cu pensa, disecat și urmărit în grosimea constrictorului, până pe marginea superioară a muschiului crico-tiroidian în care pătrunde.

Corpul tiroid. — Gâtul este așezat în extensiune, trecând dedesubt un curmezis. Se incizează pe partea mijlocie a marginii anterioare a sterno-mastoidianului; se taie pielea și fibrele pielosului. Descori, în lungul marginii musculare, se descoperă vâna jugulară antero-laterală, care este disecată și îndepărtată. Se incizează apoi aponevroza. Sterno-mastoidianul desvelit, disecat pe fața lui profundă este tras, cu un depărtător, în afară. Se recunoaște și se deschide interstițiul care desparte omo-hioidianul de sterno-hioidianul. Dedesubt se incizează planul sterno-tiroidianului, dedesubtul căruia se descoperă lobul glandular.

Se incizează, pe linia mediană, dela osul hioid până la 2—3 lărgimi de deget dedesubtul cricoidului; se taie pielea și aponevroza în interstițiul sterno-hioidienilor. Buzele plăgii sunt îndepărtate. Dedesubtul cricoidului, aplicat pe trachee, se descoperă istmul corpului tiroid. Plăcând din marginea superioară a istmului se găsește piramida lui Lalouette.

FAȚA LATERALĂ A GĂTULUI

REGIUNEA STERNO-MASTOIDIANĂ

Regiunea sterno-mastoidiană, de formă dreptunghiulară, plană sau ușor convexă, corespunde muschiului sterno-mastoidian, care o acoperă pe toată lungimea.

Limita anterioară a regiunii este formată de marginea anterioară a sterno-mastoidianului. Această margine, când mușchiul este contractat, se simte și se vede, mai mult sau mai puțin, proeminentă. Mușchiul poate fi întins imprimând capului o mișcare, de extensie și de rotație, în partea opusă. Limita posterioară a regiunii este formată de marginea posterioară a sterno-mastoidianului; limita inferioară de treimea internă a claviculei. Deasupra extremității interne a claviculei există o mică fosetă, care corespunde spațiului triunghiular care desparte cei doi fascicoli, superficiali, ai sterno-mastoidianului. Limita superioară a regiunii sterno-mastoidiene este formată de planul bazei craniului.

Regiunea sterno-mastoidiană cuprinde: la partea anterioară, pachetul vasculo-nervos al gâtului; la partea posterioară, extremitățile apofiselor transverse cervicale, mușchii care se inseră pe aceste apofise, precum și nervii rachidieni cari, eșiți din jghiaburile mărginite de aceste apofise, se anastomozează și formează plexul *cervical* și plexul *brachial*.

Raporturi. — Regiunea sterno-mastoidiană se învecinează: la partea anterioară, și de sus în jos, cu regiunile: parotidiană, sub-maxilară, sub-hioidiană laterală și tiroidiană; la partea posterioară, pe toată întinderea, cu regiunea supra-claviculară; la partea superioară cu regiunea mastoidiană și sub-occipitală; la partea inferioară cu regiunea costo-claviculară.

În adâncime, regiunea sterno-mastoidiană corespunde, de sus în jos, regiunilor: faringiană, prevertebrală, triunghiului scaleno-vertebral și începutului mediastinului.

Explorațiune. — La palpație se simte, în sus, vârful mastoidei. Pe partea anterioară se recunoaște: superficial, marginea anterioară a sterno-mastoidianului; ceva mai adânc, osul hioid și cartilajul tiroid și, mai adânc, planul coloanei vertebrale. La partea posterioară, în vecinătatea marginii sterno-mastoidianului, se simt tuberculii apofiselor transverse a vertebrelor cervicale. La patru degete deasupra claviculei se recunoaște *tuberculul*, mai proeminent, al celei de a VI-a vertebră cervicală. Dedesubtul acestui tubercul se simte, mai adânc, planul format de mușchii scaleni și de prima coastă.

Regiunea sterno-mastoidiană este acoperită de o piele subțire, mobilă, glabră afară de partea superioară unde poate fi acoperită cu peri. Deseori se vede, pe laturile gâtului, vâna jugulară externă, proeminentă sub piele; la unele persoane, cu pielea foarte subțire, vâna este indicată și printr'o ușoară colorație albăstruie.

Deasemenea se pot vedea și fibrele pielosului, când muschiul este contractat.

Disecțiune. — Se face o incizie dela claviculă până la mastoidă, pe marginea anterioară a sterno-mastoidianului, și alte două incizii orizontale: una dusă pe treimea internă a claviculii, alta între vârful mastoidei și protuberanța occipitală externă.




Fig 204. Partea dreaptă. Ramurile plexului cervical superficial.

A, n. mastoidian. — W, n. accesorul, în deosebi bine dezvoltat. — B, n. preauricular, prematur divizat în multe ramuri. — C, n. transversul gâtului.

Suprapunerea planurilor. — Pielea se disecă foarte ușor la partea inferioară, ceva mai greu la partea superioară, unde țesutul sub-cutanat devine mai dens.

Țesutul celular sub-cutanat formează: în jumătatea inferioară a regiunii, o pătură moale; în jumătatea superioară, o pătură mai densă, care devine, din ce în ce, mai aderentă de planul aponevrotic

sub-jacent, cu care limitează o mulțime de mici alveole, umplute cu lobuli de grăsime.

Grăsimea sub-cutanată formează, de obicei, o pătură subțire.

Muschiul pielos. — Pielosul se întinde numai în jumătatea inferioară a regiunii. Fibrele lui, îndreptate oblic în jos și înapoi, formează o pătură subțire, cuprinsă între două foițe celuloase. La partea superioară aceste două foițe se reunesc într'o singură lamă și se pierde în țesutul celular sub-cutanat.

Dedesubtul pielosului, între dânsul și aponevroza de înveliș a sterno-mastoidianului, există o pătură de țesut conjunctiv lamelar, moale, străbătut de vase și nervi.

Nervii. — Ramurile nervoase provin din plexul cervical superficial. Ele înconjoară marginea posterioară a sterno-mastoidianului și, înainte, se desparte ca brațele unui evantaliu.

Nervul pre-auricular încrucișează mijlocul marginii posterioare a sterno-mastoidianului și se îndreaptă, oblic în sus și înainte, spre marginea anterioară a lobului urechii, în care se termină. Nervul așezat mai întâi în țesutul celular de sub muschiul pielos pătrunde, mai în sus, într'o deulare a aponevrozii cervicale și mai adânc, dedesubtul aponevrozii, între lobulii glandei parotide.

Nervul transvers al gâtului înconjoară marginea sterno-mastoidianului, la 1 cm. mai jos ca nervul mai sus descris. Se împarte de obicei în două ramuri:

O ramură superioară sau ascendentă, mai subțire, îndreptată, în sus și înainte, spre unghiul anterior al maxilarului;

O ramură inferioară sau transversă care descrie o ușoară curbă, cu convexitatea în jos, și se îndreaptă spre mijlocul spațiului dintre cartilagiul tiroid și osul hioid.

Spre partea inferioară a gâtului se mai găsesc și alte filamente mai subțiri cari, îndreptate în jos și înainte, provin: unele din nervul transvers, altele, mai inferioare, din nervul supra-clavicular.

Nervul mastoidian, așezat în grosimea aponevrozii cervicale, se ridică spre regiunea occipitală, urmând treimea superioară a marginii posterioare a sterno-mastoidianului. Ajuns pe occipital, nervul se îndoie în cârlig și se îndreaptă, înainte, spre pavilionul urechii în care se ramifică. Se anastomozează cu nervul occipital.

Filamentul accesoriu al nervului mastoidian, subțire, este așezat pe aponevroza sterno-mastoidiană, în spațiul dintre nervul auriculo-temporal și nervul mastoidian. Deseori acest filament lipsește.

Arterele. — Arterele, mici, flexuase, provin: la mijloc, din ar-

tera occipitală și din artera tiroidiană superioară; la partea inferioară a regiunii, din scapulara superioară.

Vinele. — *Jugulara externă* este, din regiunea parotidiană, cam la mijlocul distanței dintre unghiul posterior al maxilarului și vârful mastoidei. De aci jugulara se scoboară vertical pe fața externă a mastoidianului, așezată în spațiul dintre nervul auriculo-temporal și ramura superioară a nervului transvers. Uneori vâna jugulară externă este dublă.

Deasupra claviculei există o rețea de vine întinsă între piciorul jugularei și jugulara antero-laterală.

Vâna jugulară antero-laterală, variabil dezvoltată, se scoboară în lungul marginii anterioare a sterno-mastoidianului, conținută într'o teacă dependentă de aponevroza cervicală superficială.

Vasele limfatice. — Limfaticele se aruncă: unele, în ganglionii sub-maxilari, altele, în ganglionii supra-claviculari.

La nivelul triunghiului dintre cei doi fascicoli ai sterno-mastoidianului există, uneori, un ganglion limfatic, superficial, în care se termină, ca brațele unei stele, un număr de vase limfatice.

Aponevroza cervicală superficială. — Această aponevroză formează lama superficială a tecii sterno-mastoidianului. Subțire în cele două treimi inferioare ale gâtului, această lamă se mai îngroașe la partea superioară unde aderă, mai intim, cu mușchiul. Am văzut că în această parte fâșia sub-cutanată este și dânsa mai densă și aderentă de aponevroză.

Mușchiul sterno-mastoidian. — Sterno-mastoidianul, fâșie lungă dreptunghiulară, lat de trei lărgimi de deget, este format din două pături: o pătură superficială și o pătură profundă.

Pătura superficială este ea însăși constituită din doi fascicoli: un fascicol anterior și un fascicol posterior.



Fig. 205. Sterno-cleido-mastoidianul.

Figură schematică.

A, fascicolul superficial, sterno-mastoidian. — B, fascicolul profund, mastoido-clavicular. — C, fascicolul superficial, occipito-clavicular. — D, orificiul marginii de o arcadă care face parte din tendonul superior al mușchiului; prin acest orificiu trece nervul și vasele occipitale. — N. SP. nervul spinal.

Fascicolul anterior, sterno-mastoidian după inserțiunile lui, are forma unui lung triunghi cu baza în sus. Acest fascicol se inseră în sus, printr'o lamă tendinoasă, pe apofisa mastoidă și pe rugozitățile cari formează buza inferioară a celor două treimi anterioare a crestei curbe mastoideo-occipitale. Corpul cărnos, la partea inferioară, este cules de un tendon puternic, gros și rotund ca un cordon, care lunecă pe capsula articulațiunii sterno-claviculare și se inseră, mai jos, pe fața anterioară a mănunchiului sternal, aproape de linia mediană. Deseori această inserțiune este însemnată, pe stern, printr'un tubercul, *tuberculul sternului*, sau printr'o suprafață rugoasă.

Fascicolul posterior, occipito-clavicular, este o fășie subțire, redusă uneori numai la câteva fibre. Are forma unui lung triunghi cu baza în jos, care se inseră: în sus, pe partea mijlocie a liniei curbe occipito-mastoidiene; în jos, pe fața superioară a treimii interne a claviculei. Acești doi fascicoli a păturii superficiale a sterno-mastoidianului, uniți la partea superioară, sunt depărtați la partea inferioară a gâtului printr'un interstițiu triunghiular, mărginit în jos de extremitatea internă a claviculei.

Pătura profundă, a sterno-mastoidianului, este constituită dintr'un singur fascicul, mastoideo-clavicular, întins vertical dela vârful apofisei mastoide la treimea internă a claviculei. Acest fascicul se inseră în sus, printr'o lamă tendinoasă, pe vârful mastoidei. Corpul muscular, rotund, destul de gros, se inseră în jos, prin fibre tendinoase scurte, pe creasta de pe fața superioară a treimii interne a claviculei.

La partea superioară a gâtului, fasciculul profund al sterno-mastoidianului este acoperit și învelit, pe marginea anterioară, de fasciculul intern al păturii superficiale. În treimea inferioară a gâtului, fasciculul profund al sterno-mastoidianului este acoperit de fasciculul posterior al păturii superficiale, reprezentat printr'o lamă subțire.

Inervație. — Principal de spinal; accesoriu de ramuri, *nervii sterno-mastoidianului*, provenite din plexul cervical superficial, din a 2-a și a 3-a rădăcină.

Acțiune. — Flexor și rotator al capului.

Nervul spinal. — Spinalul, la o bună lărgime de deget dedesubtul vârfului mastoidei, ese de sub ventra posterioară a digastricului și de sub glanda parotidă oblic îndreptat, în jos și înapoi, spre mijlocul sterno-mastoidianului, străbute fasciculul profund al mușchiului și împarte filamente diferitelor lui porțiuni. De sub sterno-

mastoidian spinalul străbate, oblic, triunghiul supra-clavicular și se termină în fața profundă a trapezului. Uneori spinalul trece, fără ca să-l străbată, pe sub fasciculul profund al sterno-mastoidianului; niciodată, însă, nervul nu trece între cele două pături ale muschiului.

Foița profundă a tecii sterno-mastoidianului este o lamă fibro-celuloasă, subțire, puțin aderentă de fața postero-internă a muschiului. Prin această lamă, prin transparență, se vede: la partea antero-inferioară muschii sub-hioidieni; la partea superioară un țesut celulo-grăsos, împănăt de un număr de ganglioni limfatici, împrăștiți peste pachetul vascular și între ramurile plexului cervical. Aceștia sunt ganglionii cari, infectați de tuberculoză, se disecă între rădăcinile și ramurile plexului cervical.

Dedesubtul omo-hioidianului foița profundă a tecii sterno-mastoidianului se unește cu aponevroza cervicală mijlocie, aponevroza mușchilor sub-hioidieni, și împreună formează o lamă mai groasă. Această foaie, în apropierea claviculei, se îndepărtează de fața posteroară a sterno-mastoidianului cu care mărginește un spațiu prismatic, prelungire a spațiului supra-sternal. Acest spațiu umplut cu grășine, mai conține și vase: o arteră, o vână, canale limfatice și ganglioni.

Vâna, uneori voluminoasă, este terminațiunea vinei *jugulare antero-laterală* care, mai în afară, se unește cu terminațiunea vinei jugulare externe. Acest colector se aruncă în confluentul retro-clavicular.

În spațiul mai sus descris se poate pătrunde prin interstițiul dintre cei doi fasciculi ai păturii superficiale a sterno-mastoidianului.

Muschii sub-hioidieni. — Muschii sub-hioidieni și aponevrozele lor de înveliș formează un plan continuu, întins în partea antero-inferioară a regiunii sterno-mastoidianului.

Muschiul omo-hioidian, fâșie musculo-aponevrotică, este format, după cum am văzut, din două *corpuri carnoase* unite printr'un tendon scurt și rotund, *tendonul intermediar*.

Corpul carnos superior, fâșie de lărgimea micului deget, lung de 10—12 cm., naște de pe partea laterală a corpului osului hioid; se îndreaptă oblic în jos și în afară.

Tendonul intermediar, lung de 2—3 cm., încrucișează vasele gâtului.

Corpul carnos inferior, cam tot atât de lung și de lat ca și corpul superior, lunecă înapoia claviculei, cu care se încrucișează în X, și se inseră pe marginea superioară a omoplatului, alături de scobitura sub-coracoidiană.

Muschiul sterno-hioidian, așezat pe acelaș plan cu omo-hioidianul, aparține numai pe o mică întindere, în unghiul antero-inferior, regiunii sterno-mastoidiene.

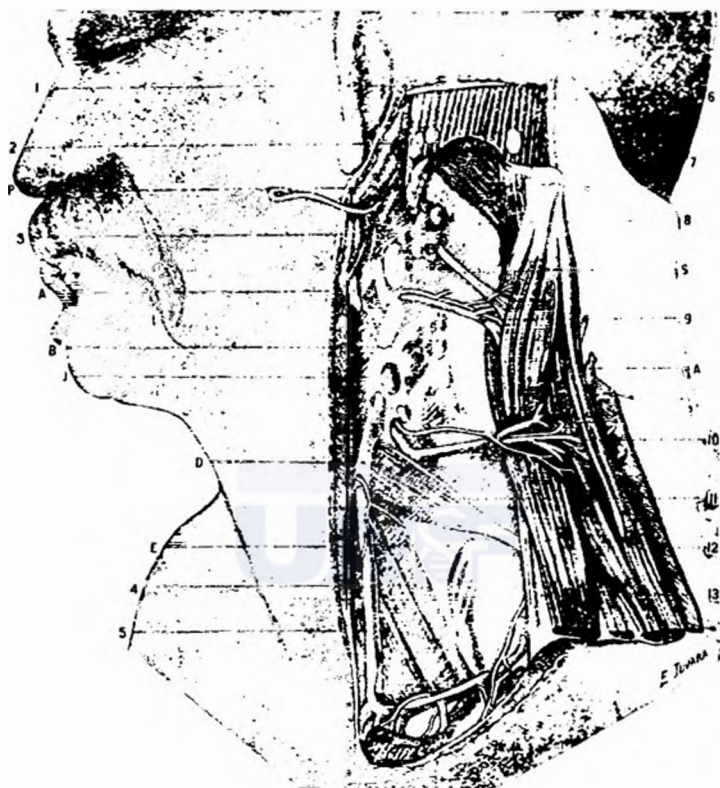

Fig. 206 Muschiul sterno-mastoidian tăiat și răsturnat în afară.

1, fasciul muscular anormal, care acoperă inserțiunile superioare ale sterno-mastoidianului — 2, ganglionii pre-mastoidieni. — 3, grupul de ganglioni limfatici dimprejurul spinalului. — 4, glanda parotidă, puțin trasă înainte. — A, jugulara externă. — B, foia externă a teci. — C, jugulara internă văzută prin transparență. — D, jugulara antero-externă. — E, porțiunea mai groasă a aponevrozei cervicale mijlocii. — 4, sterno-tiroidianul. — 5, sterno-clideo-hioidianul. — 6, sterno-hioidianul. — 7, stilenul. — 8, masă grasă conținând ganglionii limfatici dimprejurul nervului spinal. — 9, nervul spinal. — 9, vasele superioare ale sterno-mastoidianului; artera naște din occipitală. — 10, vasele mijlocii ale sterno-mastoidianului; artera naște din artera tiroidiană superioară. — 11, omo-hioidianul. — 12, pielea. — 13, aponevroza de înveliș a sterno-mastoidianului.

Muschiul sterno-tiroidian. — Sterno-tiroidianul, așezat pe un plan mai profund ca muschii mai sus descriși, depășește puțin în afară marginea externă a sterno-hioidianului. Acești muschi au fost descriși, mai pe larg, cu regiunea mediană a gâtului, căreia îi aparțin mai mult.

Aponevroza cervicală mijlocie. — Planurile musculare mai sus descrise sunt conținute în dedublarea aponevrozii cervicale mijlocii, care umple și închide spațiul triunghiular, cu vârful în sus, mărginit de omo-hioidian la partea externă și de sternohioidian la partea internă. Aponevroza cervicală mijlocie se inseră în jos pe fața posterioară a sternului, a claviculei și pe prima coastă; ea contribuie la constituirea teții vaselor mari din rădăcina gâtului. În sus aponevroza cervicală mijlocie pare numai să se termine, întinsă ca pe o coardă, îndoită pe marginea supero-externă a omo-hioidianului.

Muschiul digastric. — Corpul cărnos posterior al digastricului, culcat dedesubtul și înapoia parotidei, este așezat la partea superioară a regiunii sterno-mastoidiene, pe același plan cu muschii sub-hioidieni.

Ganglionii limfatici. — Ganglionii limfatici, numeroși, lungueți, sunt așezați în șir, ca metaniile, pe partea externă a pachetului vascular, înecați într'o pătură de țesut ce-

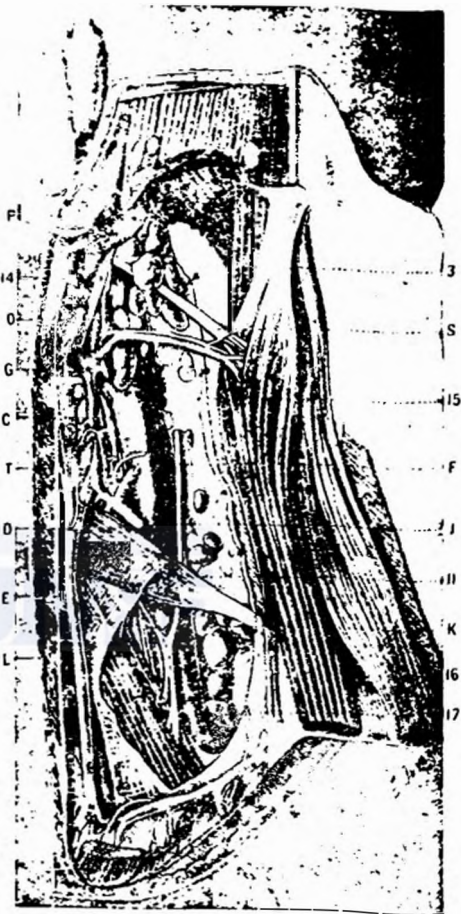


Fig. 207. Teaca vaselor deschisă prin disecțiunea foitei externe.

P, parotidă; prelungirea pe care o ține în spațiu dintre sterno-mastoidian și spleniu. — 14, vena posterioară a digastricului. — O, artera occipitală. — G, sână tiro-linguo-facială. (Farabeuf). — C, carotida externă. — T, tiroidiană superioară. — D, jugulara artero-externă. — E, aponevroza cervicală mijlocie. — L, plex lormal din anastomoză ramurii K scoborâtă din hipoglos cu ramura F, scoborâtă din plexul cervical. — 3, ganglionii limfatici superiori, grupați împrejurul spineiului S. — 15, foia fibro-celuloasă care formează peretele posterior al teții. — J, jugulara internă. — 11, omo-hioidianul. — 16, feaxcolul profund, mastoiclavicular, al sterno-mastoidianului. — 17, ganglionii limfatici, grupați la partea inferioară a jugularii.

lulo-grăsos. Lanțul de ganglioni începe dinapoia claviculei și se întinde, până sub apofisa mastoidă, peste apofisa transversă a atlasului.

In anumite locuri ganglionii formează grupuri mai compacte. Un astfel de grup ganglionar este așezat în triunghiul mărginit de bifurcațiunea vinei jugulare interne cu ventra posterioară a digastricului; un alt grup mai este așezat dedesubtul digastricului, între vâna jugulară internă și marginea muschiului spleniul. Prin acest grup de ganglioni trece spinalul, care trebuie cu îngrijire păzit în extripatiunea acestor ganglioni.

Pachetul vasculo nervos.

Vâna jugulară internă.— Vâna jugulară internă, așezată la partea externă a pachetului vascular, reprezintă canalul principal prin care sângele vânos, din cavitatea cerebrală, se scurge către inimă. Această vână, de grosimea unui deget, cu pereții subțiri, începe de pe baza craniului, la nivelul orificiului rupt posterior. Acest orificiu conține golful jugulariei. De aci jugulara se îndreaptă, vertical, spre extremitatea internă a claviculei înapoia căreia formează, cu vâna sub-claviculară, confluentul *retro-clavicular*. In a-



Fig. 208. Vâna jugulară internă în parte rezecată, pentru a se descoperi organele pe care le acoperă; arterele carotide și nervul pneumogastric.

P, parotida. — 14, digastricului. — J, jugulara internă. — H, hipoglosul — G, colectorul tiro-linguo-facial. — C, carotida externă. — T, vasele tiroidiene superioare. — F, ramura decedentă a hipoglosului. — K, anas plexiformă, formată din anastomoza ramurii F cu ramura E. — 11, omo-hioidianul. — C, carotida primitivă. — D, jugulara antero-externă. — 7, spleniul. — S, spinalul. — M, N, a doua și a treia sădășină cervicală. — X, pneumogastricului. — 18, aponevroza cervicală profundă porțiunea care acoperă muschii scaleni. — O, frenicul. — J, atera tiroidiană inferioară. — R, canșul toracic.

cest confluent se aruncă: vinele jugulare, externă, anterioară și posterioară, vâna vertebrală, vinele tiroidiene inferioare, etc.

Trunchiul tiro-tinguo-facial, a lui Farabeuf, îndreptat oblic în jos și înapoi, gros uneori cât micul deget, se unește, în unghiu ascuțit, cu peretele anterior al jugularei interne, la nivelul marginii superioare a cartilajului tiroid. În unghiul mărginit de aceste două voluminoase vine, este așezat un grup de ganglioni limfatici, în care se varsă canalele venite dela baza limbii. Dacă se disecă și se ridică acești ganglioni se descopere bifurcația carotidei primitive și începutul carotidei externe, îmbrățișat de nervul marele hipoglos.

Cevă mai jos, jugulara internă primește o vână inconștientă, *tirodiana mijlocie*, care născută din lobul tiroid trece, în cunmeziș, pe dinaintea arterii carotide primitive.

Arterele carotide.

Carotida primitivă dreaptă. — Carotida dreaptă naște, în planul median și în partea dreaptă a corpului, din trunchiul *brachio-cefalic*, așezat adânc înapoia articulației sterno-claviculare.

Carotida primitivă stângă. — În partea stângă carotida primitivă naște, în stânga planului median, deadreptul, din *croșă aortei*.

Artera carotidă primitivă stângă mai lungă ca cea dreaptă, cu înălțimea trunchiului brachio-cefalic, prezintă și o porțiune mediastinală așezată spre coloana vertebrală. La nivelul claviculei carotida stângă este așezată pe un plan mai profund decât carotida dreaptă.

Arterele carotide primitive, dreaptă și stângă, se îndreaptă în sus și în afară, deviate din planul median de tuberozitățile loșilor tiroidieni, pe cari arterele le înconjoară. Mai sus ele devin verticale și se ridică până în dreptul marginii superioare a cartilajului tiroid unde se împart: în artera carotidă internă și artera carotidă externă.

La nivelul bifurcației arterele carotide primitive sunt ușor dilatate într-o cavitate, *sinusul*, și tot odată ele sunt și răsucite dinăuntru în afară; carotida externă naște la partea anterioară și puțin internă, carotida internă la partea posterioară și puțin externă.

Carotida internă. — Carotida internă se ridică spre baza craniului, puțin oblic în sus și înăuntru, culcată pe marginea externă a faringelui. Carotida pătrunde în cavitatea craniană prin *canalul carotidian*, scobit în porțiunea stâncoasă a temporalului. Sub baza craniului carotida descrie o curbă care, uneori foarte accentuată, are forma

unui S culcat, împrejurul căruia se formează un țesut celulos moale, transformat uneori în pungă seroasă.

Carotida externă. — Carotida externă aparține regiunii sterno-mastoidiene, tecii vaselor gâtului, numai în prima porțiune, în aceea care este așezată dedesubtul tendonului digastricului. Deasupra acestui tendon, cam din dreptul unghiului maxilarului, carotida trece, înainte, în loja parotidei. Așezată în prima ei porțiune, din cauza torsionii, pe fața anterioară și puțin internă a carotidei interne, se îndreaptă oblic înainte și puțin în afară.

Carotida externă distribuie mai multe ramuri, mai toate arterele capului, printre cari cele cinci dintâi nasc din prima porțiunea, cuprinsă între origina arterei și tendonul digastricului. Aceste ramuri sunt: *tiroidiana superioară*, *linguala și faciala*, care nasc de la partea anterioară; *occipitala*, care naște dela partea posterioară, imediat dedesubtul tendonului digastricului, și *farângiana ascendentă*, care naște dela partea internă, cam la acelaș nivel cu artera occipitală.

Triunghiul lui Farabeuf este spațiul încadrat: înapoi de vâna jugulară internă; înainte și în jos de trunchiul tiro-linguo-facial; în sus de ventra digastricului, îndreptată oblic în jos și înainte. În acest spațiu se vede: la partea posterioară, pe un plan mai adânc, artera carotidă internă; la mijloc, în bisectrița triunghiului, carotida externă îmbrățișată de cârligul nervului marelui hipoglos, indoit ca un mănunchiu de cârjă.

Glanda inter-carotidiană. — Glanda sau corpusculul inter-carotidian este o mică masă, așezată în unghiul dintre cele două carotide. Această masă, compactă, de mărimea unui bob de grâu sau chiar mai mare, de formă ovoidală, de culoare roșietică, uneori de un aspect plexiform, este conținută în lama celuloasă dintre carotide.

La partea inferioară corpusculul inter-carotidian este unit, fie cu carotida internă, fie cu carotida primită, printr'un fascicul, *ligamentul lui Mayer*. În acest ligament se găsește o mică arteriolă, care naște din carotida primitivă sau din bifurcațiunea ei.

La partea superioară, corpusculul inter-carotidian primește mai multe filamente nervoase, plexiforme, care provin din simpatic și din pneumogastric.

Corpusculul carotidian, privit de unii autori ca un ganglion nervos al marelui simpatic, este considerat de alții ca o glandă sanguină sau ca restul aceluia aparat, vascular special, care există la vertebra-tele inferioare.

Din ganglionul carotidian pot să se desvolte anumite tumori, benigne cu o evoluțiune lentă.

Vâna jugulară internă. — Vâna jugulară internă descrie, împrejurul carotidei interne și a carotidei primitive, o lungă spiră: la partea superioară, sub baza craniului, vâna jugulară este posterioară și externă; la partea mijlocie a gâtului ea este externă și la partea inferioară, anterioară și externă. La acest nivel marginea internă a jugularii interne acopere, și uneori destul de larg, partea externă a carotidei primitive.

Nervul pneumogastric. — Pneumogastricul, a X-a pereche craniană, sau nervul vag, mai gros ca un chibrit de ceară, iese din craniu prin compartimentul mijlociu al orificiului rupt posterior, alături de ramura internă a spinalului care, ceva mai jos, se pierde în ganglionul plexiform al pneumogastricului. În orificiul rupt posterior pneumogastricul este așezat alături de spinal; ambii nervi sunt intim uniți. Spinalul se anastomozează cu pneumogastricul prin ramura lui internă. Pneumogastricul în lungul gâtului



Fig. 209. Planul profund. Vâna jugulară internă și carotida primitivă secționată și capetele lor îndepărtate.

14, digastricul. — H, hipoglosul. — 19 laringeul superior. — T, tirodiana superioară. — 15, laringeul extern. — Y, simpaticul. — 30, fața posterioară a lobului corpului tirodian inferior. — Z, laringeul inferior (recurventul). — V, vâna vertebrală. R, cistăul toracic. — 6, omo-claviculul. — C, carotidele. — Yx, ganglionul cervical superior. — X, pneumogastricul. — F, rădăcina ramurii cervicale a ansei hipoglosului. — 18, aponevroza cervicală profundă. — Q, frenicul. — 21, scapula anterioră. — T, trunchiul tirobicervico-scapular (Farabeuf). U, scapula superioară. — J, jugulara internă.

se scoboară în jghiabul mărginit: la partea externă, de vâna jugulară internă; la partea internă de carotida internă și de carotida primitivă.

Ganglionul pneumogastricului, (ganglionul plexiform). — Incepând de sub baza craniului pneumogastricul este mai gros, roșietic, plexiform, umflat ca un fus pe o lungime de 20—25 mm. Din ganglionul pneumogastricului nasc mai multe filamente cari se îndreaptă, înăuntru, spre faringe.

Nervul laringeu superior naște de pe partea internă și inferioară a ganglionului pneumogastricului, se îndreaptă, oblic în jos și înăuntru, spre extremitatea marelui corn al osului hioid înconjurând, într'o lungă spiră, fața internă a carotidei interne.

La partea inferioară a gâtului nervul pneumogastric trece puțin înapoia carotidei primitive.

Pe o secțiune, orizontal făcută puțin deasupra claviculei, se vede cum vâna jugulară internă acoperă pe jumătate carotida primitivă și cum aceasta la rândul ei acoperă nervul pneumogastric. La acest nivel aceste trei organe sunt așezate, unul peste altul, ca treptele unei scări.

Nervul marele hipoglos. — Marele hipoglos, eșit din craniu prin *orificiul precondilian*, se îndreaptă foarte oblic în jos, în afară și înainte, trece pe dindărătul nervilor eșiți din orificiul rupt posterior, glosio-faringianul, pneumogastricul și spinalul, se încrucișează cu ganglionul pneumogastricului, cu care schimbă anastomoze, și lunecă pe fața externă a carotidei interne, așezat în interstițiul dintre vâna jugulară și această arteră. Dedesubtul ventrei posterioare a digastricului hipoglosul se încrucișează cu artera occipitală care, în acest loc, trimite pe deasupra nervului o ramură, *artera superioară a sternomastoidianului*. Această ramură prinde nervul, într'un cârlig, și-l fixează alături de carotidă. În acest punct nervul hipoglos se îndoiește, ca mănunchiul unei cărje, și îmbrățișează carotida externă, la nivelul originii arterii occipitale și puțin deasupra originii arterei linguale. De aci hipoglosul trece în planșelul gurii; se aplică mai întâi pe peretele faringelui, pe muschiul hioglos, dedesubtul tendonului digastricului, apoi pătrunde în limbă.

Marele hipoglos în acest lung traect, de la baza craniului și până deasupra osului hioid, descrie o jumătate dintr'o lungă spiră care îmbrățișează ambele artere carotide.

Dedesubtul bazei craniului am văzut cum nervul trece pe dindărătul ganglionului plexiform al pneumogastricului, cu care aderă și se anastomozează.

Anastomoza ansiformă dintre hipoglos și plexul cervical superficial.

Ramură descendentă a marelui hipoglos. — Pe fața externă a carotidei externe, marele hipoglos, din locul unde se îndoaie, dă naștere unei lungi ramuri care se scoboară dealungul carotidei interne și carotidei primite.

Ramura descendentă a plexului cervical. — Filament subțire naște, prin câte o radiculă, din a doua și a treia rădăcină cervicală și se îndreaptă oblic înăuntru și înainte.

Ansa hipoglosului. — Aceste două ramuri, ramura descendentă a marelui hipoglos și ramura descendentă a plexului cervical, se anastomozează, mai mult sau mai puțin jos, și formează o lungă arcadă, deseori plexiformă. Din această arcadă, numită *ansa hipoglosului*, nasc mai multe filamente cari se distribuiesc în muschii sub-hioidieni: omo-hioidianul, sterno-hioidianul și sterno-tiroidianul.

Uneori, ramura descendentă a plexului cervical în loc să treacă pe dinaintea venei jugulare trece pe dindărătul ei și se anastomozează, cu ramura hipoglosului, în interstițiul dintre vâna și carotida primitivă. Alte-ori ramura cervicală este scurtă și trece transversal, înăuntru, spre ramura descendentă a marelui hipoglos. În aceste cazuri, natural, și ansa hipoglosului este mai scurtă.

Nervul spinal. — Spinalul ese din craniu alături de vâna jugulară internă, prin colțul extern al compartimentului mijlociu al orificiului rupt posterior. În interiorul acestui orificiu spinalul se împarte într-o ramură externă și o ramură internă.

Ramura externă, mai groasă, se îndreaptă oblic în jos și în afară, încrucișează fața posterioară a venei jugulare interne, la o lărgime de deget sub baza craniului, trece pe sub ventra superioară a digastricului și pătrunde sub fața profundă a sterno-mastoidianului. Nervul spinal, după cum se vede,

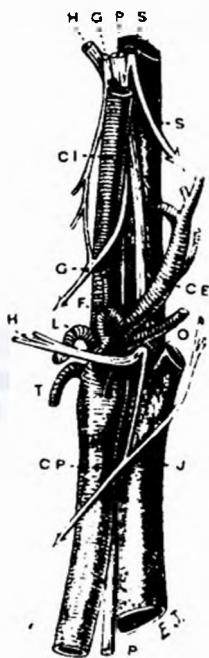

Fig. 210. Figură schematică; partea stângă. Organele conținute în marea teacă a gâtului. H, marele hipoglos. — O, glosso-laringianul. — P, pneumogastricul. — C I, carotida internă. — C, tiroidiana superioară. — L, laringeala. — F, faciala. — O, occipitală. — J, jugulara internă. — C P, carotida primitivă.

străbate numai pe o scurtă porțiune teaca vaselor și nu are raporturi decât cu vâna jugulară internă.

Ramura internă, scurtă, verticală, se alipește de pneumogastric și se anastomozează cu ganglionul lui.

Nervul glosio-faringian. — Glosio-faringianul iese din craniu prin colțul anterior și intern al compartimentului mijlociu al orificiului rupt posterior, alături de fața externă a carotidei interne, așezat, așezat, așezat, în interstițiul dintre arteră și vâna jugulară.

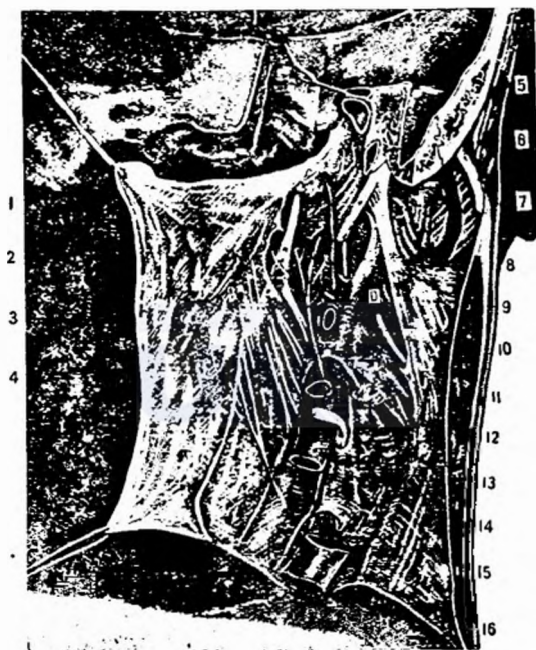

Fig. 211. Porțiunea superioară a tecii vaselor disecate pe la partea posterioară; vâna jugulară și arterele carotide, internă și primitivă, rezecate.

1, aponevroza stilo-faringiană. — 2, Ganglionul simpatic superior, cuprins în dedublarea foliei posterioare a tecii.— 3, artera laringiană ascendentă. — 4, arcada pe sub care artera carotidă externă, pătrunde în loja parotidiană.— 5, capătul carotidei interne acolo unde pătrunde în canalul carotidian.— 6, sinusul petros inferior în porțiunea așezată dedesubtul bazei craniului.— 7, vasele occipitale.— 8, ramura glosică a nervului glosio-faringian.— 9, porțiunea externă, înălțată, a aponevrozei stilo-faringiene.— D, digastrinul acoperit de aponevroză.— 10, spinalul.— 11, carotida externă.— 12, carotida internă.— 13, hipoglosul.— 14, carotida primitivă.— 15, colectorul tiro-linguo-facial.— 16, jugulara internă.

Glosio-faringialul, cuprins într-o dedublare a peretelui posterior a tecii vaselor, se desparte de mănunchiul format de ceilalți trei nervi, spinalul, pneumogastricul și hipoglosul, cari rămân mai înapoi, și se îndreaptă în jos și înăuntru, spre faringe, încrucișând oblic fața an-

tero-externă a carotidei interne. La 4—5 cm., sub baza craniului, glosio-faringianul întâlnește mușchiul stilo-faringian, de care se lipește și cu care pătrunde prin peretele faringelui, îndreptându-se spre baza limbii. Trimite numeroase ramificațiuni faringelui.

Artera faringiană ascendentă. — Faringiana ascendentă, ramură internă a carotidei externe, se ridică, spre baza craniului, înaintea carotidei interne și alături de marginea faringelui.

Nervul simpatic. — Simpaticul este întins pe toată lungimea gâtului, satelit al arterei carotide interne și al carotidei primitive, pe care le încrucișează, îndreptat, foarte ușor oblic, dinăuntru în afară.

Simpaticul începe sub baza craniului printr'un scurt cordon, care ese din craniu prin orificiul carotidian.

Ganglionul cervical superior. — Ganglionul superior al simpaticului, lung de 4—5 cm., lățit dinainte înapoi și larg de 4—6 mm., este așezat pe fața postero-internă a carotidei interne, imediat înăuntru pneumogastricului. Pe marginea externă ganglionul simpaticului primește radiculele care-i vin din rădăcinile superioare ale plexului cervical; aceste radicule sunt, mai întotdeauna, anastomozate în rețea. Din marginea internă a ganglionului nasc numeroase ramificațiuni plexiforme, destinate faringelui și rețelei dimprejurul carotidelor.

Ganglionul cervical mijlociu. — Ganglionul mijlociu al simpaticului, este o mică masă, stelată, așezat dedesubtul cârjei arterei tiroidiene inferioare. Radiculele ganglionului formează, împrejurul arterei, un adevărat laț care o atârnă de cordonul simpaticului.

Ganglionul superior este conținut într'o lojetă mărginită, înapoi, de peretele posterior al tecii vaselor. Mai jos, cordonul simpaticului pătrunde într'o dedublare a feței posterioare a acestei teci, pe care și mai jos o străbate, ca să pătrundă în spațiul dintre aponevroza prevertebrală și teaca vaselor. Apoi, cordonul simpaticului străbate aponevroza prevertebrală și pătrunde în triunghiul scaleno-vertebral.

DESCOPERIRI.

Muschiul sterno-mastoidian. — Se așază dedesubtul gâtului un *cutaneous*. Ca pul este pus în ușoara entensie și rotație; regiunea carotidiană se prezintă de față sterno-mastoidianul se întinde și marginea lui anterioară răsare ca o coardă, până pe mănunchiul sternului. La o bună lărgime de deget înapoia marginii anterioare a sterno-mastoidianului se face o lungă incizie, dela mastoida până pe extremitatea internă a clavicului. Se taie; pielea, fibrele pielosului, vâna jugulară externă și nervii preauricularul și transversul gâtului. Se incizează apoi aponevroza; se des-

coper fibrele sterno-mastoidianului. Aponevroza disecată, de fiecare parte, sterno-mastoidianul este desvoltat pe toată întinderea și pe margini. Puțin deasupra claviculei se taie, transversal și strat cu s'rat, fascicoul superficial al mușchiului; dedesubt, despărțit cu o foiță fibro-celuloasă, se descopere fascicoul profund.

Se desparte, disecând, fascicoul superficial de fascicoul profund. Se observă cum la partea superioară cele două pături se unesc mai intim și cum marginea anterioară a fascicului superficial cuprinde, ca într'un jghiab, marginea anterioară a fascicului profund. Se caută și nervii mușchiului; ei provin din ramura externă a spinalului.

Serno-mastoidienii, drept și stâng, mărginesc, împreună, un triunghi cu vârful în jos în spațiul căruia, la partea superioară, proeminează laringele.

Ramurile plexului cervical superficial.

Nervul mastoidian. — Se incizează pe jumătatea superioară a marginii posterioare a sterno-mastoidianului. În lungul acestei margini, în grosimea aponevrozii, care este groasă și rezistentă, se găsește nervul mastoidian.

Nervul, luat cu pensa, este disecat și urmărit: în sus, spre mastoidă; în jos, sub marginea sterno-mastoidianului.

Nervul pre-auricular. — Se incizează, vertical, de pe mijlocul marginii posterioare a sterno-mastoidianului până pe marginea anterioară a lobului urechii. Se taie pielea și fibrele pielosului. În mijlocul inciziei, pe aponevroză, se găsește nervul, care este urmărit, în sus, în dedublarea aponevrozii și între lobulii parotidei.

Nervul cervical transvers. — Se incizează, transversal, de pe marginea posterioară a sterno-mastoidianului, dintr'un punct așezat la o lărgime de deget sub mijlocul acestei margini, până pe mijlocul marginii anterioare a cartilajului tiroid. Se taie pielea și fibrele pielosului; se caută pe aponevroză disecând, pe rând, fiecare din buzele incizurii.

Nervul, așezat paralel cu inciziunea, este disecat și ridicat pe sonda canelată.

Vâna jugulară externă. — Pe subiectele slabe vâna jugulară externă se vede, proeminentă, sub piele care poate fi, și ușor colorată. Vâna, uneori foarte groasă, poate fi și dublă. Se incizează de deasupra unghiului posterior al maxilarului până pe mijlocul caviclei. Se taie pielea și pielosul; dedesubtul lui, pe aponevroză, se găsește jugulara externă care este disecată și urmărită: în sus, în grosimea parotidei; în jos, sub marginea posterioară a sterno-mastoidianului pe sub care pătrunde în adâncime, descriind un cârlig. Vâna este disecată până la îmbucătura ei în confluentul retro-clavicular. Jugulara este însoțită: înapoi, de o ramură a nervului auricular; înainte, de o ramură descendentă a nervului transversul gâtului.

Vâna jugulară antero-laterală. — Se incizează pe marginea anterioară a sterno-mastoidianului, începând dela nivelul bărbiei. Pe aponevroza, sau într'o depublare a ei, se descoperă vâna care este urmărită, în jos, sub sterno-mastoidian, până la confluentul retro-clavicular.

Elementele pachetului vasculo-nervos.

In tretmea inferioară a gâtului. Se așează un căpătâi, în curmeziș, sub umerii cadavruului; capul este răsturnat înapoi și gâtul întins. Se recunoaște marginea anterioară, întinsă, a sterno-mastoidianului.

Vâna jugulară internă. Carotida primitivă. — Pe jumătatea inferioară a acestei margini se incizează, dela nivelul cartilajului tiroid și până deasupra articulațiunii sterno-claviculare; se taie, pe rând, pielea, pielosul și aponevroza în lungul marginii muschiului. Cu sonda se disecă; se descoperă marginea și fața internă a sterno-mastoidianului care este tras, în afară, cu un depărtător Farabeuf. În plaga se vede unghiul pe care îl face muschiul omo-hioidianul cu muschiul sterno-hioidianul; cu vârful sondei se rupe, la acest nivel, aponevroza mijlocie; imediat dedesubt se descoperă pachetul vasculo-nervos. Disecând cu vârful sondei, delicat, cu prudență, se desvelește în afară vâna jugulară internă. Aceasta, foarte groasă și cu pereții subțiri ca o foiță de țigară, aderă ușor de teaca vasculară.

Imediat înăuntru vinei se găsește *artera carotidă primitivă*, care este și dânsa desvelită cu sonda.

Nervul pneumogastric. — Nervul pneumogastric este căutat pe un plan mai posterior, în interstițiul care desparte vâna de arteră.

Pe fața anterioară a jugularei interne se vede ansa hipoglosului; se disecă cele trei sau patru filamente care nasc din ansa pentru muschii sub-hioidieni.

In partea superioară a gâtului. — Se incizează pielea, pe jumătatea superioară a marginii anterioare a sterno-mastoidianului, până sub unghiul posterior al maxilarului. Se taie fibrele pielosului; se înlătură jugulara externă; se incizează aponevroza. Sterno-mastoidianul descoperit este disecat, cu sonda, pe margine și puțin pe fața internă și tras, cu un depărtător, în afară; un alt depărtător mai este așezat și pe buza internă a plăgii. În fund se vede pachetul vasculo-nervos. Disecând cu atențiune, cu pensa și cu sonda canelată, se desvelesc diferitele organe care compun pachetul:

Artera carotidă externă. Carotida externă, așezată mai anterior, dă ramuri;

Artera carotidă internă. Carotida internă, așezată mai intern și mai posterior, urmează direcțiunea carotidei primitive și nu dă ramuri.

Nervul marele hipoglos. — Marele hipoglos îmbrățișează carotidele într'o curbă îndreptată înainte.

Ramura descendentă a hipoglosului așezată, mai întâi, pe carotida internă, lunecă apoi, mai jos, pe carotida primitivă.

Vâna jugulară internă. Jugulara internă ocupă partea externă a pachetului vasculo-nervos.

Trunchiul tiro-linguo-facial sau confluentul carotidian extern inferior se deschide în jugulara internă, dedesubtul sau la nivelul bifurcației carotidei.

Nervul pneumogastric. — Pneumogastricul este căutat, mai adânc, în jghiabul care desparte vâna de arteră.

Nervul laringeu superior. — Laringeul superior este căutat înăuntru arterei carotide interne.

Ganglionul carotidian. — Ganglionul carotidian este găsit, așezat adânc, în unghiul dintre cele două carotide.

În această regiune, bogată în vase voluminoase, vine cu pereții subțiri,

trebuie lucrat, cu multă atențiune și prudență, cu o sondă canelată boantă și cu o pensă fără dinți. Ruperea unei vine determină inundarea cu sânge a câmpului operator; organele nu mai pot fi găsite și recunoscute decât cu greutate.

Simpaticul cervical. — Se așează gâtul în extensiune luucând, sub umerile cadavrului, un curmeziș și întorcând capul pe lature.

Se face pe fața laterală a gâtului o lungă incizie care începe, la un deget, înapoia vârfului mastoidei și se termină pe claviculă, la unirea treimeii interne

cu treimea mijlocie. La partea superioară se taie în fibrele sterno-mastoidianului; la partea inferioară incizia urmează marginea posterioară a mușchiului Ramurile anterioare ale plexului cervical superior sunt tăiate, nervul spinal este păzit. Cu sonda și cu vârful degetului se deslipește, cu prudență și de sus în jos, sterno-mastoidianul și teaca vasculară cu conținutul ei; se așează depărtătoare



Fig. 212. Figura de sus reprezintă găsirea carotidei externe.

1, facială.— 2, sterno-mastoidianul.— 3, aponevroza superficială.— 4, digastricul.— 5, linguala.— 6, mărele hipoglof.— 7, carotida externă.— 8, trunchiul tiro-linguo-facial.

Figura de jos reprezintă găsirea carotidei primitive.

9, omc-hioidianul.— 10, sterno-mastoidianul.— 11, aponevroza cervicală mijlocie.— 12, carotida primitivă.— 13, sterno-hioidianul.

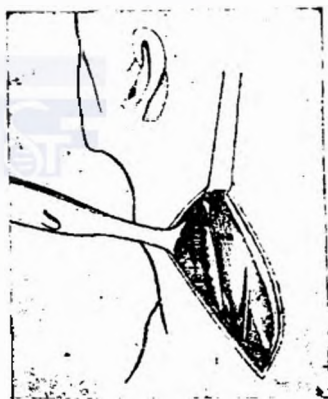

Fig. 213. Descoperirea simpaticului cervical stâng.

care trag înainte pachetul vascular și sterno-mastoidianul. Se crează astfel o lungă galerie mărginită: înainte de fața posterioară a pachetului vascular; înapoi de fața anterioară a coloanei vertebrale, căptușită de inserțiunile mușchilor prevertebrali lungul gâtului și scalenii.

Puțin înăuntrul tubercuilor anteriori ai apofiselor transverse a vertebrelor cervicale, pe câmpul roșu format de lungul gâtului, se găsește nervul simpatic, ca un cordon subțire. Se urmează acest cordon, în sus, până pe ganglionul cervical superior. Se izolează acest ganglion, cât mai sus posibil, deslipindu-l de carotidă și de pneumogastric.

Se procedează cu atenție apărând bine vâna jugulară internă, cu depărtătorul. Se urmărește apoi cordonul simpaticului, în jos, până pe crosa arterei tiroidiene inferioare; dedesubtul ei se găsește ganglionul cervical mijlociu.

Cu un depărtător se trage, în afară: artera vertebrală, vâna vertebrală și marginea anterioară a scalenului anterior; în adâncime, pe gâtul primei coaste, se găsește *ganglionul cervical inferior* al simpaticului.

Nervii recurenți. — Se face aceeași incizie cași pentru carotida primitivă; se descopere această arteră care, cu un depărtător, este trasă în afară.

În partea dreaptă. Dedesubtul arterei carotide, într'o pătură de țesut conjunctiv, se găsește, îndreptat oblic în sus și înăuntru, nervul recurent. Nervul este urmărit în sus; el trece pe dinaintea arterei tiroidiene inferioare, între ramurile ei, și, mai sus, se așează dedesubtul corpului tiroid, alături de marginea externă a esofagului.

În partea stângă. Recurentul stâng este căutat înăuntru arterei carotide, în jghiabul mărginit de față laterală stângă a tracheii cu marginea esofagului. Nervul se vede ca un cordon, alb, culcat pe un pat roșu, format de fibrele esofagului. Recurentul este urmărit în sus; ca și în dreapta trece între ramurile arterei tiroidiene inferioare.

Imprejurul nervilor recurenți există câte un lanț de mici ganglioni limfatici, *ganglionii recurențieri*.

REGIUNEA SUPRACLAVICULARĂ

Regiunea supraclaviculară, de formă triunghiulară, întinsă pe față laterală a gâtului, deasupra claviculei, este limitată: înainte, de marginea posterioară a sterno-cleido-mastoidianului; înapoi, de marginea anterioară a trapezului; în jos, de claviculă, care formează și baza triunghiului. Vârful este așezat pe occipital, unde sterno-mastoidianul se unește cu trapezul.

Inspectiune. — **Explorațiune.** — În jumătatea superioară regiunea supra-claviculară este ușor convexă; în partea inferioară se scobește, din ce în ce mai mult, și deasupra claviculei există o depresiune, mai mult sau mai puțin adâncă, *scobitura supra-claviculară*. La indivizii grași, mai cu seamă la femei, grăsimea nivelează în această parte regiunea și, uneori, masa de grăsime formează chiar, deasupra claviculei, un burelet. La indivizii slabi golul supra-clavicular este și mai adânc.

La explorație se vede, mai bine, cum regiunea se adâncește de sus în jos și la nivelul claviculei, vârful degetelor, îndoite, pătrund, destul de adânc, și ajung pe planul primei coaste și pe vârful toracelui, pe care, comprimarea cordoanele plexului brachial, determină durere. Sub piele, deseori, se simt ganglionii limfatici ca niște mici corpuri rotunde, mobile sub degete.

Pe fundul regiunii, pe toată întinderea dela occipital la claviculă, se simte planul coloanei vertebrale care este mai proeminent, mai rotunzit, în vecinătatea marginii sterno-mastoidianului unde se înșiră apofizele transverse. Apăsând în lungul acestor apofize, pe rădăcinile plexurilor, cervical și brachial, se determină puncte dureroase.

Regiunea supra claviculară se învecinează: înainte, cu regiunea sterno-mastoidiană, cu vasele mari ale gâtului; înapoi, cu regiunea posterioară a gâtului, cu spațiul de sub muschiul trapez; în jos cu bolta toracelui, cu vâful plămânului, cu orificiul costo-clavicular, cu regiunea sub clavieră; în alăncime, cu coloana vertebrală, cu apofizele ei transverse și cu prima coastă.

Disecțiune. — Se delimitează un lambou de piele, incizând puțin înaintea marginii posterioare a sterno-mastoidianului și, orizontal, în lungul claviculei. Pielea disecată este răsturnată înapoi.

Fața laterală a gâtului este bine expusă, trăgând cadavrul la capul mesei, așezând un curmeziș sub umere. Gâtul este bine întins, răsturnând capul înapoi și răsucindu-l într'o parte. Capul este apoi fixat, în aceasta atitudine, cu o sârmă trecută, de o parte, prin pielea capului și, de alta, legată de piciorul mesei.

Suprapunerea planurilor. — Pielea este subțire, mobilă, glabră, elastică. La indivizii slabi pielea este sbârcită, cu numeroase plice; la indivizii tineri și grași pielea este întinsă.

Grăsimea subcutanată, galbenă deschis, lobulată, este întinsă într'o pătură de grosime variabilă.

Muschiul pielos. — Pielosul, lamă subțire, format din fâșii, înguste, oblice în jos și înapoi, trece pe deasupra acromionului și a celor două treimi externe ale claviculei. Dedesubt fâșiile carnoase se despart; ele sunt urmate de mici tendoane elastice cari se desfac, în evantaliu, și se inseră pe fața profundă a pielii regiunii pectorale și a regiunii deltoidiene.

Pielosul este cuprins între două foițe subțiri, fibro-celuloase, cari se unesc într'o singură lamă. Această lamă se pierde sub piele.

Planul pielosului nu există decât în jumătatea inferioară a regiunii supra-claviculare; el este perforat de terminațiunile nervilor: transversul gâtului, supra-clavicularul și supra-acromialul. Pielosul tăiat vertical, disecat și răsturnat, de fiecare în parte, se descopre, sub o pătură subțire de țesut celulo-adipos, aponevroza cervicală superficială.

Aponevroza cervicală superficială. — Aponevroza fibro-celuloasă, subțire, dar destul rezistentă, este întinsă dela marginea sterno-

mastoidianului la marginea trapezului. În jos ea se inseră pe fața superioară a claviculei, pe deasupra căreia se continuă cu aponevroza de înveliș a marelui pectoral. Aponevroza este perforată, deasupra claviculei, de orificiul prin care pătrunde vâna jugulară externă și de alte orificii, mai mici, prin care străbat ramurile plexului cervical

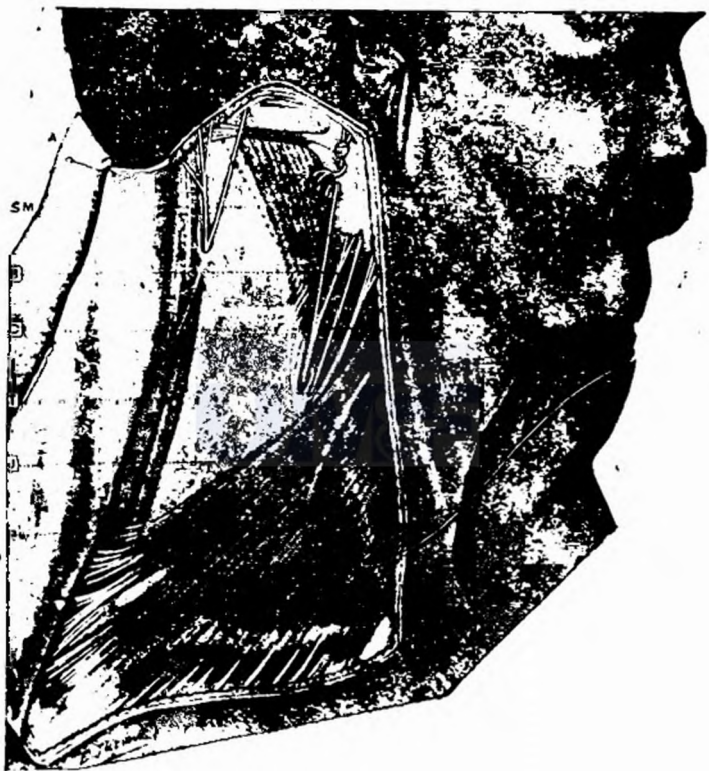

Fig. 214. Triunghiul supra-clavicular drept; planul superficial.

A, mic mușchi anormal. — SM, sterno-mastoidianul. — B, n. accesoriu mastoidianului. — C, n. preauricular. — T, trapezul. — l, celulele jugulare externe. — P, pielesul. — Linia punctată superioară arată traeetul n. mastoidian, cuprins în aponevroză; linia punctată curbă inferioară indică traeetul n. transversul gâtului.

superficial. Unele din aceste ramuri sunt cuprinse, pe o lungime variabilă, în grosimea ei.

Orificiul vinei jugulare externe, cel mai mare, ovalar, este așezat în unghiul dintre claviculă și sterno-mastoidian. Acest orificiu este

mărginit, la partea postero-inferioară, de un număr de fibre arciforme, mai solide, *ligamentul semilunar*.

Vână jugulară externă. — Jugulara externă se scoboară, vertical, de dinaintea urechii spre unghiul pe care îl mărginește sterno-mastoidianul cu clavicula. Volumul vinei este variabil. De obicei vâna este voluminoasă, uneori poate fi groasă cât degetul mic; mai întotdeauna ea este vizibilă sub piele.

Plexul cervical superficial. — Plexul cervical superficial este format din unirea ramurilor anterioare a celor patru dintâi nervi rachidieni. Aceste rădăcini precum și plexul pe care îl formează, și în parte, și ramurile care nasc, acoperite, la partea superioară mai mult, de marginea posterioară a sterno-mastoidianului și așezate pe inserțiunile spleniului, unghiularului, și scalenilor, nu aparțin, propriu zis, regiunii supra-claviculare ci regiunii sterno-mastoidiene. Pentru a le descoperi, marginea sterno-mastoidianului trebuie să se descată și trasă înainte.

Din plexul cervical superficial nasc un număr de ramuri musculare, pentru muschii gâtului, și cinci ramuri cutanate care se despart, în evantai, de pe mijlocul marginii posterioare a sterno-mastoidianului. Aceste ramuri sunt conținute, mai întâi, în aponevroză.

Nervul mastoidian. — Nervul mastoidian, conținut în aponevroză, se ridică paralel cu marginea posterioară a sterno-mastoidianului, sub care este mai întâi ascuns și pe care apoi o încrucișează. Ajuns în partea posterioară a regiunii mastoidiene, nervul se împarte în ramuri: unele se ridică spre vârful capului, altele, mai importante, se îndreaptă înainte, spre pavilionul urechii în pielea căruia ele se termină. Mastoidianul se anastomozează cu nervul occipital.

Nervul preauricular. — Nervul preauricular se îndreaptă, în sus și puțin înainte, aproape vertical spre lobulul urechii. Așezat mai întâi pe aponevroză, la nivelul unghiului maxilar pătrunde în aponevroză și, mai sus, între lobulii parotidei. Preauricularul se divide, într'un buchet de ramuri, pentru pavilionul urechii și lobul. Se anastomozează cu facialul.

Nervul preauricular îmbrăcișează marginea sterno-mastoidianului într'un cârlig, așezat la distanță egală de vârful mastoidei și de claviculă.

Nervul cervical transvers. — Cervicalul transvers se îndreaptă înainte, trece pe sub vâna jugulară externă, cu care se încrucișează, și se împarte în două ramuri: o ramură supra-hioidiană și o ramură sub-

lioidiană. Fiecare, din aceste ramuri, se divide în numeroase filamente, care străbat pielosul și se termină în pielea gâtului.

Nervul supra-acromial. — Supra acromialul se îndreaptă, în jos și înapoi, spre umăr. Așezat, mai întâi, în dedublarea aponevrozi,

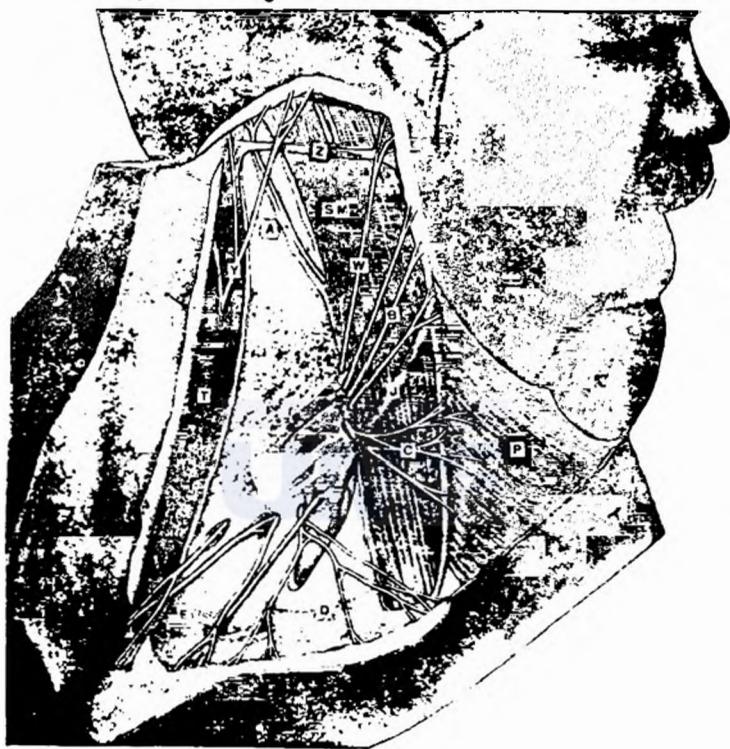


Fig. 215. Triunghiul supra-clavicular; planul aponevrozei superficiale. Ramurile plexului cervical superficial.

X, aponevroza. — T, trapezul, desvelit. — SM, sternomastoidianul, desvelit. — Z, muschiul anormis. — P, pielosul, răsturnat înainte. — A, n. mastoidian. — W, n. accesoriu. — B, n. preauricularul. — J, v. jugulară externă. — C, n. transversul gâtului. — E, n. supra-acromial. — I, n. supra-clavicular. — V, filament mastoidian, suplimentar.

străbate oblic triunghiul supra-clavicular, trece peste partea externă a claviculei și peste acromion și se termină în pielea regiunii umărului. Unele ramuri, profunde, trec prin muschiul trapez.

Nervul supra-clavicular. — Supra-clavicularul se îndreaptă înainte și în jos și se împarte într'un buchet de ramuri cari, se despart în unghi ascuțit, încrucișează clavicula și, dedesubtul ei, se termină

în pielea regiunii pectorale. O ramură, mai importantă, încrucișează mijlocul claviculei pe care, mai întotdeauna, imprimă un ușor jghiab.

Nervul spinal. — Ramura externă a spinalului, oblic îndreaptă, în jos, în afară și înapoi, trece sub corpul superior al digastricului ajunge sub fața profundă a sterno-mastoidianului pe care îl străbate trecând, de obicei, prin fascicolul profund; împarte muschiului mai multe filamente.

Spinalul, pe marginea posterioară a sterno-mastoidianului, este amestecat cu ramurile plexului cervical și este cuprins în cărligul transversului gâtului. De aci spinalul, așezat sub aponevroza cervicală superficială, străbate triunghiul supra-clavicular și pătrunde sub fața profundă a trapezului pe care se scoboară, destul de jos, și în care se termină. Spinalul distribuie trapezului numeroase filamente, și este acoperit de aponevroza lui profundă.

Spinalul, în triunghiul supra-clavicular, este așezat deasupra ramurei pe care plexul cervical o trimite trapezului și cu care se anastomozează. Spinalul poate să fie confundat cu această ramură sau cu nervul supra-acromial așezat dedesuptul lui. Numeroși ganglioni limfatici, înecați într'o masă celulo-grăsoasă, sunt așezați împrejurul nervului, în vecinătatea și sub marginea sterno-mastoidianului. Când ganglionii sunt hipertrofiați și aderenți, ca în tuberculoză, extirpațiunea lor poate fi delicată, anevoioasă, tocmai din cauza ramurilor nervoase care trebuiesc păstrate și în deosebire a nervului spinal care trebuie disecat, scluptat, în masa ganglionară: secțiunea spinalului determină paralizia trapezului.

Vâna jugulară externă. — Jugulara externă naște în fosa parotidă, înapoia condilului maxilarului, din unirea vinei temporale mijlocii cu o ramură din confluentul carotidian superior. Jugulara străbate, vertical, glanda parotidă, primește dedesubtul mastoidei, înapoi, vâna mastoidiană și, înainte, un canal care o unește cu faciala; apoi se scoboară, vertical, pe fața externă a sterno-mastoidianului, așezată pe aponevroză și acoperită pe pielos. Jugulara externă, puțin deasupra claviculei, ajunge în fosa supra-claviculară, unde perforază aponevroza cervicală superficială, prin orificiul circular mai sus descris, înconjoară marginea posterioară a sterno-mastoidianului, se îndreaptă înainte și străbate, printr'un alt orificiu, aponevroza cervicală mijlocie. Jugulara ajunsă, adânc, sub sterno-mastoidian, se deschide în confluentul retro-clavicular. Extremitatea inferioară, profundă, a jugularei externe, piciorul ei, se unește cu mai multe vine, deseori voluminoase și cu pereții subțiri: vâna cer-

vicală transversă, vâna scapulară superioară, vâna jugulară anterioară.

Regiunea este deschisă incizând aponevroza, vertical, pe mijloc și disecând-o de fiecare parte. Aponevroza cuprinde: înainte, sterno-mastoidianul; înapoi, trapezul. Odată cu aponevroza se disecă și nervii, supra-clavicularul și supra-acromialul, precum și vâna jugulară externă. Ramurile nervoase sunt incizate.

Planul omo-hioidianului și al aponevrozei cervicale mijlocii. — **Muschiul omo-hioidian.** — Omo-hioidianul, lung, lat, subțire, în formă de fâșie, întins între osul hioid și omoplat, se îndreaptă oblic în jos și înapoi, ese de sub marginea posterioară a sterno-mastoidianului, încrucișează clavicula și se alipește de fața ei posterioară pe care o urmează, pătrunde adânc și se inseră pe marginea superioară a omoplatului, alături de știrbitura sub-corocoidiană, pe lățimea unui cm. Omo-hioidianul împarte regiunea supra-claviculară în două triunghiuri, un triunghi inferior și un triunghi superior.

Triunghiul omo-clavicular sau inferior. — Această regiune anatomică, din cele mai importante prin numărul și importanța organelor ce conțin, este limitată: în sus, de marginea inferioară a omo-hioidianului; înainte, de partea inferioară a marginii posterioare a sterno-mastoidianului; în jos, de claviculă. Dimensiunile acestui triunghi sunt variabile cu atitudinea gâtului. În poziție normală triunghiul este mai îngust, muschiul omo-hioidian fiind apropiat de claviculă. Triunghiul omo-clavicular se lărgește dacă gâtul este întins și capul răsturnat, înapoi, și pe lături, în partea opusă sau dacă clavicula este scoborită, trăgând de braț în jos, și împinsă către torace, așezând un curmeziș pe mijlocul spinării.

Aponevroza omo-hioidiană sau cervicală mijlocie. — Triunghiul omo-clavicular este închis de aponevroza cervicală mijlocie care este întinsă, ca într'un cadru, în marginile triunghiului. Această aponevroză, fibro-celuloasă, subțire, dar destul de rezistentă: în sus se desface ca să cuprindă, ca într'o teacă, muschiul omo-hioidian; înăuntru se întinde, sub sterno-mastoidian, și cuprinde muschii sterno-hioidianul și sterno-tiroidianul; în jos se inseră pe fața posterioară a claviculei, unde se unește cu aponevroza de înveliș a muschiului sub-clavier și cu teaca, fibro-celuloasă, care conține vasele din baza gâtului. Înainte aponevroza cervicală mijlocie este despărțită de fața profundă a aponevrozei cervicale superficiale cu o pătură de țesut celulo-grăsos mai abundent, la partea anterioară, împrejurul vinei

jugulare externe, care este așezată aci, pe o scurtă porțiune, între două aponevroze. În unghiul inferior și intern, al triunghiului omo-clavicular, aponevroza mijlocie este perforată de vâna jugulară ex-

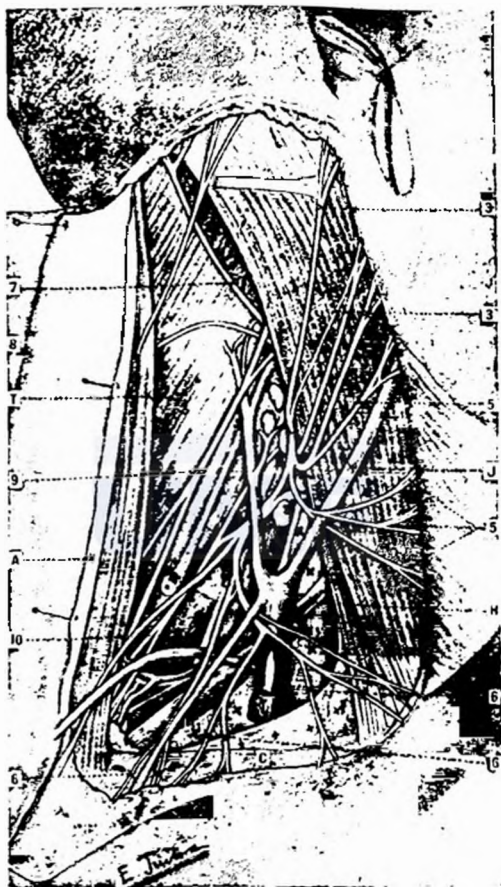


Fig. 216. Planul mijlociu.

7, n. mastoidian. — T, trapezul. — 9, n. spital. — A, aponevroza superficială. — 10, n. supra-acromial. — 6, n. supra clavicular. — S, n. auricular. — 5, n. transversul gâtului — 4, jugulara externă. — H, omo-hioidianul — C, clavicula. Linia cu cruci mari străie aponevroza cervică mijlocie.

ternă, împrejurul căreia mai mulți ganglioni limfatici sunt așezați în cerc. Marginea orificiului aponevrotic, de forma circulară, este întărită, la partea postero-inferioară, printr'un număr de fibre, cari

constituie o margine tăioasă, *plica falciiformă*. Aponevroza mijlocie acopere triunghiul inter-scalenic și conținutul lui, plexul brachial și artera sub-clavieră.

Triunghiul omo-trapezian sau superior. — Acest triunghi, cu




Fig. 217. Aponevroza cervicală mijlocie a fost excizată; dedesubt se vede, în cadrul ei, planul profund. T, trapezul. — H, omo-hioidianul. — S.M. sterno-mastoidianul. — 1, a. cervicală transversă superficială. — 2, a. cervicală ascendentă superficială. — 3, a. tiroidiană inferioară. — 4, trunchiul tiro-br.ervico-scapular. — 5, a. scapulară superioară.

mult mai întins ca cel inferior, este limitat: înainte, de marginea sterno-mastoidianului; înapoi, de marginea trapezului; în jos, de marginea omo-hioidianului. Aponevroza cervicală mijlocie nu se ter-

mină pe marginea superioară a omo-hioidianului și se continuă, în sus și înapoi, se subțiază treptat și se pierde în cuprinsul acestui triunghi, amestecându-se cu lamele fibro-celuloase care despart lobulii de grăsime sau se pierde pe aponevroza profundă.



Fig. 218. Planul profund; triunghiul inter-scalenic.

S, spleniul. — T, trapezul. — U, urghiularul omoplastului — S.P., scalenul posterior. — S, scalenul anterior. — H, omo-hioidianul. — D, marele dinjat. — P, plexul brațial — C, a. subclaviera. — F, frenicul. — E, vasele cervicale transverse profunde. — J, jugulara externă.

În suprafața triunghiului superior să așterne o pătură de țesut celulo-grăsos împănăt cu ganglioni limfatici și străbătut de numeroase filamente nervoase, ramuri ale plexului cervical superficial, și de vase, artere și vine. Arterele provin din cervicala transversă su-

perficială și din cervicala ascendentă. Venele, numeroase, plexiforme unele voluminoase, cu pereții subțiri, însoțesc de obicei arterele, converg în jos și înăuntru și se aruncă: fie dreapta în confluența retro-claviculară, fie în piciorul jugularei externe.

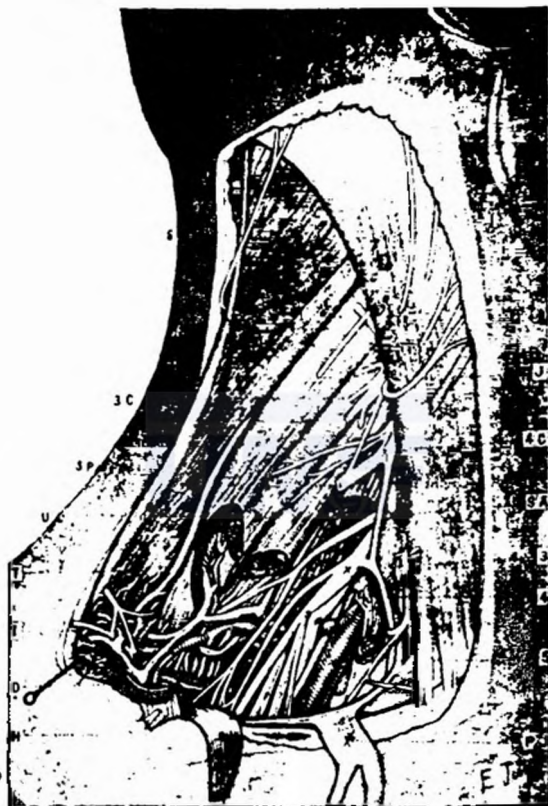

Fig. 219. Scalenu posterior și scalenu anterior, precum și porțiuni din unghiular au fost excizate pentru a pune în evidență nervii și vasele.

S, spleniul. — 2, jugulara externă. — 3.C., a treia rădăcină a plexului cervical. — 4.C., a patra rădăcină a plexului brachial. — S.P., scalenu posterior. — S.A., scalenu anterior. — U, unghiularul omoplatului. — T, trapezi I. — I.A., cervicală transversă profundă. — D, marele dințat. — M, omo-hioidianul. — S.A., scalenu anterior. — 3, plexus brachial. — 4, n. fronic. — 6, subclaviera. — 6, piciorul jugularei externe.

Planul profund. — Loja supra-claviculară. — Se incizează pe mijloc omo-hioidianul și aponevroza lui și se disecă, de fiecare parte, capătul muschiului dinpreună cu aponevroza. Dedesubt se desco-

pere, mai întâi, o pătură de grăsime mai mult sau mai puțin groasă, care se scoboară până sub claviculă. Această grăsime, semănată cu numeroși ganglioni limfatici, umple golul, nivelează, mai mult sau mai puțin, excavațiunea de deasupra claviculei, *fosa supra-claviculară*. Se disecă și se ridică dinapoia claviculei acest strat de grăsime, cuprins ca într'un sac, și se descoperă, pe fundul preparației, o regiune importantă, bogată în organe, așezată între coloana vertebrală și prima coastă. Această regiune este împărțită în două regiuni mai mici: o regiune externă așezată între muschii scaleni care mărginesc un spațiu adânc, **triunghiul inter-scalenic** și o regiune internă, acoperită de sternomastoidian și de pachetul vasculo-nervos al gâtului, **triunghiul scaleno-vertebral**.

Regiunea triunghiului inter-scalenic. — Triunghiul sau fosa inter-scalenică este spațiul mărginit: înainte și înăuntru, de scalenul anterior; înapoi și în afară, de scalenul posterior; în jos, de prima coastă și de bolta toracelui.

Scalenii uniți la partea superioară, pe șirul apofiselor transverse cervicale pe care nasc, se despart în jos și se inseră, la nivele deosebite, pe prima coastă. Spațiul mărginit de scaleni este o cavitate adâncă, îngustă, în formă de piramidă cu baza în jos. Această bază este formată de prima coastă și, mai înapoi și mai înăuntru, de o porțiune a planului fibros, *domul pleural*, care, întins în concavitatea primei coaste, închide în sus toracele și-l desparte de baza gâtului.

Muschii scalenul anterior. — Scalenul anterior, muschiu puternic, întins vertical dela apofisele transverse ale vertebrelor cervicale la prima coastă, naște pe tuberculii anteriori și inferiori ai apofiselor transverse a celei de a 3-a, a 4-a, a 5-a și a 6-a vertebră cervicală. Aceste inserțiuni se fac prin fascicoli tendinoși, pe a 3-a, a 4-a, și a 5-a vertebră transversă, și prin fibre cărnoase, adunate într'un fascicol mai gros, pe a 6-a apofisă transversă. Fibrele cărnoase constituiesc un corp, în formă de piramidă triunghiulară cules de un tendon puternic, lățit dinainte înapoi, care se inseră pe partea anterioară a primei coaste, pe *tuberculul lui Lisfranc*. Acest tubercul are forma unei coline, triunghiulare, așezată pe fața antero-superioară a coastei și pe marginea ei internă, pe care formează, descori, un colț ascuțit.

Observație. — Primește filamente din a 3-a și a 4-a rădăcină a plexului cervical superficial.

Muschii scalenul mijlociu. — Scalenul mijlociu, muschiu puter-

nic, mai larg ca scalenul anterior, este întins dela apofisele transverse ale vertebrelor cervicale la prima coastă. Scalenul mijlociu naște, prin fibre tendinoase și prin fascicoli cărnoși, pe tuberculii postero-inferiori ai apofiselor transverse a celor 6 din urmă vertebre cervicale și pe marginile care închid în afară orificiile prin care trece, prin aceste apofise, *artera vertebrală*. Corpul cărnos se inseră în jos, prin

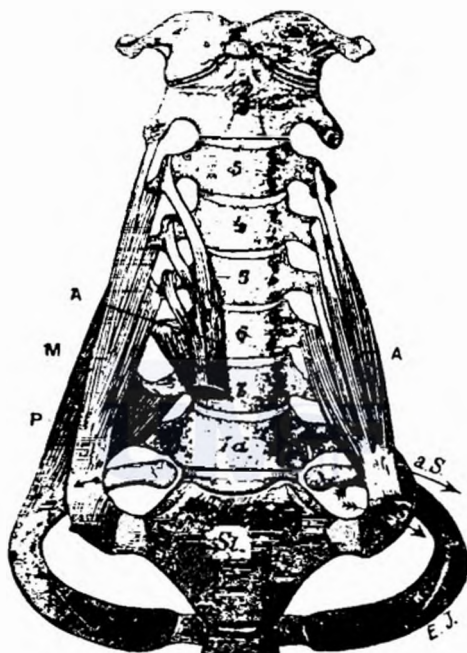


Fig. 220. Muschii scaleni, figură schematică; vertebrelor cervicale sunt numerotate dela 1—7. I. d., prima dorsală. — ST, mănunchiul sternal. — A, scalenul anterior. — M, scalenul mijlociu. — P, scalenul posterior. — Săgeata A S, arată locul arterei; săgeata VS, locul vinei.

prin lame tendinoase și prin fibre musculare, pe fața antero-superioară a primei coaste, pe toată suprafața rugoasă care ocupă treimea posterioară a acestei fețe, dela tuberculul costal până la jghiabul arterei sub-claviere. Fibrele interne, cele mai profunde și cele mai scurte ale scalenul mijlociu, sunt întinse dela fața inferioară a celei de a 7-a apofisă transversă cervicală la fața superioară a gâtului coastei.

Muschii scalenul posterior. — Scalenul posterior, întins dela

apofisele transverse ale ultimelor vertebre cervicale la a doua coastă, naște, prin fasciculi tendinoși, pe tuberculul posterior a celei de a 4-a, a 5-a și a 6-a apofisă cervicală transversă. Corpul cărnos, în formă de lamă răsucită, se scoboară pe fața posterioară a scalenului mijlociu, încrucișează și lunecă pe prima coastă și, mai jos, se inseră pe marginea superioară și pe partea mijlocie a feții externe a celei de a doua coastă.

Muschiul scalenul posterior este uai întotdeauna fusionat cu muschiul scalenul mijlociu, cuvânt pentru care ambii muschi sunt, de obicei, descriși împreună sub numele de scalenul posterior.

Inervație. — Scalenul mijlociu și scalenul posterior primesc filamente dela a 3-a și a 4-a rădăcină cervicală și un filament din nervul romboidului.

Acțiune. — Scalenii, elevatori și fixatori ai primelor două coaste, sunt inspiratori. Acțiunea lor variază după cum își au punctul fix pe coastă sau pe vertebre: ridică coasta sau înclină coloana vertebrală, din partea lor. Când scalenii se contractă deodată, de amândouă părțile, înțepenesc gâtul.

Triunghiul sau fosa interscalenică. — Scalenul anterior și scalenul mijlociu sunt despărțiți printr'un spațiu triunghiular, cavitate în formă de piramidă cu baza în jos, mărginit: înainte, de fața posterioară a scalenului anterior; înapoi, de fața anterioară a scalenului posterior; în jos, de fața superioară, a primei coaste și de domul pleural. La acest nivel coasta este scobită de jghiabul arterei sub-claviere. Înăuntru, la partea superioară, spațiul interscalenic corespunde jghiaburilor apofiselor transverse a vertebrelor cervicale, jghiaburi prin care es și ajung în spațiul inter-scalenic ultimii cinci nervi cervicali. La partea inferioară spațiul inter-scalenic, deschis atât înăuntru cât și în afară, formează o îngustă și scurtă galerie prin care trece artera sub-clavieră, descriind un arc pe deasupra primei coaste.

Aponevroza scalenilor. — Muschii scaleni sunt acoperiți de o aponevroză subțire, dar rezistentă. Această aponevroză, porțiune din aponevroza cervicală profundă, se întinde împrejur: în sus, acoperă muschii unghiularul omoplatului și spleniul; înăuntru, muschii prevertebrali; în jos se inseră pe prima coastă și se continuă și cu aponevroza care acoperă muschiul marele dințat și muschii intercostali. Din fața profundă a aponevrozei se despart lamele care pătrund în diferitele interstii musculare.

Triunghiul inter-scalenic se învecinează: înăuntru, mai profund, cu regiunea scaleno-vertebrală, mai superficial, cu regiunea vaselor gâtului; în jos, cu domul pleural, cu vârful plămânului; înainte, cu regiunea sub-clavieră, cu golul axilar; în afară, cu regiunea supra-spinoasă.

Conținutul triunghiului inter-scalenic

Plexul brachial. — Plexul brachial este format din anastomoza a cinci nervi rachidieni, cele din urmă patru cervicale și primul dorsal. Rădăcinile cervicale sunt îndreptate, din ce în ce mai puțin oblice, în jos, în afară și înainte; rădăcina dorsală, născută sub prima coastă, este ușor ascendentă. Porțiunea cervicală a primei coaste este cuprinsă în V-ul pe care-l formează ultima rădăcină cervicală cu prima dorsală.

Rădăcinile și anastomozele lor, în plex, precum și ramurile care nasc, strănse într'un mănunchiu triunghiular cu vârful în jos, învelite în lamele fibro-celuloase, lăptoasă, sunt cuprinse între scaleni.

Plexul brachial, în mod schematic, este alcătuit în felul următor:

Al cincilea nerv cervical, care este prima rădăcină a plexului brachial, primește o anastomoză, de importanță variabilă, dela al 4-lea nerv cervical, ultima rădăcină a plexului cervical, și se anastomozează și cu o ramură venită din *al 6-lea nerv cervical*. Toate aceste rădăcini formează, împreună, un trunchiu comun, *trunchiul 4+5+6*. Acest trunchiu se împarte îndată în două ramuri: o ramură anterioară și o ramură posterioară.

Al 7-lea nerv cervical se împarte în două ramuri: o ramură anterioară și o ramură posterioară. Ramura anterioară se anastomozează cu ramura anterioară a trunchiului 4+5+6 cu care formează *trunchiul medio-cutanat*, care se împarte: în nervul musculo-cutanat și în rădăcina externă a medianului.

Ramura posterioară a rădăcinii 7 se unește cu ramura posterioară a trunchiului 4+5+7 cu care formează *trunchiul radio-circonflex*, care se împarte în nervul radial, mai voluminos, și nervul circonflex, mai subțire.

Al 8-lea nerv cervical se unește cu întâiul nerv dorsal; împreună formează trunchiul 8+1 care, după un scurt traect, se împarte în două ramuri: o ramură anterioară și o ramură posterioară.

Ramura anterioară, mai groasă, *trunchiul medio-cubital*, se împarte în brachial, cutanat intern, în cubital și în rădăcina internă a medianului.

Ramura posterioară, subțire, se unește cu trunchiul circonflex radial.

Ramurile colaterale ale plexului brachial.

Nervul lui Charles Bell. — Nervul lui Bell, nervul marelui dințat, naște din fața posterioară a plexului brachial, prin trei radicule, din rădăcinile 5, 6 și 7, se întreaptă în jos, în afară și puțin înapoi, aproape vertical, străbate mai întotdeauna scalenul posterior și încrucișează prima coastă. De aci se scoboară spre axilă culcat pe fața externă a marelui dințat, pe care este lipit de aponevroza lui de inelish, și se distribuie în muschiu. Ramurile destinate fasciculusului superior nasc în regiunea supra-claviculară.

Nervul frenic. — Frenicul, nervul diafragmului, naște prin trei radicule: două din plexul cervical, din al 3-lea și al 4-lea nerv, și una din plexul brachial, din al 5-lea nerv. Culcat, mai întâi, pe inserțiunile scalenului anterior și ale lungului gâtului se scoboară, apoi, vertical pe fața anterioară și pe marginea internă a scalenului anterior, așezat, la nivelul primei coaste, în unghiul dintre tendonul muschiului și marginea coastei. Mai jos, frenicul se infundă în mediastin cotit de artera mamară internă, care îl îmbrățișează într'o lungă curbă, apoi trece înapoia confluentului vânos retro-clavicular și lunecă sub plevră. De aci, spre diafragm, raporturile variază, la dreapta și la stânga, nervul trecând însă, și de o parte și de alta, pe dinaintea hilului pulmonar.

Frenicul drept urmează vâna cavă superioară, trece pe dinaintea hilului pulmonar, se lipește de pericard așezat pe fața dreaptă a auriculii drept, apoi, pe fața dreaptă a vinei cave inferioare, până ajunge în diafragm. În unghiul drept pe care diafragmul îl formează cu fața dreaptă a inimei, frenicul ridică o mică plică pleurală, triunghiulară, *plica frenicului*, care mărginește înapoi o mică depresiune, *foseta frenicului*.

Frenicul stâng, în mediastin, se încrucișează în X cu pneumogastriul, lunecă pe crosa aortei, trece puțin înaintea hilului pulmonar, pe fața posterioară a ventriculului stâng, așezat în spațiul dintre pericard și plevră; ajunge în diafragm puțin înapoia vârfului inimii. La acest nivel frenicul stâng ridică din plevră, ca și cel din dreapta, o plică triunghiulară, *plica frenicului stâng*, care mărginește înapoi și dedesubt o scobitură, *foseta frenicului stâng*.

Frenicul se anastomozează cu nervul muschiului sub-clavier printr'un filament subțire, în forma de ansă, care înconjoară confluentul retro-clavicular.

Nervul marelui pectoral. — Nervul marelui pectoral naște, prin

Două radicle: una din ramura anterioară a trunchiului 4-5-6 și alta din ramura postero-anterioară a trunchiului 7. Nervul astfel constituit se scoboară vertical înapoia claviculei, trece exact înaintea arterei sub-claviere și, mai jos, se termină în pectoral.

Nervul scapular superior. — Nervul scapular naște din trunchiul 4-5-6, se îndreaptă, oblic în jos, în afară și înapoi, spre scobitura supra-spinoasă a omoplatului, în care pătrunde prin orificiul sub-coracoidian, înconjurat de un plex de vine.

Artera sub-clavieră. — Sub-clavierea naște deosebit în dreapta și în stânga.

Artera sub-clavierea dreaptă naște în vârful mediastinului, din trunchiul brachio-cefalic, la o lărgime de deget înapoia articulației sterno-claviculare. Acest trunchiu se împarte: în sub-clavieră și carotida primitivă.

Sub-clavierea se îndreaptă în sus, în afară și puțin înainte, descrie, pe deasupra vârfului plămânului, un arc cu concavitatea în jos, trece prin baza triunghiului inter-scalenic și pe deasupra primei coaste și se termină la nivelul marginii ei inferioare, unde ia numele de axilară. În acest traect, lung de 5—6 cm., sub-clavierea prezintă trei porțiuni: o porțiune internă, o porțiune mijlocie și o porțiune externă.

Porțiunea internă. Prima porțiune, porțiunea internă sau intra-scalenică, așezată înăuntrul scalenului anterior, aparține triunghiului scaleno-vertebral, cu care va fi descrisă mai jos.

Porțiunea mijlocie. A doua porțiune, porțiunea mijlocie sau intra-scalenică, este cuprinsă în baza triunghiului dintre scaleni. Ea răspunde: înainte, scalenului anterior; înapoi, scalenului posterior de care este despărțită prin trunchiurile plexului brachial și mai precis prin trunchiul format din anastomoza celui de al 8-lea nerv cervical cu întâiul dorsal; în jos, domului pleural și marginii interne a coastei.

Porțiunea externă. A treia porțiune, porțiunea externă sau extra-scalenică, răspunde: înapoi, scalenului mijlociu și cordoanelor plexului brachial; în jos, feții antero-superioare a primei coaste pe care și scobește un ușor jghiab. Înainte, artera este în raport cu vâna sub-clavieră care este așezată și dânsa pe coastă, pe care și scobește, ca și artera, un ușor jghiab. Alături de marginea tendonului scalenului anterior aceste două vase sunt despărțite printr'un mic spațiu, triunghiular, umplut cu un lobusor de grăsime.

Artera sub-clavieră stângă este mai lungă ca cea dreaptă cu două lărgimi de deget, căci, în această parte, artera naște, mai jos, de dreptul din fața superioară a porțiunii orizontale, antero-posterioare,

a crosei oartei, înapoia și puțin în afara originii carotidei primitive stângi. În această porțiune, mediastinală, artera sub-clavieră se ridică vertical spre rădăcina gâtului flancată: pe fața internă, de marginea esofagului; înainte de carotida primitivă și de nervul recurent și, înapoi, de coloana vertebrală. În afară, această porțiune a sub-clavierii corespunde plămânului, acoperită de foiță mediastinală a pleurei; artera și imprimă pe plămân un ghiab vertical.

Sub-claviera stângă ajunsă, la o lărgime de deget, înapoia și în afara articulațiunii sterno-claviculare se îndoaie în afară și puțin înainte; de aci se comportă întocmai ca și sub-claviera dreaptă.

Ramurile colaterale ale arterii sub-claviere. — Ramurile arterii sub-claviere, drepte sau stângi, nasc cele mai multe din porțiunea internă și vor fi descrise cu regiunea scлено-vertebrală, căreia acest segment ale arterei îi aparține.

Din porțiunea mijlocie naște o singură ramură, cervicale transversă profundă.

Artera cervicală transversă profundă. Cervicala transversă profundă, ramură importantă, voluminoasă, naște din fața posterioară a porțiunii interscalenice a sub-clavierii, trece printre rădăcinile plexului brachial, de obicei în unghiul pe care-l face al 7-lea nerv cu trunchiul 5+6, înconjoară în baza gâtului scalenul posterior sau trece prin grosimea lui. Pe partea-postero-laterală a gâtului scapulara se îndoaie în jos și se împarte în două ramuri: o ramură anterioară care se scoboară în lungul marginii interne a omoplatului, pe inserțiunile marelui dințat, și o ramură mai profundă care trece prin interstițiul dintre unghiularul omoplatului și romboid și se scoboară în lungul marginii interne a omoplatului. Artera scapulară internă distribuie un mare număr de ramuri, flexuoase, pentru mușchi.

Vâna sub-clavieră. — Vâna este așezată pe fața posterioară a treimeii interne a claviculei, într-o albie adâncă formată de prima coastă, de claviculă și de ligamentul costo-clavicular. Vâna sub-clavieră este în raport, înapoi, cu porțiunea externă a arterii sub-claviere și, mai înăuntru, cu tendonul scalenului anterior care o desparte de porțiunea mijlocie a arterei.

Confluentul vânos retro-clavicular. — La partea internă, înapoia claviculei, a cartilajului costal și a marginii mănunchiului sternului, vâna sub-clavieră, îndreptată orizontal, se unește cu vâna jugulară internă, care se scoboară vertical; împreună formează confluentul retro-clavicular.

În acest confluent care este așezat, mai înăuntru, la nivelul regiunii

scaleno-vertebrale, se aruncă un foarte mare număr de vine, venite din toate regiunile dinprejur, întocmai după cum într'o piață se deschid mai multe străzi.

După ce s'a disecat conținutul triunghiului inter-scalenic, păstrând la locul lor trunchiurile nervoase, artera și vâna sub-clavieră sunt și mai bine studiate rezeecând parte din scalenul anterior, și din scalenul posterior, descoperind nervul lui Charles Bell și artera cervicală transversă profundă, care trec prin grosimea scalenului posterior. În urmă se descoperă și partea cea mai adâncă a regiunii, secționând și artera sub-clavieră și rădăcinile plexului brachial, care sunt răsturnate peste claviculă.

Porțiunea profundă a scalenului mijlociu este formată din fibre scurte, întinse între apofisa transversă a celei de a 7-a vertebră cervicală și prima coastă. Alături de gâtul coastei, se disecă: deasupra ei, al 8-lea nerv cervical; dedesubtul ei întâiul dorsal. Acești nervi se unesc și cuprind, într'un unghiu, porțiunea cervicală a coastei.

Bolta pleurală. — Prima coastă încadrează, în marginea ei internă, planul fibros care închide și limitează din această parte cavitatea toracelui. Acest plan fibros, bolta pleurală, este întărit de un număr de formațiuni fibro-musculare: ligamentul costo-pleural, ligamentul transverso-pleural și ligamentul vertebro-pleural. Întâiul nerv dorsal așezat dedesubtul porțiunii cervicale a primei coaste, deci în cavitatea toracică, străbate domul plevrei printr'un orificiu ovalar.

Ligamentul costo-pleural, fâșie fibroasă de constituție variabilă naște, înapoi și în afară, pe marginea porțiunii cervicale a coastei, se îndreaptă în jos, înainte și înăuntru, și se inseră, printr'o porțiune, pe marginea părții anterioare a coastei și, printr'o altă porțiune, se pierde și în planul fibros întins în cadrul coastei.

Ligamentul transverso-pleural, fâșie fibroasă une-ori amestecată cu fibre cărnoase, se inseră: în sus, pe vârful apofisei transverse a celei de a 6-a vertebră cervicală; în jos, pe partea anterioară a marginii coastei, sub tendonul scalenului anterior și pe planul fibros din cadrul coastei. Uneori un mic muschiu reprezintă acest ligament care nu este decât un fascicol profund, eratic, al scalenului anterior.

Ligamentul vertebro-pleural, fâșie fibro-celuloasă, așezată sagital, naște pe partea laterală a corpului primei vertebre dorsale și al ultimei vertebre cervicale, se îndreaptă înainte și se pierde pe partea internă a lamei fibro-celuloase sub-pleurale.

Foseta pleuro-costală. Această fâșie formează peretele intern al fosetei pleuro-costale, mărginită din altă parte de gâtul coastei și

de pleură. În această fosetă este așezată o masă ganglionară nervoasă, voluminoasă, formată de ganglionul cervical inferior și de primul ganglion dorsal al simpaticului, *ganglionul lui Neubauer*.

Pe fundul triunghiului supra-clavicular sunt așternuți, de sus în jos, *muschiul spleniul* și unghiularul omoplatului.

Muschiul spleniul. — Partea anterioară a spleniului acoperă jumătatea superioară a fundului regiunii supra-claviculare. Spleniul, lamă musculară lată și groasă, răsucit împrejurul gâtului, este alcătuit din fasciculi oblici în jos și înapoi. Spleniul naște: în jos și înapoi, pe




Fig. 221. Triunghiul scaleno-vertebral; planul profund; constituția domului pleural; în partea stângă s'a ridicat complet scaleniul.

A. plexul brachial; trunchiul B c. + Id. — V, a. vertebrată. — O, ganglionul simpatic cervical inferior. — SP, scalenu posterior — S, scalenu anterior, capătul inferior răsturnat, — H, lig. vertebro-pleural. — 4, 5, 6, 7, 8, rădăcițele plexului brachial. — CE, lig. transverso-pleural; pe această piesă partea lui superioară C, este musculară. — D, lig. costo-pleural.

cele două treimi inferioare a marelui ligament cervical și, prin lame tendinoase, pe apofisa spinoasă a ultimei vertebre cervicale și pe aceleași apofise a primelor 6 vertebre dorsale. Înainte și de jos în sus spleniul se inseră: pe apofisele transverse a primelor două sau trei vertebre cervicale, pe tuberculul posterior al acestor apofise; pe cele două treimi anterioare a crestei mastoido-occipitale, dedesubtul inserțiunilor sterno-mastoidianului și a trapezului. Spleniul, în partea anterioară, este format dintr'o porțiune superioară, *porțiunea cefalică* și dintr'o porțiune inferioară, *porțiunea cervicală*. Interstițiul care desparte aceste două porțiuni este oblic în jos și înăuntru; porțiunea cervicală acoperă porțiunea cefalică.

Inervație. — Spleniul este inervat de o ramură a marelui nerv

occipital, ramură a plexului cervical profund, și de alte ramuri mai mici care provin din al 3-lea și al 4-lea nerv cervicali posteriori.

Acțiune. — Extensor, inclinător și rotator al capului.

Muschiul unghiularul omoplatului. — Unghiularul omoplatului,




Fig. 222. Planul cel mai profund descoperit după ce s'a excizat scalenii și unghiularul omoplatului.

MC, marele complex. — P, micul complex. — SL, spleniul: A, fascicolul lui superior; B, fascicolul lui inferior. — U, unghiularul. — T, trapezul — T.P., fascicolul musculo-fibros numit ligamentul transverso-pleural. — 2, 4, cervicală transversă profundă; 4 și 5 ramurile ei scapulare; a ramura mai superficială care se ramifică sub trapez. — 1, latul n. dorsal — 3, ultimul n. cervical — R, trunchiul cervico-intercostal. — D, marele dințat. — C. P., ligamentul costo-pleural.

fâșie cărnoasă, groasă, ușor răsucită, cași spleniul, împrejurul gâtului, este oblic îndreptat, în jos și înapoi, dela apofizele transverse ale vertebrelor cervicale până la marginea superioară a omoplatului. Unghiularul se inseră, în sus și înainte, prin 4 sau 5 fâșii, pe apofi-

sele transverse ale primelor cinci vertebre cervicale, pe tuberculii posteriori ai acestor apofize. În jos, aceste fășii se unesc, acoperindu-se una pe alta, constituiesc o singură lamă care se inseră, prin scurte fibre tendinoase, pe unghiul superior al omoplatului și pe porțiunea supra-spinoasă a marginii interne (spinale) a acestui os. Unghiularul este cuprins între scalenul posterior, care se întinde în jos și înainte, și spleniul, care se dezvoltă deasupra și înapoi.

Inervație. — Primește un filament din plexul cervical din acelaș nerv cași muschiul romboid.

Acțiune. — Trage omoplatul în sus și înăuntru; omoplatul basculează și umărul se scoboară.

REGIUNEA SCALENO-VERTEBRALĂ

Regiunea scaleno-vertebrală așezată, adânc, la partea inferioară a bazei gâtului, înapoia articulației sterno-claviculare, a porțiunii inferioare a sterno-mastoidianului și a vaselor mari ale gâtului, este un mic spațiu, în formă de piramidă cu baza în jos, limitat; în afară de marginea internă a scalenului anterior; înăuntru de a 7-a vertebră cervicală și de prima vertebră dorsală, acoperite de inserțiunile lungului gâtului; înapoi de apofisa transversă a celei de a 7-a vertebră cervicală, de gâtul primei coaste, de articulația costo-vertebrală și de fibrele, cele mai interne și profunde, ale scalenului posterior, întinse dela apofisa transversă la coastă.

Baza triunghiului scaleno-vertebral, formată în afară de partea internă a domului pleural, este deschisă înăuntru spre mediastin.

Vârful triunghiului scaleno-vertebral răspunde extremității apofisei transverse a celei de a 7-a vertebră cervicală, tuberculului ei anterior, pe care se încrucișează inserțiunile scalenului anterior cu inserțiunile lungului gâtului. La partea anterioară spațiul scaleno-vertebral este închis de aponevroza cervicală profundă care trece, din afară înăuntru, de pe scalenul anterior pe lungul gâtului și pe coloana vertebrală.

Regiunea scaleno-vertebrală se învecinează: în afară, cu triunghiul inter-scalenic cu care comunică; înăuntru, cu regiunea vertebrală; în jos, cu plevra și cu vârful plămânului; înainte, cu teaca vaselor mari a gâtului, cu regiunea sterno-mastoidiană; înapoi, cu regiunea vertebrală posterioară.

Explorație. — Triunghiul scaleno-vertebral poate fi pipăit, explorat, apăsând adânc, cu vârful degetelor, în baza gâtului, deasupra articulației sterno-claviculare.

Muschiul lungul gâtului. — Lungul gâtului, întins pe partea antero-laterală a coloanei vertebrale cervicale și a începutului coloanei dorsale, este format din două triunghiuri, ascuțite, care se unesc prin baza lor. Lungul gâtului este constituit din trei porțiuni.

Porțiunea internă se inseră, prin fâșii tendinoase, triunghiulare; în jos, pe fața antero-laterală a corpurilor primelor trei vertebre dorsale; în sus, pe fața antero-laterală a corpurilor celei de a 2-a, a 3-a și a 4-a vertebră cervicală. Această porțiune este constituită dintr'o serie de arcade, musculo-tendinoase, care se întind dela vertebrele cervicale la vertebrele dorsale.

Porțiunea infero-externă, triunghiulară cu vârful în jos, oblică în jos și înăuntru, naște pe fața antero-laterală a corpului primelor trei vertebre dorsale. Fibrele cărnoase sunt culese de lame tendinoase care se inseră pe tuberculul anterior al celei de a 5-a, a 6-a și, uneori, a 7-a vertebră cervicală.

Porțiunea supero-externă, triunghiulară cu vârful în sus, oblică în jos și în afară, naște, printr'o lamă tendinoasă, puternică, pe fața inferioară a tuberculului anterior al atlasului. De pe acest tendon nasc fâșii cărnoase cari, prin scurte tendoane, se inseră pe tuberculul anterior al apofiselor transverse a celei de a 3-a, a 4-a și a 5-a vertebră cervicală.

Inervație. — Mai multe filamente, subțiri și scurte, care provin din rădăcinile plexului cervical.

Ațiune. — Dacă se contractă un singur muschi înclină în aceeași parte coloana cervicală; dacă se contractă ambii muschi, în același timp, îndoaie coloana înainte.

Aponevroza scaleno-vertebrală. — Aponevroza scaleno-vertebrală,

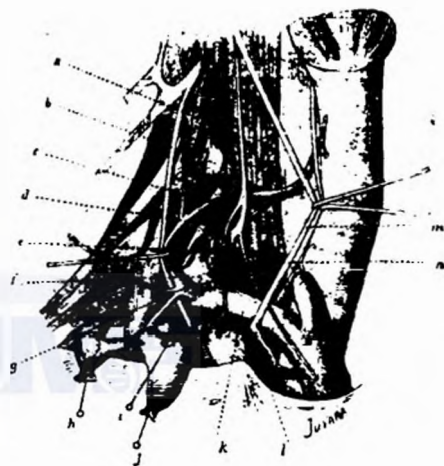


Fig. 223. Triunghiul scaleno-vertebral, partea dreaptă.

a, simfizarul — b, tuberculul 6. — c, a. tiroidiană inferioară. — d, v. vertebrală. — e, capul primei coaste. — f, ganglionul simpatic inferior. — g, triunghiul tiro-dicervico-scapular.

porțiune din aponevroza cervicală profundă, fibro-celuloasă, subțire, dar destul de rezistentă, se continuă: în afară cu aponevroza scalenului anterior, înăuntru cu aponevroza prevertebrală. Prezintă mai multe orificii prin cari, în regiunea scaleno-vertebrală, intră și ies diferitele organe.

Conținutul regiunii. — Organele conținute în fosa scaleno-vertebrală vor fi studiate în ordinea în care se suprapun.

Artera sub-claviera. — Sub-claviera, reprezentată numai prin porțiunea internă, este așezată în primul plan, imediat înapoia aponevrozii. Această porțiune a arterei este în raport: înainte, ca confluentul vânos retro-clavicular, cu piciorul jugularei interne, de care nu

este despărțită decât de aponevroză; înăuntru, cu începutul carotidei primitive și mai înăuntru, cu tracheea; în jos și în afară, cu bolta pleurală. Artera acoperită de plevră, bombează și pe un plămân întărit se vede locul ei, ca un ușor jghiab.

Din această porțiune internă a arterei sub-claviere nasc următoarele ramuri:

Trunchiul costo-cervical. — Trunchiul costo-cervical naște din partea postero-superioară a

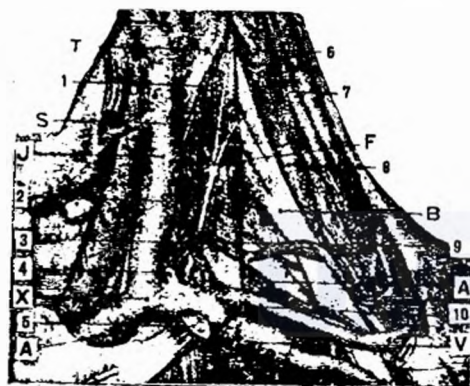


Fig. 224. Partea stângă; clavícula a fost extirpată în cele două treimi interne.

T, tuberculul lui Chassaignac. — 1, a. cervicală ascendentă — S, scalenul anterior — J, v. jugulară internă. — 2, a. tiroidiană inferioară. — 3, trunchiul tiro-bicervico-scap. — 4, canalul toracic. — X, confluentul retro-clavicular. — 5, subclavicular — 6, trunchiul brachio-cervical stâng — F, al 4-lea nerv cervical. — 7, unghiularul. — F, frenicul. — 8, scalenul posterior. — B, plexul brachial. — 9, a. cervicală transversală superficială. — A, a. sub-claviera. — 10, v. scapulară superioară. — V, v. sub-claviera.

subclavierei. Ascuns, puțin, sub marginea internă a scalenului anterior, trunchiul costo-cervical se îndreaptă în sus și înăuntru. După un scurt traect, artera ajunsă pe gâtul primei coaste se împarte în două ramuri: artera inter-costală și artera cervicală ascendentă profundă.

Artera inter-costală, a întâiului spațiu costal, urmează marginea inferioară a primei coaste.

Artera cervicală ascendentă profundă se îndreaptă înapoi, trece prin spațiul dintre gâtul coastei și a 7-a apofisă transversală cervicală și, cuprinsă în masa musculară posterioară a gâtului, se ridică vertical

Înapoia apofiselor transverse, până sub baza craniului unde se anastomozează cu ramura cervicală descendentă a arterei vertebrale. Această anastomoză încheie un cerc între carotida externă și subclaviera.

Artera vertebrală. Vertebrala naște de pe fața superioară a subclavierei, la o îngustă lărgime de deget înăuntrul marginii scalenului anterior, se ridică în bisectrița triunghiului scaleno-vertebral, trece pe dinaintea celei de a 7-a apofisă transversă cervicală și pătrunde sub apofisa transversă a celei de a 6-a vertebră, în canalul arterei vertebrale. Acest conduct, osteo-muscular, este mărginit de orificiile apofiselor transverse și de muschii intero-transversali, anteriori și posteriori, întinși între marginile acestor apofise. Artera vertebrală urmează acest canal până sub baza craniului unde descrie un S, înconjoară masa laterală a atlasului, pătrunde în canalul rachidian, apoi perforază dura-mater și pătrunde în spațiul sub-arahnoidian.

Artera mamară internă. — Mamara naște, opus originei arterei vertebrale, de pe fața inferioară a subclavierei, se scoboară alături de marginea internă a tendonului scalenului anterior, trece înapoia primei coaste, și îmbrățișează, într'un arc de cerc, confluentul vânos retro-clavicular și nervul frenic. De sub cartilajul primei coaste mamară internă se scoboară paralel cu marginea sternului încrucișând, pe rând, diferitele cartilajii costale. Se anastomozează cu artera epigastrică; împreună stabilesc un arc de comunicare între subclaviera și iliaca externă.

Trunchiul tiro-bicervico-scapular. — Această arteră, voluminoasă, naște de pe fața antero-superioară a subclavierei, alături de marginea internă a tendonului scalenului anterior. De aci trunchiul se îndreaptă în sus și puțin în afară, pe marginea scalenului anterior pe care o încalecă ușor, și se împarte în următoarele ramuri:

Artera scapulară superioară.—Scapulara superioară se îndreaptă în jos și în afară, descrie o curbă, în formă de S, pe fața anterioară a scalenului anterior; se îndreaptă apoi în afară, în jos și înapoi, ascunsă de fața posterioară a claviculei, înconjoară baza gâtului, încrucișază plexul brachial și porțiunea externă a arterei sub-claviere, se alătură de nervul scapular superior și pătrunde în fosa supra-spinoasă pe deasupra ligamentului sub-coracoidian, pe cât timp nervul trece prin orificiul sub-coracoidian.

Artera scapulară superioară este însoțită de o vână, deseori voluminoasă, cu pereții subțiri, *vâna retro-claviculară*, care se aruncă în confluentul retro-clavicular.

Cervicala ascendentă anterioară. — Cervicala ascendentă, subțire, flexuoasă, se ridică, vertical, alături de nervul frenic, așezată puțin în afara șirului tuberculilor anteriori ai apofiselor transverse. Culcată pe inserțiunile scalenilor artera încrucișează pe rând rădăcinile plexului cervical și a plexului brachial, cărora le trimite mici ramificațiuni, în afară și înăuntru. Ramificațiunile interne se anastomozează cu ramuri din vertebrală. Sub baza craniului cervicala se anastomozează și cu faringiana superioară, ramură a maxilareî interne.

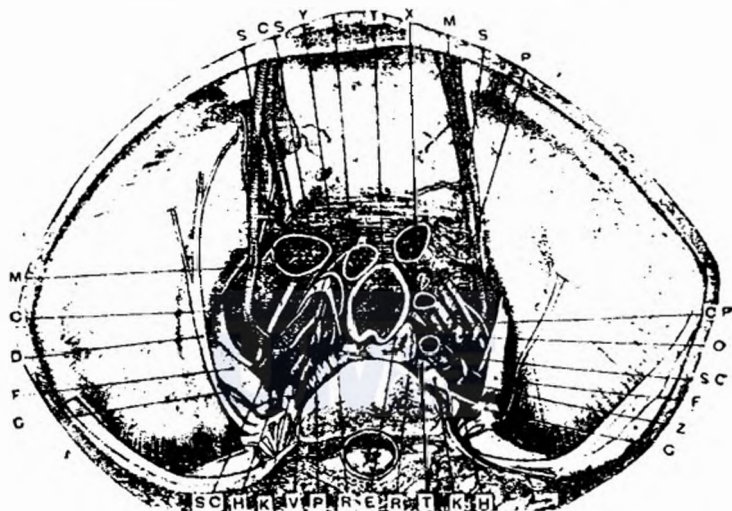


Fig. 2-5. Vârful toracelui văzut de jos în sus.

M, mamară internă — C, confluențel retro-clavicular. — D, întâiul nerv intercostal. — P, lig. costo-pleural. — G, trunchiul 8 + 1. — S C, a. subclavieară. — H, trunchiul costo-cervical. — K, ganglionul cervical inferior. — V, a. vertebrală. — P, pneumogastric — R, recurentul. — E, esofagul. — T, canalul toracic. — C P, carotida primitivă stângă. — O, v. jugulară posteroară — Z, v. intercostală. — C S, cava superioară. — Y, anșă simpatică. — T, trachea. — X, trunchiul brachio-cefalic.

Tirodiana inferioară. — Artera tirodiană inferioară continuă direcțiunea trunchiului, se ridică pe fața anterioară a scalenului, se îndreaptă înăuntru și descrie, la o lărgime de deget dedesubtul tuberculului anterior al celei de a 6-a apofisă transversă cervicală, *tuberculul proeminent, sau al lui Chassaignac*, o curbă cu concavitatea în jos. Mai înăuntru tirodiana trece înapoia carotidei primitive, se îndoiaie în jos, apoi în sus și ajunge sub extremitatea lobului corpului tiroid pe care se ramifică, de obicei, în trei ramuri. Se anastomozează cu tirodiana superioară, ramură a carotidei externe.

La o lărgime de deget dedesubtul tuberculului lui Chassaignac, un ac, înfipt dinainte înapoi, străbate trei artere: carotida primitivă, tirodiana inferioară și artera vertebrală.

Aceste patru ramuri ale porțiunii interne a sub-clavieri, trunchiul tiro-bicervico-scapular, vertebrala, mamară internă și trunchiul cervico-costal, nasc în cele patru unghiuri ale unei figuri în formă de romb.

Nervul pneumogastric. — Pneumogastricul încrucișează, puțin înăuntru arterei vertebrale, fața anterioară a arterei sub-clavier pe care se îndoiește și se îndreaptă, înăuntru și înapoi, spre fața laterală a tracheei.

Nervul recurent drept. — Recurentul drept, ramură a pneumogastricului, înconjoară artera sub-clavieră, pe care o coprinde într'o curbă ca mănunchiul unei cârje, și se îndreaptă, în sus și înăuntru, spre laringe.

Vâna vertebrală. — Vertebrala, voluminoasă, cu pereții subțiri, uneori aproape de grosimea micului deget, se scoboară pe partea anterioară și externă a arterei vertebrale pe care o acopere, trece pe dinaintea arterei sub-clavier și se aruncă, împreună cu alte vine cervicale, în confluentul retro-clavicular.

Vâna jugulară posterioară. — Jugulara posterioară, uneori plexiformă, se scoboară de sub baza craniului, înapoia apofiselor transverse, alături de artera cervicală ascendentă profundă, trece pe sub apofisa transversă a celei de a 7-a vertebră cervicală și se unește, înaintea primei coaste, cu vâna inter-costală a întâiului spațiu. Trunchiul astfel format trece dedesubtul arterei sub-claviculare și se aruncă în confluentul retro-clavicular. Artera sub-clavieră la acest nivel este cuprinsă într'un V format: înainte, de vâna vertebrală; înapoi, de jugulara posterioară.

Al 8-lea nerv cervical, și întâiul dorsal. — Pe un plan mai profund se găesc cele din urmă, două, rădăcini ale plexului brachial; ele cuprind gâtul primei coaste într'un V, deschis înăuntru. — Al 8-lea nerv cervical este culcat pe fața superioară a coastei; primul nerv dorsal este așezat dedesubtul coastei. Ușoare jghiaburi arată, pe os, locul nervilor.

Simpaticul cervical. — Nervul simpatic, dedesubtul tuberculului celei de a 6-a vertebră, pătrunde în vârful triunghiului scaleno-vertebral, perforând aponevroza, printr'un orificiu ovalar.

Ganglionul inferior. — Ganglionul simpatic cervical inferior, de volumul și de forma unui bob de fasole, este așezat pe fața anterioară

a gâtului coastei, în unghiul format de cele două rădăcini inferioarele ale plexului brachial, înapoia și puțin înăuntrul vaselor vertebrale.

Canalul toracic. — În partea stângă, canalul toracic ajuns la nivelul bazei triunghiului scaleno-vertebral, se îndreaptă în afară și înainte, descrie, pe deasupra arterei sub-claviere, un cârlig cu concavitatea în jos, trece înăuntrul arterei vertebrale și se aruncă în confluentul retro-clavicular. De obicei, canalul se deschide în vână

în locul cuprins între piciorul arterei vertebrale și piciorul jugularei interne.

În unele cazuri cârligul canalului toracic se ridică destul de sus și poate, chiar, să ajungă în vecinătatea tubercului lui Chassaignac.

În cârligul canalului toracic se aruncă vâna limfatică stângă.

Toate aceste vase limfatice au pereții foarte subțiri.

În această regiune trebuie operat cu multă băgare de seamă pentru a nu rupe canalul toracic; când acesta este rănit plaga se umple cu un lichid lăptos. Plăgile canalului toracic sunt grave, uneori mortale.

Marea vână limfatică. — În partea dreaptă, marea vână limfatică se aruncă în confluentul retro-clavicular. Acest colector limfatic poate să lipsească și diferitele vase limfatice, care de obicei se unesc și constituiesc

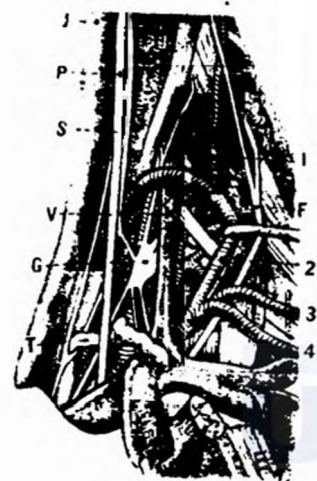


Fig. 226. Triunghiul scaleno-vertebral stâng.

J, jugulara internă.—P, pneumogastricul.—S, simpaticul.—V, v. vertebrală.—O, ganglionul simpatic cervical inferior.—T, canalul toracic.—1, artera cervicală ascendentă.—F, frenic.—2, artera tiroidă inferioară.—3, artera cervicală transversă.—4, artera scapulară superioară.

vâna limfatică, se deschid, deosebit, în confluentul vânos.

Nervul frenic. — Frenicul, pe o mică porțiune, aparține triunghiului scaleno-vertebral, pe întinderea în care el este așezat pe marginea internă a scalenului anterior.

Un țesut celulo-grăsos, semănat de numeroși ganglioni limfatici și străbătut de vase limfatice tributare trunchiurilor mai sus numite, umple interstițiile dintre diferitele organe. Ganglioni limfatici pot fi infectați în cancerul esofagului și, în partea stângă, în cancerul regiunii cardiace a stomacului.

Scheletul regiunii subclaviere și a triunghiului scaleno-vertebral. — Scheletul este format: din claviculă, de prima coastă, de apofizele transverse ale vertebrelor cervicale și de corpul ultimei vertebre cervicale și a primei vertebre dorsale.

Clavicula. — Clavicula, os alungit, este transversal întinsa întromoplat, cu care se articulează în afară, și mănunchiul sternului și primul cartilaj costal, cu care se articulează înăuntru. Corpul clavi-




Fig. 227. Scheletul gâtului și bazei lui. Vertebrele cervicale sunt numerotate dela 1—7. 1 D, prima vertebră dorsală. — C, clavicula — S, sternul. — Săgeata lungă indică deumii arterei vertebrale. Alături se vede, mai mare, o apofiză transversă cu tuberculul, de inserțiunii musculare, așezată împrejurul extremității libere. Săgeata N, arată traectul unui nerv raehid an. o rădăcină a plaxului cervical sau leachial; săgeata V traectul arterei vertebrale.

culei, îndoit ca un S alungit; prezintă două curbe: o curbă internă, cu concavitatea înapoi, și o curbă externă, cu concavitatea înmăinte.

Corpul claviculei prezintă: o față superioară, convexă, netedă, acoperită de piele și de mușchiul pielos; o față inferioară, scobită de un jghiab în care se inseră mușchiul sub-clavier; o margine anterioară, groasă ca o față, pe care se inseră marele pectoral și deltoidul și o margine posterioară, concavă și netedă în cele două treimi interne unde este în raport cu vase voluminoase: confluentul

retro-clavicular, piciorul vinei sub-claviere, vasele scapulare superioare și nervul scapular.

Pe treimea externă se inseră trapezul și la unirea ei cu treimea mijlocie se găsește un tubercul, proeminent în jos, pe care se inseră ligamentul conoid.

Extremitatea internă are forma unei piramide, triunghiulare, trunchiate, cu unghiurile rotunjite.

Fața internă este ocupată de fațeta articulară prin care, clavicula, se articulează cu sternul.

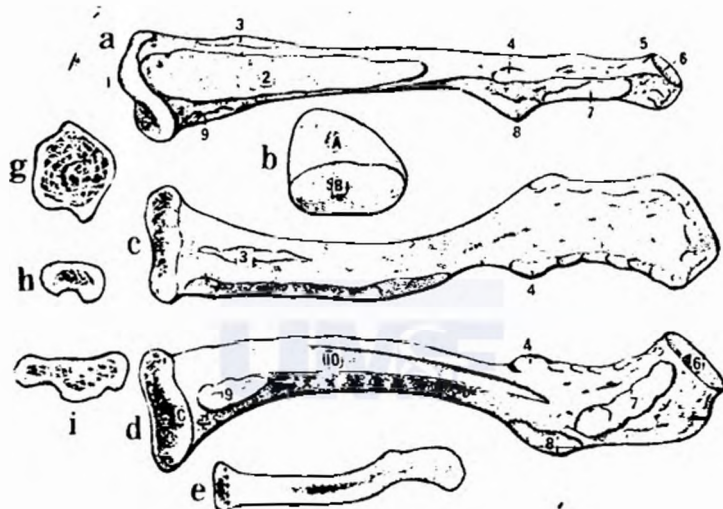


Fig. 228. Clavicula stângă.

a. *marginea anterioară*. — 1, extremitatea internă. — 2, suprafața de inserție a marelui pectoral. — 3, creasta sterno-mastoidianului. — 4, tuberculul deltoidului. — 5, extremitatea externă. — 6, suprafața articulară pentru acromion: privește înaintea, în jos și înapoi. — 7, colina rugoasă pe care se inseră ligamentul trapezoid. — 8, tuberculul conoidului. — 9, tuberculul ligamentului costo-clavicular.

b. *fața internă a extremității interne*, a, câmpul pe care se inseră meniscul și capsula. — b, fațeta articulară pentru stern.

c. *fața superioară sau cutanată*.

d. *fața inferioară*. — 10, igitihul mușchului sub-clavier. — C, partea inferioară a fațetei articulare, călcâiul claviculei. Fața posterioară însemnată cu x x este în raport cu vase și nervi.

e. *punctele de osificație*: un punct epifizar, pentru extremitatea internă și un punct diafizar pentru corp și extremitatea externă.

Extremitatea externă este lătită de sus în jos.

Pe fața ei inferioară se văd rugozitățile pe care se inseră ligamentul trapezoid.

Fracturile corpului claviculei se fac, de obicei, la unirea treimii mijlocii cu treimea externă a osului. Pot fi directe sau indirecte, când individul cade pe umăr sau pe mână. Fragmentul intern este ridicat

prin contractiunea sterno-mastoidianului; fragmentul extern este tras, în afară, în jos și înapoi, prin greutatea umărului. În fracturile comunitive fragmentele, mici și ascuțite, pot să perforze vasele, să dilatareze nervii, complicațiuni din fericire excepționale. În consolidările vicioase calusul, voluminos, poate să comprime plexul brachial, complicațiune mai frecventă.

Prima coastă. — Prima coastă, întreptată foarte oblic în jos și înainte, prezintă, aproape de extremitatea anterioară, tuberculul lui *Lisfranc*, colină care desparte două jghiaburi. În jghiabul posterior trece: înapoi, ultima rădăcină a plexului brachial; înainte, artera sub-clavieră. În jghiabul anterior este așezată vâna sub-clavieră.

Pe tuberculul lui Lisfranc se inseră tendonul scatenului anterior.



Fig. 229. Clavicula dreaptă. Secțiuni; arhitectura osului.

Căile de acces. — Regiunea supra-claviculară și regiunea triunghiului scaleno-vertebral, bogate în artere, limfatice în nervi și mai cu seamă în numeroase vine voluminoase și cu pereți subțiri, constituiesc câmpuri operatorii în cari intervențiunile sunt anevoioase și delicate. Clavicula, care acoperă regiunea în partea inferioară și o adâncește, constituie un obstacol pe care, în unele operațiuni delicate, trebuie să-l înlăturăm printr'o rezecție, temporală sau chiar definitivă, a jumătății interne a osului, după cum am procedat de curând într'un caz de anevrism prin împușcare a arterei scapulare interne.

Căile pe care se poate pătrunde în regiunea supra-claviculară sunt: fie, o incizie orizontală deasupra claviculei, fie, o incizie în formă de L culcat, ramura scurtă fiind trasă pe marginea posterioară a sterno-mastoidianului. Printr'o inciziune în lungul claviculei ea poate fi rezecată, temporar sau definitiv; se obține, în felul acesta, o cale largă asupra părții joase a regiunii.

Regiunea supra-claviculară comunică: în jos și în afară, cu regiunea axilară; înăuntru, cu regiunea vaselor gâtului; în jos și înăuntru, cu regiunea plevrei și a mediastinului. Colecțiunile lichide, sanguine sau purulente, precum și tumorile născute în regiunea supra-claviculară se pot răspândi în regiunile vecine sau vice-versa.

DESCOPERIRI

Artera sub-claviera în afara scalenului anterior (porțiunea extra-scalenică). Sub spinarea cadavrului se așează, în lungime, un căpătâi. Umărul rămas liber fiind împins în jos și înapoi, clavicula se apropie de coastă; adâncimea golului supra-clavicular se micșorează și partea externă a coastei este descoperită.

Cu vârful unghiei se înseamnă pe piele, la nivelul claviculei, o linie care corespunde unirii treimii ei interne cu treimea mijlocie. Acest semn corespunde, în adâncime, exact marginii externe a scalenului anterior, *locul unde va trebui căutat și legată artera*. Lungimea claviculei se măsoară între colțul antero-superior al extremității ei interne și linia acromio-claviculară. O lărgime de deget deasupra claviculei și paralel cu dânsa se face o micize, puțin mai



Fig. 230. Descoperirea arterei sub-claviere stângi deasupra claviculei.

A, sternomastoidianul.— B, tend. scalenului ant.— C, sub-claviera.— D, plexul brahial.— E, omohioidianul.— F, v. jugulară ext'er.ă.

lungă ca două lărgimi de deget, care începe la două degete dela extremitatea ei internă. Se taie pielea, fibrele pielosului și aponevroza; nu se incizează porțiunea din sternomastoidian care se prezintă în plagă. Buza superioară a plăgii, cu unul sau cu două depărtătoare, este trasă în sus, dimpreună cu vâna jugulară externă, cuprinsă în unghiul intern al plăgii. Cu vârful sondei canelate și cu pensa de disecat, în dreptul punctului însemnat pe piele, se disecă ușor împingând, în jos, înapoia claviculei și în sus, grăsimea și țesutul conjunctiv. Tendonul scalenului anterior, pe care sonda-l simte întins, apare vertical, alb și lucitor.

Câmpul operator fiind bine luminat se caută, precis, în unghiul format de tendonul scalenului cu față superioară a primei coaste, *pe coastă se găsește artera sub-claviera*. Înăpoia și deasupra arterei sunt așezate cordoanele plexului brahial, care nu trebuiesc luate drept arteră. Artera este ușor disecată, împrejur,

cu vârful sondei canelate, și ridicată pe sondă. Înăuntrul și înaintea arterei, lipită pe claviculă, se găsește vâna sub-claviculară care este desvelită cu deosebită grijă, căci are pereții foarte subțiri și aderenți cu aponevroza.

Plexul brachial și nervul frenic. — Deasupra claviculei se incizează vertical dela claviculă, puțin dinăuntru mijlocul ei, până la trei lățimi de deget deasupra. Se taie fibrele pielosului și aponevroza. Cu sonda canelată se înlătură grăsimea; se așează depărtătoare. Scalenu anterior fiind descoperit se vede fiind de sub marginea lui externă, rădăcinile plexului brachial, care sunt disecate, pe rând. Cordonale plexului brachial sunt învelite de foițe fibro-celuloase care le formează o teacă. Pe fața anterioară a scalenului se descoperă frenicul, cordon alb, culcat pe corpul roșu al mușchiului. Pe partea internă a nervului se găsește, flexuasă, artera cervicală ascendentă.

Artera tiroidă inferioară, artera vertebrală și vâna vertebrală. Se recunoaște tuberculul celei de a 6-a vertebră cervicală pipăind, baza gâtului, deasupra extremității interne a claviculei. Se incizează pe treimea inferioară a marginii externe a sterno-mastoidianului, dela claviculă până la o lățime de deget deasupra tuberculului. Se desvelește marginea mușchiului care este trasă înăuntru, cu un depărtător. În fundul plăgii se vede, acoperit de aponevroza, scalenu anterior. În partea superioară a plăgii, cu degetul, se recunoaște, mai precis, tuberculul celei de a 6-a vertebră. La un cm. dedesubt se caută cărligul arterei tiroidiene inferioare și, dedesubt, ganglionul cervical mijlociu al simpaticului. Buza internă a plăgii fiind deslipită și trasă, mai cu putere, înăuntru, se descopere mai bine, marginea internă a scalenului anterior. Pe această margine se găsește vâna vertebrală care este disecată, cu prudență, apoi trasă în afară cu un ac Cooper. Dedesubtul vinei, așezată mai adânc și mai înăuntru, se găsește artera vertebrală, care se vede ca o tresă albicioasă.

În vârful triunghiului scaleno-vertebral se caută și se găsește, pe versantul intern al *tuberculului lui Chassaignae*, cordonul simpaticului care, luat cu o pensă, este urmărit, în jos, în triunghiul scaleno-vertebral. Cordonul conduce pe ganglionul cervical mijlociu și pe ganglionul inferior. Acest ganglion este disecat, cu sonda, pe gâtul primei coaste și ridicat cu vârful ei. Câmpul operator este și mai larg deschis trăgând, în afară, cu un ac curb, vasele vertebrale. Ganglionul inferior, de volumul și de forma unui mic bob de fasole, este disecat cu sonda pe gâtul coastei și ridicat. Ganglionul ține, prin radiclele lui, de ultimele două rădăcini ale plexului brachial. În jos se continue cu primul ganglion dorsal cu care, une-ori, formează o masă comună.

REGIUNEA PREVERTEBRALĂ.

Regiunea prevertebrală, întinsă înaintea coloanei vertebrale, este formată dintr-o pătură subțire, musculo-aponevrotică, culcată pe fața anterioară a coloanei vertebrale cervicale.

Regiunea prevertebrală este mărginită: în sus, de fața inferioară a bazei craniului, de apofisa basilară; în jos, de planul orizontal care trece prin prima vertebră dorsală; în afară, de fiecare parte, de șirul vărfurilor apofiselor transverse.

Regiunea prevertebrală se învecinează: în sus, cu craniul; înainte și pe mijloc, cu faringele, cu esofagul, cu marginea internă a lobilor corpului tiroid; înainte și pe lături, de fiecare parte, cu regiunea tecei vaselor; înapoi, cu corpul vertebrelor și cu meniscurile intervertebrale. Acest plan osteo-fibros, gros de 20—25 mm. desparte regiunea prevertebrală de canalul rachidian. Pe laturi, de fiecare parte, regiunea prevertebrală se învecinează cu regiunea supra-claviculară și, la partea inferioară, cu triunghiul scaleno-vertebral.

Explorație. — Palpație. — La palpație se recunoaște, de fiecare parte, șirul apofiselor transverse cervicale, șir care se termină printr'un tubercul mai ridicat, format de apofisa transversă a celei de a 6-a cervicală, *tuberculul lui Chassaignac*. Acest tubercul, după cum știm, constituie un punct de reper prețios.

Forma regiunii prevertebrale poate fi alterată prin dezvoltarea unei tumori, solide sau lichide, sau prin leziuni cari modifică coloana vertebrală, cum ar fi morbul lui Pott, luxațiunile sau fracturile vertebrale.

Disecțiune. — Regiunea se disecă pe o piesă care a servit, mai înainte, pentru studiul regiunii faringiene, esofagiene sau pentru studiul tecelor vaselor gâtului și a regiunilor supra-claviculare. Piesa este curățită de toate țesuturile sau organele cari, aparținând acestor diverse regiuni, ar putea îngreui sau complica disecțiunea regiunii prevertebrale. Cum partea anterioară a capului acoperă o bună parte din regiunea vertebrală, această parte este înlăturată secționând, cu fierăstrăul, capul în curmeziș, la o lărgime de deget înaintea coloanei vertebrale.

Suprapunerea planurilor. — Aponevroza prevertebrală. — Aponevroza prevertebrală, porțiune din aponevroza cervicală profundă, este de obicei subțire, dar destul de rezistentă; prin transparența ei se văd corpurile vertebrelor și meniscurile și, de fiecare parte, mușchii. Aponevroza se inseră: în sus, pe apofisa basilară; în jos, se subțiază și se pierde pe coloana vertebrală dorsală; pe lături, se continuă cu aponevroza mușchilor profunzi ai gâtului: scalenii, unghiularul omoplatului, spleniul gâtului. La partea inferioară, aponevroza prevertebrală trece de pe mușchiul lungul gâtului pe scalenul anterior și închide spațiul scaleno-vertebral. Pe mijloc, aponevroza aderă de fața anterioară a ligamentului vertebral anterior întins peste corpurile vertebrelor și meniscuri; pe laturi, trimite despărțituri între diferiții mușchi. Înainte, o pătură subțire de țesut celular, moale, seros, uneori adevărată cavitate seroasă, desparte aponevroza prevertebrală de

fascia care acoperă faringele și, mai jos, esofagul și de lama care închide, înapoi, teaca vaselor gâtului. Marele simpatic așezat, dedesubtul bazei craniului, în dedublarea foiței care formează peretele posterior al tecei vaselor, mai jos, în drumul lui spre vârful triunghiului scaleno-vertebral, în care pătrunde, perforază această lamă. De aci, simpaticul, pe un scurt traect, este așezat între peretele tecei vaselor și aponevroza prevertebrală pe care, mai jos, o străbate sub tuberculul lui Chassaignac și pătrunde în triunghiul scaleno-vertebral.

Muschi prevertebrali. — Muschi prevertebrali sunt așezați de fiecare parte a planului median, despărțiți, pe mijloc, printr'un spațiu fusiform, care începe sub baza craniului și se termină spre a 3-a vertebră dorsală.

Muschiul marele drept anterior al capului. — Marele drept anterior al capului se întinde dela baza craniului la apofizele transverse a vertebrelor cervicale. Marele drept, fâșie musculară subțire, de lărgimea micului deget, se inseră, în sus, printr'o lamă tendinoasă și fibre musculare, pe o scobitură, cât pulpa degetului, care există pe fața inferioară a apofizei basilare, înaintea orificiului occipital, alături de tuberculul faringian. Corpul muscular se îndreaptă ușor oblic, în jos și în afară, se desparte în patru limbulițe care se inseră, prin fibre tendinoase și cărnoase, pe tuberculul antero-superior al apofizei transverse a celei de a 3, 4, 5 și a 6-a vertebră cervicală. Uneori, inserțiunea pe a 6-a vertebră lipsește. Cele patru limbulițe se acoper una pe alta; trebuiesc studiate începând cu cea mai de jos, disecându-le și tăindu-le treptat.

Inervație. — Primește mai multe filamente din primele două sau trei rădăcini cervicale.

Acțiune. — Flexor și inclinător lateral al capului.

Muschiul micul drept anterior al capului. — Micul drept, ușor oblic în jos și în afară, fâșie scurtă, dreptunghiulară, de lărgimea degetului mare, este așezat, sub baza craniului și dedesubtul marelui drept care îl acoperă înăuntru, pe cea mai mare întindere. Micul drept se inseră: în sus, prin fibre cărnoase, pe fața inferioară a occipitalului, pe apofiza basilară, înapoia și mai în afara inserțiunii marelui drept; în jos, prin fibre tendinoase și cărnoase, pe fața anterioară a masei laterale a atlasului și pe baza apofizei lui transverse.

Inervație. — Filament subțire din primul nerv cervical.

Acțiune. — Flexor al capului.

Muschiul drept lateral. — Dreptul lateral al gâtului, fâșie cărnoasă, subțire, dreptunghiulară, ușor oblic în jos și înăuntru, este așe-

zat în afară și puțin înapoia micului drept. Se inseră: în sus, pe occipital, înapoia orificiului rupt posterior și pe marginea posterioară a acestui orificiu; în jos, pe marginea superioară a apofisei transverse a atlasului.

Muschiul lungul gâtului. — Lungul gâtului, muschi de constituție complexă, este format din arcade fibro-musculare întinse: dela vertebrele cervicale superioare, la vertebrele dorsale superioare și la apofisele transverse a ultimelor vertebre cervicale. Culcat pe partea laterală a feței anterioare a coloanei cervico-dorsale, are forma a două triunghiuri, lungi și înguste, unite prin baza lor. Lungul gâtului este format din trei porțiuni: o porțiune internă, constituită din fibre verticale; o porțiune superioară, oblică în jos și în afară, descendentă și o porțiune inferioară, oblică în jos și înăuntru, ascendentă. Aceste trei porțiuni sunt, mai mult sau mai puțin, confundate între ele.

Porțiunea verticală sau internă. — Această porțiune se inseră, prin fibre tendinoase și fibre cărnoase, în sus, pe fața anterioară până aproape de linia mediană a corpului axisului și a corpului celei de a 3-a și a 4-a cervicală. De aci limbulițele fibro-cărnoase sar ca niște poduri, peste ultimele vertebre cervicale și se inseră, în jos, prin fibre tendinoase și cărnoase, pe fața anterioară a corpurilor celor dintâi trei vertebre dorsale. Această parte a muschiului mai este întărită, profund, și printr'un număr de limbulițe, mai subțiri și mai scurte, întinse între vertebrele cervicale mijlocii.

Porțiunea supero-externă. — Această porțiune, îndreptată ușor oblic în jos și în afară, se inseră, în sus, printr'un tendon puternic, rotund, pe fața inferioară a tuberculului anterior al atlasului. Corpul cărnos născut de pe acest tendon se lărgeste, se desfac în trei limbulițe care se inseră, treptat, prin fibre tendinoase, pe tuberculul antero-superior al apofiselor transverse a celei de a 3-a, 4-a și 5-a vertebră cervicală. Această porțiune, uneori destul de bine deosebită de porțiunea internă, este numită și muschiul lung al atlasului.

Porțiunea oblică inferioară. — Această ultimă porțiune se inseră, în jos, prin fibre cărnoase și fâșii tendinoase, pe fața anterioară a primelor trei vertebre dorsale, dinpreună cu inserțiunile porțiunii interne. Corpul cărnos, se îndreaptă în sus și în afară, se împarte în două limbulițe, cari se inseră pe tuberculul anterior al apofisei transverse a celei de a 5-a și a 6-a vertebră cervicală. Uneori există și o a treia limbuliță pentru apofisele celei de a 7-a cervicală.

Inervație. — Primește mai multe filamente din rădăcinile plexului cervical anterior din a 2, 3 și a 4-a rădăcină.

Acțiune. — Flexor și înclinător lateral al coloanei vertebrale.

Muschii intertraversari. — Intertraversarii sunt mici fâșii cărnoase, dreptunghiulare, întinse de la o apofisă transversală la alta; se împarte în anteriori și posteriori.

Muschii intertransversari anteriori. — Intertransversarii anteriori, mai largi ca cei posteriori, se inseră: în sus, pe marginea inferioară a arcului anterior al apofisei transverse și pe tuberculul antero-inferior; în jos, pe marginea superioară a aceluiaș arc al apofisei transverse subjacente.

Muschii intertransversari posteriori. Intertransversarii posteriori, mai înguști ca cei anteriori, se inseră: în sus, pe marginea inferioară a arcului posterior al apofisei transverse; în jos, pe marginea superioară a aceluiaș arc al apofisei transverse subjacente.

Muschii intertransversari mărginesc, dimpreună cu apofisele transverse și cu orificiul care le străbate, un canal, vertical, în care se ridică artera vertebrală cu vinele ei și filamente simpatice, plexiforme, constituind nervul vertebral. Inapoi a mănunchiului vascular, în jghiabul fiecărei apofise transverse, trece, oblic în jos și în afară, câte un nerv cervical, nervi cari eșiți din jghiaburile apofiselor transverse, constituiesc rădăcinile plexurilor: cervical și brachial.

Planul osteo-fibros. — Scheletul regiunii prevertebrale este format: pe mijloc de fața anterioară a corpurilor vertebrelor cervicale și de meniscurile care le unesc și, pe lături, de apofisele transverse a acestor vertebre.

Ligamentul vertebral comun anterior. — Ligamentul vertebral anterior, în porțiunea cervicală, are forma unui triunghi cu vârful în sus, culcat pe fața anterioară a corpurilor vertebrelor cervicale și pe meniscurile vertebrale, pe cari se inseră. În sus ligamentul anterior naște, printr'o rădăcină mai puternică, pe partea mijlocie, mai ridicată, a feței anterioare a axisului; printr'un cordon subțire el se prelungește și spre apofisa basilară, pe care se inseră înaintea orificiului occipital. Acest cordon formează ca un prim plan al ligamentului occipito-altoidian anterior.

Artera vertebrală. — Vertebrala, prima ramură a porțiunii internă a subclavierei, naște de pe fața ei postero-internă, ceva mai jos de nivelul gâtului primei coaste și mai înăuntru de origina trunchiului *costo-vertebral*. De aci vertebrala se ridică vertical în axul triunghiului scaleno-vertebral, trece puțin înaintea coastei, apoi înaintea apo-

fisei transverse a celei de a 7-a vertebră cervicală și pătrunde, în vârful triunghiului scaleno-vertebral, în orificiul ce-i prezintă apofisa transversă a celei de a 6-a vertebră cervicală. De aci vertebrala își continuă drumul spre craniu, străbate, pe rând, apofisele transverse a diferitelor vertebre cervicale, așezată în galeria pe care i-o formează muschii intertransversari cu apofisele transverse. Între apofisa transversă a axisului și apofisa atlasului, vertebrala descrie o curbă cu concavitatea în afară și în jos, pătrunde în orificiul transvers al atlasului, apoi descrie o a doua curbă și îndreptată orizontal înapoi și înăuntru, înconjoară, într'o curbă, fața posterioară a masei laterale a atlasului, așezată în jghiabul rădăcinii arcului lui posterior; aci vertebrala descrie o curbă cu concavitatea în afară și înainte. Vertebrala străbate apoi membrana occipito-altoidiană, pătrunde în spațiul dimprejurul durei-mater și, mai pe urmă, străbate această membrană și se așează în interstițiul dintre bulb și fața posterioară a apofisei basilare. Aci se anastomozează cu vertebrala din partea opusă; împreună formează *trunchiul basilar*. În acest lung traect, dela origina ei până sub baza craniului, vertebrala prezintă trei porțiuni: o porțiune inferioară așezată, liberă, în triunghiul scaleno-vertebral, acoperită de vână vertebrală; o porțiune mijlocie, cea mai lungă, așezată în galeria apofiselor transverse și a muschilor intertransversari, încrucișată, pe rând, de diferiți nervi rachidieni cari constituiesc rădăcinile plexurilor cervical și vertebral și o porțiune superioară culcată, sub occipital, pe rădăcina arcului posterior al atlasului. Această porțiune corespunde, după cum am văzut, triunghiului sub-occipital.

Vinele vertebrale. — Artera vertebrală este însoțită, în triunghiul scaleno-vertebral, de o vână voluminoasă, uneori groasă cât micul deget, așezată pe fața anterioară și puțin internă a arterei. În jos, vâna vertebrală se aruncă în confluentul retro-clavicular, trecând, între pleură și artera subclavieră. În canalul apofiselor transverse, vâna vertebrală este mai întotdeauna plexiformă, anastomozată cu numeroase vine cari vin, dinăuntru, din canalul rachidian, prin orificiile de conjugare și, din afară, din triunghiul supra-clavicular, alături de rădăcinile nervilor.

Nervul vertebral. — Un plex nervos, *nervul vertical*, format din filamente simpatice, se ridică împrejurul arterei și vinelor vertebrale. Acest nerv naște, jos, prin mai multe radicule, din ganglionii simpatici cervicali mijlociu și inferior.

REGIUNEA CEFEI

Fața posterioară a gâtului, ceafa, este o regiune vastă, cuprinsă între fața inferioară a occipitalului și planul orizontal care trece prin apofisa spinoasă a celei de a 7-a vertebră cervicală și, de fiecare parte, între marginile anterioare ale trapezilor.

Regiunea cefei se împarte în două: o parte superioară, cuprinsă în unghiul dintre fața inferioară a occipitalului și primele două vertebre cervicale și o parte inferioară.

Ceafa, convexă pe un plan orizontal, este ușor concavă pe un plan vertical.

La partea superioară, pe mijloc, dedesubtul protuberanței occipitale, ceafa este scobită de o fosetă, mai mult sau mai puțin adâncă, *foseta suboccipitală*, limitată, de fiecare parte, de o margine rotundă, formată de reliefurile marginii interne a mușchiului marele complex.

La indivizii grași, țesutul adipos subcutanat poate lua, uneori, o mare dezvoltare. Regiunea plină de grăsime se rotunjește, foseta suboccipitală dispăre și, în unele cazuri, grăsimea adunată într-o pătură și mai groasă formează, dedesubtul capului, o plică rotundă, groasă. Forma regiunii cefei mai poate fi alterată, în diferite afecțiuni: prin dezvoltarea unor tumori, mai deseori lipoame, uneori foarte voluminoase, alteori kiste, sarcoame; sau prin alterațiunea scheletului, ca în morbul lui Pott, în fracturi; sau prin pozițiuni vicioase, ca în torticolis.

În antrax, care are o predilecție deosebită pentru ceafă, regiunea tumefiată poate lua proporții imense.

Raporturi. — Regiunea cefei se învecinează: în sus, cu craniul, cu mastoida; înainte, cu canalul rachidian, de care e despărțită prin lamele vertebrelor și prin ligamentele elastice; pe lături, de fiecare parte, cu triunghiul supra-clavicular și mai jos cu regiunea scapulară. Prin ceafă un ac poate fi înfipt, prin spațiile interlamelare, în canalul rachidian.

Palpație. — La partea superioară se simte: pe mijloc, protuberanța occipitală externă, fața inferioară a occipitalului; mai jos și mai adânc, mușchii fiind slăbiți, se recunoaște arcul atlasului și, mai jos, tuberculul apofisei spinoase a axisului. Dedesubtul acestui tubercul părțile moi ascuad, în parte, apofisele spinoase a celorlalte vertebre care se înalță, treptat, spre partea inferioară. Apofisa spinoasă a celei de a 7-a vertebră cervicală, mai voluminoasă,

se vede cea dintâi sub piele, *proeminentă*. Pe lături, masele musculare, groase, acoper și ascund coloana vertebrală.

Disecțiune. — Cadavrul este așezat cu fața în jos, gâtul ținut pe un sul, capul în flexiune. Pielea este disecată sub forma a două lambouri mărginite, sus și jos, prin câte o incizie orizontală, trase



Fig. 231. Regiunea cefei, planul superficial. În stânga, planul muscular profund este descoperit printr-o largă fereastră tăiată în trapez. Altă fereastră a mai fost făcută și în spleniul și în marea complex, pentru a descoperi nervul marelui occipital. B, n. marele occipital. — C, arca și fibroasă din tendonul sterno-mastoidianului și a trapezului. — SM, sterno-mastoidianul — SP, soleniul. — MC, marea complex — AN, unghiularul. — TR, trapezul. — P, a 7-a apofiza spinosă, proeminentă. — E, v. mastoidiană. — F, n. mastoidian. — O, n. micul occipital. — M, n. preauricular. — I, n. transversul gâtului — L, ligamentul cervical posterior. — Cl, clavicula — AC, acromionul — SP, splea omoplatului. — K, rețeaua vânoasă dimprejurul spinelor. — M, ligamentul interspinoz. — T, tuberculul spinei.

la nivelul limitelor regiunii și o incizie mediană; mușchii disecați sînt tăiați pe rând și răsturnați.

Suprapunerea planurilor. — Pielea, groasă, destul de mobilă, este acoperită cu păr des în partea superioară. La indivizii păroși, la unii tuberculoși, părul se poate întinde pe linia mediană, destul de jos.

Glandele sudoripare și sebacee sunt numeroase și voluminoase.

Fascia subcutanată, groasă, aderentă de fața profundă a pielii, trimite spre aponevroza, cu care aderă, un mare număr de trabecule. Aceste trabecule, numeroase și mai puternice la partea superioară, mărginesc o mulțime de mici cavități umplute cu grăsime. Spre partea inferioară a regiunii țesutul celular este mai lax, mai lamelar, alveolele ce limitează sunt mai întinse, mai late și cu pereții mai subțiri.

Aponevroza. — Aponevroza cefei este o porțiune din aponevroza cervicală superficială; subțire, fibro-celuloasă, acoperă trapezul și se continuă, de fiecare parte, cu aponevroza care închide spațiul supraclavicular. În sus, aponevroza cefei, mai groasă, se inseră: pe mijloc, pe protuberanța occipitală; dedesubt, pe linia mediană, ea se unește cu marginea posterioară a ligamentului cervical posterior.

Ligamentul cervical posterior. — Ligamentul cervical este o lamă fibro-celulară, de formă triunghiulară, întinsă sagital în unghiul mărginit: în sus, de occipital; înaintea, de apofisele spinoase ale vertebrelor cervicale; desparte muschii din dreapta de cei din stânga. Ligamentul cervical se inseră: în sus, prin marginea superioară, pe occipital, pe protuberanța occipitală și pe creasta occipitală mijlocie; înaintea, prin marginea anterioară, printr'un număr de digitațiuni, pe tuberculul posterior al atlasului și pe vârful apofiselor spinoase al vertebrelor cervicale. Vârful inferior al ligamentului se inseră, mai puternic, pe apofisa spinoasă a celei de a 7-a vertebră cervicală; marginea lui posterioară, mai solidă, îngroșată ca o coardă, este întinsă între protuberanța occipitală și vârful proeminenței (apofisa spinoasă a celei de a 7-a vertebră cervicală). Această margine se unește cu aponevroza superficială a cefei și dă, de fiecare parte, inserțiuni fibrelor musculare. Ligamentul cervical posterior reprezintă la om, cu mult redus, ligamentul foarte puternic care, format de țesut elastic și fibros, la animalele patrupele le susține capul.

Planul muscular. — Muschii cefei sunt așezați în mai multe planuri, suprapuse. Numărul acestor planuri variază după înălțime. Trapezul se întinde pe toată regiunea. La partea superioară, dedesubtul trapezului, se găsește, în afară, spleniul. Dedesubtul spleniului se găsesc complexii, micul complex în afară, marele complex înăuntru unde depășește, pe o bună porțiune, spleniul. Mai jos, între trapez și spleniu, se interpun alte două planuri musculare:

unul, mai superficial, format din unghiular și romboid; altul, mai profund, format de dințatul superior.

Primul plan muscular. — Planul superficial este constituit din porțiunea superioară, cervicală, a trapezului.

Muschiul trapez. — Trapezul, muschiul lat, se desface de fiecare parte a liniei mediane. Subțire, în porțiunea superioară și în porțiunea inferioară, este gros, de lărgimea unui deget, în porțiunea mijlocie, care se întinde peste baza gâtului și pe partea superioară a toracelui.

Fiecare mușchiu are forma unui triunghi trunchiat; împreună formează, peste ceafă și torace, un întins trapez.

Trapezul se inseră: în sus, pe protuberanța occipitală externă, pe treimea internă a liniei curbe occipitale superioară, pe arcada fibroasă care-i este comună cu sterno-mastoidianul; înăuntru, pe marginea posterioară a ligamentului cervical posterior, pe apofisa spinosă a celei de a 7-a vertebră cervicală, pe vârful apofiselor spinosă a primelor vertebre dorsale și pe ligamentele inter-spinosă dintre aceste apofise. Aceste inserțiuni se fac prin fibre tendinoase cari se țes, pe linia mediană, cu cele din partea opusă. Aceste fibre, scurte pe cea mai mare întindere a mușchiului, sunt mai lungi începând dela jumătatea inferioară a ligamentului cefei, la nivelul apofisei spinosă a celei de a 7-a cervicală, și în dreptul primelor apofise dorsale, unde formează o lamă tendinoasă solidă, de formă triunghiulară. La extremitatea inferioară a mușchiului, de asemenea fibrele tendinoase sunt mai lungi și constituiesc un colț triunghiular.

De pe aceste inserțiuni fibrele cărnoase se îndreaptă spre centura scapulo-umerală: fibrele superioare, oblice în jos și în afară, se inseră pe treimea externă a marginii posterioare a claviculei; fibrele mijlocii, orizontale, se inseră pe marginea internă a acromionului și pe buza superioară a spinei omoplatului; fibrele inferioare, oblice în sus și în afară, se inseră, printr'un colț tendinos triunghiular, pe tuberculul spinei omoplatului. Fața internă a trapezului este acoperită, pe toată întinderea, de o lamă fibro-celuloasă care, pe marginea externă a mușchiului, se unește cu aponevroza cervicală superficială.

Inervație. — Trapezul este inervat de spinal și de o ramură din plexul cervical, născută din a 3-a și a 4-a rădăcină. Această ramură se anastomozează cu spinalul.

Ațiune. — Dacă mușchiul se contractă întreg, trage umărul înăuntru și-l întepenește. Când se contractă numai partea superioară

și când punctul fix este capul și coloana cervicală, umărul se ridică; când punctul fix este centura scapulo-umerală, rotează și înclină capul. Când partea mijlocie se contractă, umărul este tras înăuntru.



Fig. 232. Regiunea cefei, planul profund.

A, arcada fibroasă din tendonul sterno-mastoidianului și a trapezului. — B, vasele occipitale. — POE, proeminența occipitală ext. — SM, sterno-mastoidianul. — S, spleniul, fascicolul cefalic. SV, spleniul, fascicolul vertebral. — N, micul complex. — M, marele complex. — V, v. vertebrală posterioară. — F, artera cervicală ascendentă profundă. — C, infalul nerv cervical posterior. — O, al 2-lea n. cervical posterior. — D, al 3-lea n. cervical posterior. — E, al 4-lea n. cervical posterior. — X, atlasul. — Y, axisul. — 1, micul oblic. — 2, marele drept. — 3, micul drept. — 4, marele oblic.

Când se contractă partea inferioară, omoplatul este tras în jos și basculat: vârful umărului se ridică, spina omoplatului se scoboară.

Al doilea plan muscular este constituit de unghiularul omoplatului și de romboid.

Muschiul unghiularul omoplatului. — Unghiularul omoplatului, așezat în afară, pe limita regiunii cefei și a triunghiului supraclavicular, a fost descris cu această regiune.

Muschiul romboid. — Romboidul aparține cefei numai prin porțiunea superioară. Romboidul, lat și subțire, întins oblic dela creasta spinoasă vertebrală la marginea omoplatului, este împărțit, printr'un interstițiu, în două porțiuni: o porțiune superioară care naște de pe unghiul marginii interne a omoplatului, și o porțiune inferioară, cu mult mai largă, care naște pe cele două treimi inferioare ale acestei margini. Romboidul se inseră: înăuntru, printr'o lamă ten-

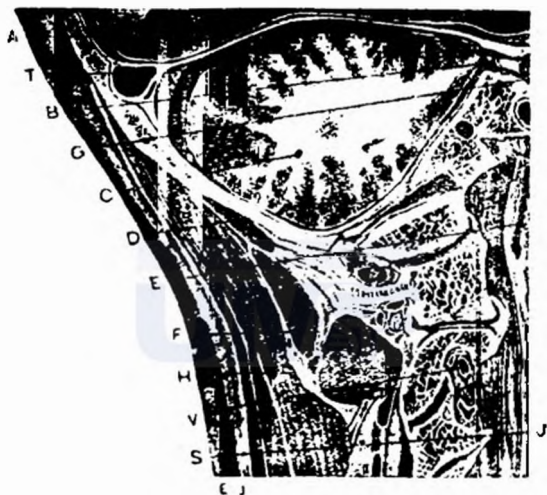


Fig. 233. Regiunea cefei; secțiune verticală, făcută la două lărgimi de deget în dreapta planului median.

T, sinusal transvers. — D, marele drept — F, micul oblic. — H, marele oblic. — V, artera vertebrală. — S, marele complex — J, v. jugulară posterioară.

dinoasă unită cu tendonul dințatului, pe treimea inferioară a ligamentului cervical, pe apofisele spinoase a celei de a 7-a vertebră cervicală și a primelor patru vertebre dorsale și pe ligamentele inter-spinoase dintre aceste vertebre. În afară, muschiul se inseră pe marginea internă a omoplatului, începând dela nivelul rădăcinii superioare a spinei până la unghiul inferior al osului. Aceste inserțiuni se fac, fie, prin fibre cărnoase, fie, prin fibre tendinoase întinse ca niște arcade.

Inervație. — Primește o ramură din plexul cervical profund. Din acest nerv naște și un filament pentru unghiular.

Acțiune. — Ține omoplatul lipit de torace; apropie de planul median vârful umărului și îl basculează ușor: marginea internă se ridică, unghiul extern se scoboară.

Al treilea plan muscular este format de dințul postero-superior.

Muschiul dințul postero-superior.—Dințul superior, muschiul mic, lat, dreptunghiular, foarte subțire, se întinde spre partea inferioară a regiunii cefei. Dințul postero-superior se inseră: înăuntru și în sus, pe partea inferioară a ligamentului cervical și pe apofizele spinoase a celei de a 7-a vertebră cervicală și a primelor 2 dorsale; în jos și în afară, printr'un număr de digitațiuni, pe marginea superioară și pe fața externă a porțiunii posterioare a celei de a 2, 3, și 4-a coastă, imediat în afara unghiurilor.

Inervație. — Primește filamente subțiri dela al 2-lea și al 3-lea nerv intercostal.

Acțiune. — Ridicător al coastelor, inspirator.

A patra pătură musculară este formată de spleniu.

Muschiul spleniu.—Spleniu este o fâșie cărnosă groasă, lată de trei degete, îndreptată, oblic în jos și înăuntru, dela regiunea mastoido-occipitală spre creasta apofiselor spinoase cervico-dorsale. Spleniul, așezat mai întâi dedesubtul planului format de sternomastoidian și de trapez, se vâra mai jos dedesubtul micului dințat, prin spațiul triunghiular dintre unghiular și romboid. Spleniul se inseră: în sus și înăuntru, prin scurte fibre tendinoase și prin fibre cărnose, pe cele două treimi inferioare ale ligamentului cervical posterior; pe apofisa spinoasă a celei de a 7-a vertebră cervicală; pe apofizele spinoase a primelor 5 vertebre dorsale și pe ligamentele interspinoase, care unesc aceste diferite apofise. De aci fibrele cărnose se îndreaptă oblic, în sus și în afară, constituiesc o fâșie dreptunghiulară destul de groasă care, spre partea superioară, se împarte în două porțiuni.

Porțiunea internă, spleniul capului, cea mai voluminoasă, se inseră, prin scurte fibre tendinoase, pe vârful apofisei mastoide și pe treimea externă a crestei occipito-mastoidiene.

Porțiunea externă, spleniul gâtului, acoperită mai întâi de porțiunea externă, se desparte de dânsa și se împarte în trei fâșii care se acoper și se inseră, prin fibre tendinoase, pe tuberculii posteriori ai apofiselor transverse a primelor trei vertebre cervicale.

Inervație. — Inervat de plexul cervical posterior, primește un filament din marele nerv occipital (a 2-a rădăcină) și alte filamente din a 3-a și a 4-a rădăcină.

Acțiune. — Extensor, rotator și inclinător al capului. Când ambii mușchi se contractă, dintr'odată, trag capul înapoi.

Al cincilea plan muscular este format de intertransversarul gâtului și de micul și marele complex.

Muschiul micul complex. — Micul complex, culcat înapoia apofiselor transverse cervico-dorsale, așezat între transversul gâtului și marele complex, este o fâșie cărnosă, lungă, subțire, lată de două degete, întinsă sagital dela mastoidă la apofizele transverse.

Micul complex se inseră: în sus, printr'o lamă tendinoasă, pe vârful și pe creasta apofizei mastoide. În jos, corpul cărnos se desparte într'un număr de fâșii care se inseră, treptat, acoperindu-se una pe alta, pe fața posterioară a bazei apofiselor transverse a ultimelor trei vertebre cervicale și a primelor trei vertebre dorsale. Micul complex este un digastric căci, la partea mijlocie, corpul lui cărnos este întrerupt de o lamă fibroasă, care constituie păturea cărnosă, superficiale, un tendon intermediar.

Inervație. — Primește din plexul cervical posterior mai multe filamente subțiri: unul din marele nerv occipital și altele din a 3-a și a 4-a ramură cervicală posterioară.

Acțiune. — Extensor și inclinător al capului.

Muschiul intertransversarul gâtului. — Intertransversarul gâtului, mușchiu complex, subțire, în formă de fâșie, culcat pe fața posterioară a apofiselor transverse a vertebrelor cervicale și dorsale, este constituit dintr'o serie de arcade fibro-musculare, suprapuse, întinse ca niște poduri, dela apofizele transverse cervicale, la apofizele transverse dorsale. Intertransversarul se inseră, mai în afara micului complex, de o parte, pe vârful apofiselor transverse a ultimelor șase vertebre cervicale, de alta, pe vârful apofiselor transverse a primelor șase vertebre dorsale.

Inervație. — Primește mai multe filamente din plexul cervical posterior. Acești doi mușchi, intertransversarul gâtului și micul complex, sunt continuați, în jos, cu lungul dorsal.

Muschiul marele complex. — Marele complex este o fâșie lungă, lată de trei degete, triunghiulară cu baza în jos, puternică, grosă de o bună lărgime de deget, care se întinde dela occipital la apofizele transverse și spinoase a ultimelor vertebre cervicale și a primelor dorsale.

Marele complex se inseră, în jos, pe apofizele transverse și pe apofizele spinoase. *Pe apofizele transverse* se inseră în afară, printr'o serie de limbulițe musculo-tendinoase, pe baza apofizei celei de

a 4, 5, și a 6-a vertebră cervicală și, mai jos, prin cordoane tendinoase, pe vârful apofiselor transverse a primelor 5 sau 6 vertebre dorsale. *Pe apofizele spinoase* se inseră înăuntru, pe apofisa celei de a 7-a vertebră cervicală și a primei dorsale și, uneori, pe a doua. Fășiile tendinoase și tendino-musculare, se suprapun, se unesc, constituiesc un corp muscular, gros și lat, care se ridică, vertical, culcat în jghiabul vertebral și se inseră, la partea superioară, pe fața inferioară a occipitalului, pe o întinsă suprafață, în formă de virgulă. Această inserțiune ocupă cele două treimi interne a suprafeței, de pe occipital, cuprinsă între cele două linii curbe occipitale.

Marele complex este format din două porțiuni:

Porțiunea internă, mai îngustă, poartă și numele de digastricul cefei, căci este întreruptă de o intersecție fibroasă, un tendon între două corpuri cărnose.

Porțiunea externă, cu mult mai largă, este în parte, la partea inferioară, acoperită de porțiunea internă. Această porțiune poate prezintă, și dânsa, la unirea treimii superioare cu cele două treimi inferioare, o intersecție aponevrotică. Intre aceste două porțiuni ale complexului trece nervul marele occipital; alteleori, nervul perforază porțiunea internă.

Inervație. — Primește un filament din marele nerv occipital și mai multe filamente din a 3-a și a 4-a rădăcină cervicală posterioară.

Acțiune. — Muschiu puternic: când se contractă împreună sunt extensori ai capului; când un singur muschiu se contractă, este extensor și rotator în partea opusă. Complexul are ca antagonist spleniul, din aceeași parte.

Marele complex este disecat, secționat în curmeziș; capetele lui sunt răsturnate sau muschiul este extirpat, păstrând numai mici porțiuni la locul inserțiunilor.

Pătura celulo-grăsoasă profundă. — Dedesubtul complexului se întinde o pătură de țesut celulo-grăsos în care se disecă: filamente nervoase, ramuri din plexul cervical profund; numeroase vase: plexuri vânoase, vinele jugulare posterioare; artera cervicală ascendentă, ramură din occipitală.

Acest țesut celulo-adipos, este disecat, păstrând vasele și nervii; dedesubt se descoperă ultimul plan muscular. Acesta este constituit: dedesubtul occipitalului, din muschii dreپți și oblici posteriori ai capului și, începând dela apofisa spinoasă a axisului, de o masă musculară puternică, în formă de piramidă, muschiul interspinos, culcat pe laturile apofiselor spinoase.

Planul muscular profund este format de muschii de sub occipital: dreptii și oblicii posteriori. Trei din acești muschi încadrează un triunghi, trigonul arterei occipitale, celalt este așezat mai adânc, la partea internă.

Muschiul marele drept posterior. — Dreptul posterior, fâșie triunghiulară cu vârful în jos, se întinde, din afară înăuntru, dela occipital la axis. Marele drept se inseră: în sus, prin fâșii cărnoase și fibroase, pe fața inferioară a occipitalului, pe partea externă, antero-posterioară, a liniei curbe occipitale inferioare și, puțin, înaintea acestei linii; în jos și înăuntru, prin fibre tendinoase și cărnoase, pe vârful apofisei spinoase a axisului, pe creasta de pe acest vârf și alături de această creastă.

Inervație. — Primește un filament din prima rădăcină a plexului cervical posterior.

Ațiune. — Extensor și înclinător al capului; rotator în partea opusă.

Muschiul micul drept posterior. — Micul drept, întins dela occipital la atlas, subțire, triunghiular, cu baza în sus, așezat alături de planul median, este despărțit de muschiul opus prin marele ligament cervical și este acoperit, în jumătatea lui externă, de marele drept posterior.

Micul drept se inseră: în sus, pe fața inferioară a occipitalului, pe jumătatea internă a crestei curbe occipitale inferioare, pe o suprafață îngustă și largă de două degete transversal; în jos, prin fibre tendinoase, pe jumătatea corespondentă a tuberculului arcului posterior al atlasului.

Inervație. — Primește un filament, ca și marele oblic, din prima rădăcină a plexului cervical posterior.

Ațiune. — Extensor al capului.

Muschiul marele oblic. — Marele oblic, sau oblicul inferior, transverso-spinos, rotund, gros cât degetul mare, culcat aproape orizontal, se întinde, din afară înăuntru, dela atlas la axis. Marele oblic se inseră: înainte, în sus și în afară, pe fața postero-inferioară a apofisei transverse a atlasului; înăuntru, în jos și înapoi, pe fața laterală a apofisei spinoase a axisului.

Inervație. — Primește un filament din marele nerv occipital, ramură a celei de a 2-a rădăcină a plexului cervical posterior și un alt filament, mai mic, din prima rădăcină a aceluiaș plex.

Ațiune. — Rotator al atlasului și cu el al capului.

Muschiul micul oblic. — Micul oblic sau oblicul superior, transverso-spinos, este îndreptat oblic, înainte și în jos, dela occipitala la apofisa transversă a atlasului. Micul oblic naște, în sus, prin fibre tendinoase și musculare, pe treimea externă, antero-posterioară, a liniei curbe occipitale inferioare, imediat în afara inserțiunilor marelui drept, pe care-l acoperă. Corpul cărnos, triunghiular, așezat sagital, se îndreaptă înainte și în jos și se inseră, prin fibre tendinoase amestecate cu fibre musculare, pe fața superioară a apofisei transverse a atlasului, pe tuberculul ei.

Inervație. — Primește un filament din prima rădăcină a plexului cervical posterior.

Acțiune. — Înclinător, rotator al capului în partea opusă.

Muschiul drept lateral. — Dreptul lateral, așezat profund înaintea micului oblic, este o mică fâșie, dreptunghiulară, formată din fibre întiuse între occipital și apofisa transversă a atlasului.

Dreptul lateral se inseră: în sus, pe fața inferioară a occipitalului, în afara condilului; în jos, pe fața superioară a apofisei transverse a atlasului.

Dedesubtul muschilor dreپți și oblici între fața lor profundă, occipital și membrana occipito-altoidiană, care închide înapoi canalul vertebral, se găsește o pătură, mai mult sau mai puțin groasă, de țesut celulo-grăos, bogat în plexuri vânoase.

Muschiul transverso-spinos. — Transverso-spinosul, în porțiunea lui superioară, care singură aparține cefei, constituie o masă cărnoasă groasă, puternică, în formă de piramidă cu vârful în jos, culcată, de fiecare parte, în jghiaburi transverso-spinose. El este format din fascicoli cărnoși, suprapuși, îndreptați oblic, în jos și în afară, dela apofisele spinose la apofisele transverse.

Vase și nervi. — **Arterele.** — Arterele cefei provin: din occipitală, din cervicala ascendentă profundă, din cervicala transversă profundă (scapulara posterioară) și din vertebrală.

Artera occipitală. — Occipitala, ramură a carotidei externe, naște pe partea ei postero-externă, în dreptul unghiului posterior al maxilarului inferior. De aci, se ridică oblic în sus și înapoi, urmează fața internă și posterioară a corpului posterior al digastricului, trece pe deasupra apofisei transverse a atlasului, pe care o înconjoară, într'o curbă cu concavitatea în jos, și ajunge pe fața inferioară a occipitalului. În această primă porțiune artera occipitală aparține regiunii anterioare a gâtului. Pe fața inferioară a occipitalului, artera, așezată într'un jghiab, străbate interstițiul dintre digastric și micul oblic al capului, apoi dintre micul oblic și micul

complex și se așează pe marele complex, pe care descrie o șerpuitură îndreptată în sus. Occipitala iese de sub planul muscular, împreună cu marele nerv occipital, așezat mai înăuntru, prin orificiul ovalar tăiat în tendonul de inserțiune a trapezului și a sterno-mastoidianului. De aci artera pătrunde în regiunea occipitală, unde a fost deja descrisă, și șerpuește spre vârful capului.

În acest lung traect, artera occipitală prezintă trei porțiuni: *prima porțiune*, așezată în partea anterioară a gâtului, înapoia regiunii parotidiene, este întinsă din dreptul unghiului maxilarului inferior, până sub vârful apofisei mastoide; *a doua porțiune*, așezată adânc pe fața inferioară a occipitalului, este întinsă dela vârful mastoidei până la unirea treimeii interne a liniei curbe occipito-mastoidiene cu treimea mijlocie a acestei linii; *a treia porțiune*, terminațiunea arterei, așezată în regiunea occipitală, se întinde până la vârful capului.

Dedesubtul mastoidei și a occipitalului, uneori, occipitala este așezată, mai superficial, pe fața externă a micului complex, între aceasta și spleniu. Această dispozițiune, mai rară, constituie varietatea *externă a occipitalei*, în raport cu cea descrisă mai sus care este *varietatea internă*.

Occipitala însoțită de vine voluminoase, uneori plexiforme, împarte numeroase ramuri, diferiților mușchi cu care este în raport; o ramură mai importantă, *ramura descendentă*, se scoboară dedesubtul marelui complex.

Artera cervicală ascendentă profundă. — Trunchiul cervico-intercostal, născut de pe fața posterioară a primului segment al subclavierei, mai în afara vertebralei, se îndreaptă în sus și înapoi, așezat pe domul pleural. Ajunsă pe gâtul primei coaste se împarte în două ramuri: prima intercostală și cervicală ascendentă profundă.

Cervicala ascendentă profundă se îndreaptă înapoi, trece în spațiul dintre prima coastă și a 7-a apofisă transversă cervicală, apoi se ridică, flexuoasă, spre baza craniului, culcată înapoia apofiselor transverse, în fundul interstițiului dintre marele complex și mușchiul transverso-spinos.

Se distribuie diferiților mușchi și se anastomozează cu ramura descendentă a occipitalei.

Artera cervicală transversă profundă. — Cervicala transversă profundă, scapulara posterioară, naște din segmentul mijlociu al subclavierei, trece între rădăcinile plexului brachial, înconjoară baza gâtului, scalenul mijlociu și posterior, și se scoboară, așezată adânc, pe marginea internă a omoplatului, pe inserțiunile unghiularului și marelui dințat.

Artera vertebrală. — Vertebrala, născută, cea dintâi, de pe fața internă și puțin posterioară a primului segment al subclavierei, se ridică, după cum am văzut, verticală, în bisectrița triunghiului scaleno-vertebral și pătrunde în orificiul celei de a 6-a apofisă transversă cervicală. De aci vertebrala urmează canalul format de orificiile apofiselor transverse a diferitelor vertebre cervicale și de muschii intertransversari anteriori și posteriori, întinși între marginile acestor apofise. Sub baza craniului, vertebrala iese din orificiul apofisei transverse a atlasului, se îndreaptă înapoi și înăuntru, înconjoară masa laterală a acestei vertebre, perforază membrana occipito-altoidiană, care închide canalul vertebral în această parte, și pătrunde în canalul rachidian. Aci înconjoară terminațiunea bulbului, străbate dura mater și se anastomozează, înapoia apofisei basilar, cu artera din partea opusă; împreună formează *trunchiul basilar*.

Artera vertebrală, în porțiunea așezată înapoia masei atlasului, în jghiabul de deasupra arcului lui posterior, aparține regiunii profunde a cefei, cuprinsă în cadrul unui triunghi muscular, trigonul vertebralei sau triunghiul suboccipital.

Triunghiul vertebralei. — Acest triunghi este mărginit: în jos, de marele oblic; în sus și înăuntru, de marele drept; în afară și înainte, de micul oblic. În spațiul acestui triunghi se caută, înapoia masei atlasului, artera vertebrală.

Vinele. — Vinele regiunii cefei, a porțiunii sub-occipitale în deosebi, sunt numeroase, plexiforme, unele voluminoase cu pereții subțiri, înecate într'o grăsime moale, greu de disecat. Plexuri abundente, constituind uneori adevărate lacuri, se găsește pe fața inferioară a occipitalului, înapoia și în afara condililor. Alte plexuri se mai găsesc în interstițiile musculare, la nivelul spațiilor dintre vertebre și pe laturile apofiselor spinoase.

Vinele occipitale. — Artera occipitală este însoțită de două vine, uneori plexiforme și voluminoase, anastomozate cu plexurile, mai sus numite, din interstițiile musculare.

Cele mai multe din vinele cefei se adună, de fiecare parte, într'un colector, uneori voluminos, jugulara posterioară.

Văna jugulară posterioară. — Jugulara posterioară, eșită de sub occipital prin triunghiul vertebralei, însoțește artera cervicală ascendentă, se scoboară, culcată înapoia apofiselor transverse, sub inserțiunile marelui complex și, la nivelul limitei cefei, străbate interstițiul dintre prima coastă și apofisa transversă a celei de a 7-a vertebră cervicală. Pe aci ajunge pe domul pleurei, trece între plevră

și artera subclaviera și se deschide în confluentul retro-clavicular. Jugulara posterioară poate fi uneori groasă cât degetul mic. Sub prima coastă primește prima vână intercostală.

Alte vine, mai superficiale, sunt așezate, plexiforme, ca niște ochiuri, împrejurul apofiselor spinose, întinse pe tendonul trapezului, pe care-l străbat pe alocurea.

Limfaticile. — Câțiva ganglioni limfatici se găsesc dedesubtul liniei curbe occipitale superioare, pe inserțiunile trapezului și sterno-mastoidianului.




Fig. 234. Regiunea cefei; partea superioară din dreapta, disecată în dreptul trigonului vertebrali.

A, arcada din tendonul sterno-mastoidianului și trapezului. — O, marele n. occipital; trece în Interstiul dintre cei doi fasciculi ai marelui complex (MC). — H, înălțul n. cervical posterior; împarte filamente muschilor drepti și oblici. — J, jugulara posterioară.

Ganglionii suboccipitali. — În acești ganglioni, așezați la nivelul orificiului prin care ies vasele occipitale și nervul, se termină canalele limfatice cari vin din regiunile posterioare ale capului.

Alte vase limfatice, ale cefei, se mai aruncă și în ganglionii cervicali și axilari; altele urmează vâna jugulară posterioară și se aruncă în ganglionii de deasupra domului plevrei.

Nervii. — Nervii cefei provin din ramurile posterioare ale celor opt nervi cervicali.

Plexul cervical profund. — Primele patru ramuri posterioare

se anastomozează și formează plexul cervical posterior sau profund.

Printre ramurile care nasc din acest plex, cele două dintâi sunt mai importante.

Primul nerv cervical posterior. — Acest nerv iese din canalul vertebral între occipital și arcul posterior al atlasului pe deasupra arterei vertebrale, pătrunde în triunghiul suboccipital, îl străbate și se împarte în trei ramuri, care se despart ca brațele unei stele. Aceste ramuri se termină în mușchii oblici și în mușchii dreپți.

Marele nerv occipital. — A doua ramură, a plexului cervical profund posterior, constituie marele nerv occipital sau nervul lui Arnold. Nervul occipital, gros cât un chibrit de ceară, trece pe dedesubtul mușchiului marele oblic, pe care îl îmbrățișează într'un cerc cu concavitatea în sus, și se îndreaptă în sus și puțin înăuntru. Acoperit de marele complex, îl străbate, trece de obicei între cei doi fascicoli ai lui, apoi se ridică vertical, așezat între acest mușchiu și trapez și iese, de sub planul muscular, prin acelaș orificiu ca și artera occipitală, așezat pe partea ei internă. Aci, nervul occipital se împarte într'un buchet de ramuri, cari se distribuiesc pielii posterioare a capului.

Micul nerv occipital. — Micul occipital, ramură din a 3-a rădăcină a plexului cervical posterior, de obicei subțire, se îndreaptă înăuntru și în sus, trece pe marginea internă a marelui complex, străbate trapezul și se ridică vertical, spre cap, așezat la o lărgime de deget în afara planului median.

Micul occipital împarte ramuri părții mijlocii a cepei și se termină în partea inferioară a regiunii occipitale, unde se anastomozează, în rețea, cu nervul din partea opusă și cu marele occipital.



Fig. 235. Canalul rachidian deschis, resecând arcurile posterioare ale primelor trei vertebre cervicale. Canalul durmerian și arahnoidian au fost și dânsele deschise; se vede fața posterioară a buibului și începutul măduvei.

S, spinatul.—C, primul nerv rachidian.—b, anastomoza dintre spinal și acest nerv. În stânga o dispoziție anormală.

DESCOPERIRI

Artera occipitală înapoia mastoidei. — Cadavrul este culcat pe spate; capul este așezat întors; partea externă a regiunii occipitale se prezintă, pe cât se poate, de față. Se recunoaște vârful și marginea posterioară a mastoidei și, dedesubtul și înapoia ei, se face o incizie, foarte ușor oblică în sus și înăuntru, care se termină la trei lărgimi de deget mai înapoi. Se taie pielea, pătura sub-cutanată, tendonul lameliform al sterno-mastoidianului și, dedesubtul lui se taie și spleniul, a cărui fibre cărnoase sunt îndreptate oblic în jos și înapoi. Buzele inciziei sunt bine deschise, așezând depărtătoare Farabeuf. În unghiul anterior al plăgii se vede, acoperit de aponevroză, micul complex. Pe marginea posterioară a acestui muschi, prin transparența aponevrozei se văd vasele occipitale. Cu vârful sondei, pe marginea mușchiului, se rupe aponevroza care, deși subțire, este destul de rezistentă; dedesubt se descoper vasele occipitale încrucișând, în unghiul drept, marginea posterioară a micului complex. Venele, uneori destul de groase, au pereții foarte subțiri; trebuie disecat cu



Fig. 236. Descoperirea arterei occipitale dedesubtul occipitalului, înapoia marginii posterioare a micului complex.

SP, spleniul, — OC, artera. — MC, micul complex.

atenție pentru a nu rupe vre-o vână; plaga ar fi inundată de sânge. Teaca fibroasă, perivasculară, este rezistentă.

Uneori, artera este așezată, mai superficial, pe fața externă a micului complex, între dânsul și spleniul. Dacă artera nu este găsită pe marginea posterioară a micului complex, ea trebuie căutată, mai superficial, pe fața externă a mușchiului, între dânsul și spleniul.

Marele nerv occipital. — Cadavrul este așezat cu fața în jos; un sul este trecut sub gât, pentru ca ceafa să fie destul de întinsă. Dacă regiunea este prea acoperită cu păr, trebuie rasă.

Se recunoaște pe mijlocul cefei, dedesubtul occipitalului, foseta suboccipitală și protuberanța occipitală externă. Această fosetă este mărginită; în afară, de relieful marginii interne a marelui complex.

La o lărgime de deget mai în afară de marginea fosetei occipitale, se face o incizie, verticală, care începe de sub occipitalul și se termină la 2—3 lărgimi de deget mai jos. Se taie: pielea, țesutul celular subcutanat, aponevroza și

trapezul. Dedeşubt se descoper fibrele verticale ale marelui complex, paralele cu incizia. Se caută, pe rând, sub fiecare din buzele incizunii, nervul occipital, gros cât un chibrit de ceară. Nervul este urmărit: în sus, până la orificiul aponevrotic; în jos, între cei doi fasciculi ai complexului, spre origina lui.

Un alt fel consistă în a găsi nervul dedesubtul marelui oblic, în porţiunea în care îmbrăţişează acest muşchiu. Se recunoaşte: în afară, apofisa transversă a atlasului aşezată adânc, la un cm., dedesubtul vârfului apofisei mastoide; înăuntru, apofisa spinoasă a axisului.

Se incizează între aceste două puncte osoase, oblic în jos şi înăuntru, pielea şi planurile musculare. Acestea sunt formate din fibre oblice sau verticale cu inciziunea; toţi aceşti muşchi sunt tăiaţi în curmeziş. Se aşează depărtătoare. În fundul plăgii se recunoaşte marele oblic, paralel cu inciziunea; să disecă dedesubtul lui. Să găseşte nervul, *marele occipital*, care îmbrăţişează muşchiul într-o curbă îndreptată, uşor oblic, în sus şi înăuntru. Pe un cadavru edemotizat găsirea punctelor de reper, mai sus arătate, poate fi anevoioasă. În aceste cazuri inciziunea este făcută, oblic în jos şi înăuntru, dela o lărgime de deget de sub vârful mastoidei până pe linia mediană, la două bune lărgimi de deget dedesubtul protuberanţei occipitale.

Marele ligament cervical posterior. — Se incizează, pe linia mediană, dela protuberanţa occipitală externă până la o lărgime de deget dedesubtul apofisei spinoase a celei de a 7-a vertebră cervicală. Această apofisă este numită *proeminentă*. Se taie pielea, ţesutul celular subcutanat; se disecă buzele plăgii şi se descoper, pe linia mediană, marginea posterioară a ligamentului. Se incizează, de fiecare parte, planul trapezului şi toate fibrele musculare care se inseră pe ligament. Masele musculare fiind bine îndepărtate, pe mijloc rămâne ligamentul ca o despărţitură, antero-posterioară, întinsă între mişchi.

Marele complex. — La două lărgimi de deget dela planul median se incizează, paralel cu creasta spinoasă, până în dreptul celei de a 6-a apofisă spinoasă dorsală. Se taie dintr'odată: pielea, grăsimea subcutanată şi trapezul subţire la partea superioară. Muşchiul descoperit în plagă, cu fibrele paralele cu buzele ei este marele complex. În jos se continuă cu secţiunea planului muscular, până ce complexul este desvelit pe toată lungimea. Nervul occipital trece între fasciculi lui.

Micul complex. — Incepând dela vârful mastoidei se taie, la o mică lărgime de deget înăuntru apofiselor transverse, pielea, grăsimea şi planul muscular format, la partea superioară, din trapez şi spleniu. În fundul plăgii se descoperă o fâşie cu fibrele paralele cu plaga; este micul complex.

Spleniul. — La o bună lărgime de deget înapoia vârfului mastoidei se taie din acest punct către *proeminentă* cervicală, pielea şi un plan muscular format, la partea superioară, de trapez. În fundul plăgii, paralel cu buzele ei, se vede spleniul. Muşchiul este apoi descoperit pe toată întinderea, complectând secţiunea muşchilor care-l acoper. romboidul şi micul dinţat.

Muşchii suboccipitali dreپti şi oblici. — Cadavru este aşezat cu faţa în jos, capul în flexiune, trecând un sul dedesubtul sternului; ceafa se prezintă de faţă.

Se incizează transversal, pe dedesubtul protuberanţei occipitale, dela vârful unei mastoide la cealaltă; se taie, de fiecare parte; sterno-mastoidianul tra-

pezului, spleniul și marele complex. Lamboul musculo-cutanat este repede disecat și răsturnat în jos, eliberându-l puțin de fiecare parte, și în lungul apofiselor transverse. Dedesubt se descoper muschii dreپți și oblici care sunt, pe rând, ușor disecați și arătați: cei doi muschi interni sunt micul și marele drept, cei doi muschi externi sunt: cel superior micul oblic; cel inferior, aproape orizontal, marele oblic.

Artera vertebrală în triunghiul suboccipital. — Cadavrul este culcat cu fața în jos; gâtul este bine întins, punând un sul dedesubt.

Se incizează de sub vârful mastoidei, spre linia mediană, până la două lărgimi de deget dedesubtul protuberanței occipitale; se taie sterno-mastoidianul și trapezul, spleniul și marele complex. Se disecă puțin buzele plăgii și se îndepărtează. Se văd: în fund, muschii suboccipitali; în jos, marele oblic. Deasupra oblicului se vede trigonul vertebralei, a cărei margini sunt cunoscute. Cu sonda se deschide triunghiul; în fund se recunoaște masa atlasului. Cu depărtătoarele se deschide mai larg triunghiul; disecând în fund, din jghiabul dinapoia masei atlasului și de pe arcul lui posterior, se scoate, pe sonda, artera vertebrală. Găsirea vertebralei este o operație dificilă, care nu poate fi bine reușită decât având cunoștințe anatomice precise.

ORIFICIUL COSTO-CLAVICULAR

Înapoia și dedesubtul claviculei, între dânsa și prima coastă, există o trecătoare, *orificiul costo-clavicular*, îndreptată oblic în jos și în afară. Prin acest orificiu organele de deasupra claviculei se scobor, dedesubtul ei, în axilă. Dimensiunile orificiului costo-clavicular variază cu pozițiunea claviculei, a cărei atitudine se schimbă cu mișcările umărului; dacă umărul este împins înapoi și în jos, orificiul se îngustează; dacă umărul este împins în sus și înainte, orificiul se lărgeste.

Disecțiune. — La nivelul claviculei, începând de deasupra ei, părțile moi sunt incizate și disecate sub forma unui lambou, care se răstoarnă în jos. Clavicula descoperită este deperiostată și extirpată tăind-o, cu fierăstrăul: înăuntru, cât mai aproape de extremitatea internă sau desarticulând-o de stern; în afară, la două lărgimi de deget dela extremitatea externă.

Orificiul costo-clavicular este mărginit: înainte, de fața postero-inferioară a claviculei, căptușită de muschiul sub-clavicular; în jos și înapoi, de prima coastă acoperită, pe o mare întindere, de inserțiunile muschilor scalenul anterior și posterior și, aproape de marginea anterioară, de inserțiunile marelui dințat. Fața superioară a coastei, între inserțiunile scalenilor, este liberă și scobită de două ușoare jghiaburi, despărțite de tendonul scalenului anterior inserat

pe un tubercul. Aceste jghiaburi se unesc în V pe marginea anterioară a coastei. La partea internă orificiul costo-clavicular este închis de ligamentul cu acelaș nume care mărginește, din această parte, locul ocupat de vâna sub-clavieră, între claviculă și scalenul anterior.

Alături de fața posterioară a claviculei este așezată, conținută într'oteacă formată de aponevroza mijlocie a gâtului, inserată pe claviculă, vâna și artera scapulară superioară, vase cari, numite și retro-clavi-

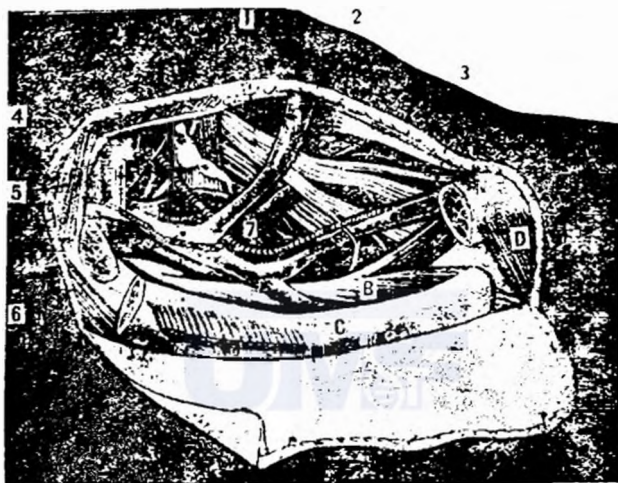


Fig. 237. Fosa supra claviculară stângă. Clavicula, în cele două treimi interne, mărginită între două secțiuni, a fost răsturnată în jos, cu porțiunea corespunzătoare din mușchiul subclavicular.

1, cordoanele plexului brachial.—2, v. jugulară exte-nă.—3, vâna retro-claviculară alături de artera scapulară superioară.—4, v. jugulară internă.—5, canalul toracic.—6, piciorul jugularii externe.—7, v. subclavieră.—D, deltoidul.—C, clavicula.

culare, urmează de aproape fața posterioară a claviculei, în drumul lor spre fosa supra-spinoasă. Vâna, uneori, poate fi voluminoasă cât micul deget.

Conținutul orificiului costo-clavicular. — Orificiul costo-clavicular este ocupat de pachetul vasculo-nervos sub-clavicular format: din vâna sub-claviculară, așezată la partea internă; din artera sub-claviculară, așezată la mijloc și din cordoanele plexului brachial, așezate în afara arterei și puțin și dedesubtul ei, între dânsa și coastă.

Canalele limfatice pătrund pe la partea internă, împrejurul vinei, și prin interstițiul dintre vână și arteră.

DESCOPERIRI

Muschiul sub-clavicular.—Se recunoaște marginea anterioară a claviculei, Dea-lungul ei, începând pe cartilajul primei coaste, se incizează pelea, până pe tuberculul deltoizului, și se desinserează de pe claviculă, marele pectoral. Cu un depărtător Farabeuf se trage, puternic în jos, buza inferioară a plăgii. Dede-subtul claviculei se recunoaște, împingând cu vârful sondei în jos grăsiimea, aponevroza clavi-pectorală și, prin transparența ei, mușchiul sub-clavier care este desvelit în loja lui rupând, cu sonda, forța aponevrotică care îl acopere.



Fig. 238. Secțiune verticală, sche-matică, arătând calea ce trebu-ește urmată pentru descoperirea arterei sub-claviere, dedesubtul claviculei.

C, clavicula. — S, subclavicularul. — A, marele pectoral. — B, micul pectoral. — D, marele dințat. — N, nervul pectoralului. — E, aponevroza clavi-pectorală. Săgeata grosă indică artera; săgeata subțire arată drumul care trebuie urmat pentru a descoperi artera, trecând prin teaca sub-clavicularului.




Fig. 239. Descoperirea arterei sub-claviere stângi, imediat dedesubtul claviculei.

A, artera. B, vâna. — C, sub-clavicularul, desvelit în teaca lui. — D, pectoralul. — E, aponevroza clavi-pectorală. — F, nervul marelui pectoral, care servește de semn pentru găsierea arterei. — G, cordon al plexului brachial.

Ligamentul costo-clavicular. — Sub-clavicularul este tăiat în curmeziș și ca-pătul lui intern este disecat și desinserat de pe cartilajul primei coaste. Se ridică, cât mai sus, clavicula împingând umărul în sus. Se descopere, în adâncimea spațiului dintre coastă și claviculă, ligamentul costo-clavicular. Prima pătură de fibre, a acestui ligament, este incizată și disecată cu vârful bistu-riului; dedesubtul ei se descopere punga seroasă din grosimea ligamentului și, înapoia ei, altă pătură de fibre, profunde, a ligamentului.

Descori se mai întâlnește și o altă pungă seroasă, așezată între tendonul sub-clavicularului și ligamentul costo clavicular.

Terminațiunea vinei cefalice. — Se face aceeași incizie, dar puțin mai lungă înăuntru, ca și pentru descoperirea mușchiului sub-clavier. Se desinserează pectoralul și se trage, cu un depărtător, buza inferioară a plăgii. Pe apone-vroza clavi-pectorală, aproape de claviculă, se găsește vâna cefalică, uneori

deștului de grosă. Se vede cum vâna pătrunde, dedesubtul aponevrozei, printr'un orificiu ovalar care este disecat, cu vârful sondei.

Pachetul vasculo-nervos dedesubtul claviculei. — Cadavrul fiind tras pe marginea mesei, se așează dealungul spinării un căpătâi, observând ca omoplatul, din partea care se operează, să rămâie liber. Umărul fiind împins înapoi și în sus clavicula se apropie de prima coastă; adâncimea spațiului sub-clavicular, în care se va opera, se micșorează. Se recunosc extremitățile claviculei, se măsoară distanța dintre ele și, pe marginea anterioară a claviculei, se înseamnă cu vârful unghiei, mijlocul acestei lungimi; la o lărgime de deget mai înăuntru, în adâncime, se găsește artera. Urmând, de aproape, marginea claviculei se incizează, pe o lungime de 6—7 cm.; mijlocul inciziei corespunde nivelului arterei. Se desinserează marea pectoral de pe claviculă, urmând de aproape clavicula cu vârful bisturiului.

Ajutorul, cu un depărtător Farabeuf, trage buza inferioară a plăgii; se desvelește aponevroza clavi-pectorală și, prin transparența ei, se vede mușchiul sub-clavicular. În lungul marginii inferioare a mușchiului se incizează sau se rupe, cu vârful sondei, aponevroza; apoi mușchiul este ușor disecat în teaca lui și împins sub claviculă. Privind în fundul plăgii, prin transparența foitei profunde a tecii sub-clavierului, se vede nervul marelui pectoral ca o dungă albă, verticală. *Nervul pectoralului încrucișează artera.* În dreptul acestui nerv aponevroza este ruptă prin mici lovituri, cu sonda canelată, date vertical în sensul nervului, fără ca el să fie strămutat dela locul lui, înăuntru sau în afară. Căutând precis la acest nivel, mai în adânc, înapoi nervului, se descoperă artera. Uneori artera este complect acoperită, de vână, înăuntru și de cordoanele plexului brachial în afară; aceste organe se întind pe deasupra arterei, mai mult sau mai puțin. În aceste cazuri artera este descoperită deschizând, cu vârful sondei, interstițiul dintre vână și nerv. Artera, ușor disecată cu sonda în teaca ei celuloasă, este ridicată cu un ac curb sau cu sonda, trecută dinăuntru în afară.

Vâna sub-clavieră. Vâna este descoperită, la partea internă a plăgii, descând-o, foarte delicat, cu vârful sondei; vâna are pereții foarte subțiri.

Cordoanele plexului brachial. În unghiul extern al plăgii se descoper cordoanele plexului brachial cari, împreună, formează un mănunchiu gros cât un deget.

Repunând diferitele organe la loc și excizând un segment din arteră, ne dăm și mai bine seama de raporturile ei. Se vede cum artera este culcată într'o albie formată: înăuntru și înainte, de vână; înapoi și în afară, de cordoanele nervoase.

REGIUNEA STERNO-CLAVICULARĂ

Regiunea sterno-claviculară corespunde articulațiunii care unește extremitatea internă a claviculei cu mănunchiul sternului și cu primul cartilaj costal.

Explorațiune. — Se pipăie, din afară înăuntru, clavicula care se simte așezată imediat dedesubtul pielii. Corpul claviculei, spre partea internă, se umflă ca o măciucă care depășește mănunchiul sternului, înainte mai puțin, înapoi și în sus mai mult. Cu vârful degetului, înfipt pe deasupra mănunchiului sternului, se simte unghiul posterior

al extremității interne a claviculei, care pătrunde adânc în mediastin. La partea superioară degetele, care urmează clavicula spre linia mediană, cad dintr'odată, ca de pe o treaptă, în scobitura supra-sternală, cuprinsă între tendoanele sterno-mastoidienilor și extremitățile interne ale claviculelor.

Dacă se slăbește tendonul sterno-mastoidianului, înclinând și întorcând capul în afară, degetul care explorează, la nivelul lui, simte un jghiab vertical, care corespunde articulațiunii sterno-claviculare. Acest jghiab se lărgeste mai mult, dacă se împinge umărul în jos și înapoi.

Regiunea sterno-claviculara dreaptă este despărțită de cea stângă, prin foseta supra-sternală.

Suprapunerea planurilor. — Pielea este subțire și mobilă.

Pătura grăsoasă subcutanată este formată, obișnuit, dintr'o pătură subțire.

Fascia subcutanată este constituită dintr'o lamă rezistentă care, mai în afară, conține, în dedublarea ei, fibrele muschiului pielos.

Aponevroza superficială acoperă muschiul pectoral, aderă de claviculă, trece de deasupra ei și a sternului și se continuă cu aponevroza cervicală superficială, care acoperă muschiul sterno-mastoidian.

Tendonul sternal al muschiului sterno-mastoidian, foarte puternic, lat cât micul deget, cu marginea internă mai groasă, lunecă, oblic în jos și înăuntru, pe partea anterioară și puțin internă a articulațiunii sterno-claviculare. Ceva mai jos, tendonul se inseră, în vecinătatea liniei mediane, pe fața anterioară a mănunchiului sternului, pe o suprafață rugoasă sau pe un tubercul. Pe linia mediană, tendoanele sterno-mastoidienilor se împreună. Fasciculul superior a porțiunii sternale a marelui pectoral acoperă, în parte, această inșterțiune.

Se taie tendonul sterno-mastoidianului, se disecă și se răstoarnă capătul inferior. Dedesubt se descopere capsula articulară și, între capsulă și tendon, se găsește o pătură de țesut conjunctiv moale, transformată uneori în *pungă seroasă*. La acest nivel, deseori, se găsește, eșit printre fascicolii capsulei articulare, și un mic diverticul al membranei sinoviale a articulațiunii.

Articulațiunea sterno-claviculară, — Capsula este groasă, solidă, la partea internă, la partea anterioară și, mai mult, la partea posterioară a articulației. Pentru a despărți suprafețele articulare capsula este tăiată, înainte, în sus și înapoi. În această parte se pro-

cedează cu atențiune, pentru ca vârful bisturiului să nu taie și planul muscular dinapoia articulației.

Clavicula, despărțită de legăturile ce are cu sternul, este împinsă în jos și deslegată și de prima coastă tăind, din afară înăuntru, ligamentul costo-clavicular.

Suprafețele articulare. — *Suprafața claviculară.* — Suprafața articulară a claviculei ocupă mai mult ca jumătatea inferioară a feții

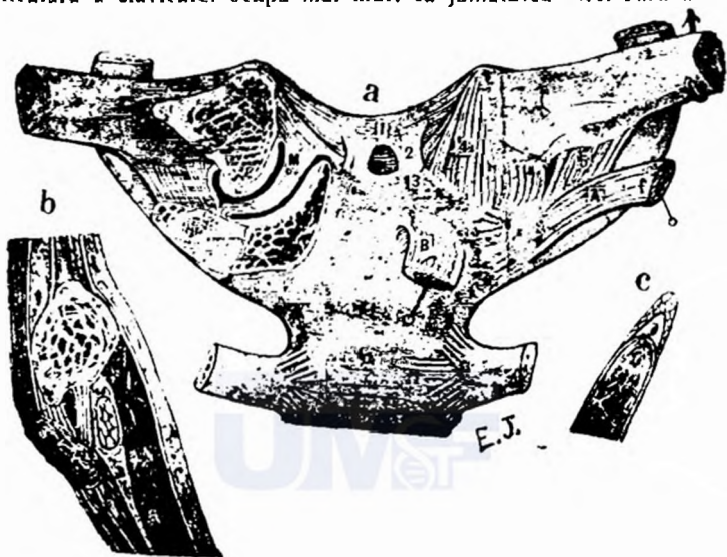


Fig. 240. Articulația sterno-claviculară.

a. 1, ligamentul interclavicular. — 2, ligament întins între marginea sternului și fața anterioară a ligamentului interclavicular. — 3, ligamentul intern. — 4, ligamentul anterior, porțiunea internă cea mai solidă. — 5, ligamentul costo-clavicular. — A, tendonul subclavicularului. — B, tendonul sternal al sterno-mastoidianului.

Partea dreaptă a figurii reprezintă o secțiune, transverso-verticală, prin mijlocul articulației.

M, meniscul, care desparte cele două compartimente ale cavității articulare.

b, Secțiune verticală prin ligamentul costo-clavicular.

c, secțiune verticală mediană; se vede forma și poziția ligamentului interclavicular

interne a extremității; partea superioară este acoperită de inserțiunile meniscului și ale capsuei. Fațeta articulară, de formă neregulat ovoidală, acoperită cu o pătură destul de groasă de fibro-cartilaj, este ușor concavă pe o secțiune orizontală și convexă pe o secțiune transversală. Pe această secțiune se vede cum partea inferioară a acestei fațete se prelungește, puțin, pe fața inferioară a extremității claviculei unde formează o ridicătură semi-cilindrică, *câlcâiul claviculei*.

Suprafața sterno-condrală. Suprafața articulară internă este formată: la partea superioară de colțul stirbit al mănunchiului sternului; la partea inferioară de marginea superioară, lărgită, a primului cartilaj costal. Această suprafață sterno-condrală este: pe o secțiune transversală concavă și pe o secțiune orizontală ușor convexă. O pătură de fibro-cartilaj, puțin mai subțire ca aceia de pe claviculă, o căp-tușește.

Meniscul. — În interiorul articulației există un menisc. Meniscul are forma unui disc circular, mai gros la partea superioară unde are între 2—5 mm. Meniscul, așezat între suprafețele articulare, se inseră: în sus, pe claviculă, deasupra fațetei articulare; în jos, pe cartilajul costal, la nivelul unirei lor. De jur împrejur meniscul aderă cu capsula articulară. Fețele meniscului, tipărite una pe fațeta sterno-condrală, alta pe claviculă, sunt deosebit conformate și numai prin mijlocirea lui fațetele articulare, osoase, se pot corespunde. Pe o secțiune orizontală inter-linia articulară privește oblic, înăuntru și înapoi, spre coloana vertebrală.

Capsula articulară. — Capsula este formată din fibre cari, la partea anterioară și la partea internă, radiază în jos, înainte și înăuntru; la partea posterioară, fibrele capsulei sunt, cele mai multe, îndreptate orizontal, dinainte înapoi.

Ligamentele. — Capsula articulară poate fi descompusă în mai ligamente.

Ligamentul superior. Ligamentul superior sau intern, format din fibre îndreptate oblic, în jos, și înăuntru, se inseră: în sus, pe unghiul superior al claviculei; în jos pe marginea superioară a mănunchiului sternal, aproape de marginea suprafeței articulare.

Ligamentul interclavicular. Ligamentul interclavicular este un fascicul prismatic, în formă de arc, întins transversal, pe deasupra mănunchiului sternului, între extremitățile interne ale claviculelor. Un număr de fibre se inseră și pe mănunchiul sternului. Ligamentul interclavicular este gol căci conține, în interiorul lui, un canal prismatic, umplut cu grăsime. Peretele inferior al acestui canal este format de muchia mănunchiului sternului.

Dacă claviculele sunt basculate, împingând umerii în jos, ligamentul interclavicular se opune și pulpa degetului, aplicată în foseta supra-sternală, îl simte întinzându-se.

Ligamentul anterior. — Ligamentul anterior, mai lat dar mai subțire ca cel superior și din ce în ce mai subțire spre partea externă, este format din fibre verticale și ușor oblice. Născute de pe unghiul

superior al extremității claviculei, aceste fibre se inseră pe stern în vecinătatea marginii anterioare a suprafeții articulare. La partea externă capsula prezintă un orificiu, prin care iese un mic fund de sac al sinovialei.

Ligamentul posterior. Ligamentul posterior se studiază pe o preparațiune disecată pe la partea posterioară, despărțind piesa formată din mănunchiul sternului cu extremitățile interne ale claviculelor. Ligamentul posterior este format din fibre, puternice, îndreptat orizontal, dinainte înapoi, dela marginea posterioară a fațetei stern-condrale, la marginea și unghiul posterior al extremității claviculei.

Ligamentul costo-clavicular. — La partea externă a articulației, în unghiul adânc dintre prima coastă și claviculă, se găsește un ligament, puternic, format din fibre întinse dela tuberculul costal al claviculei




Fig. 241. Inserțiunile muschilor sub-hioidieni.

A, sterno-hioidianul. — C, ligamentul interclavicular. — B, sterno-hioidianul. — D, porțiunea care se inseră, uneori, pe al doilea cartilaj costal.

la primul cartilaj costal și la prima coastă. Ligamentul costo-clavicular reprezintă ligamentul extern al articulației; scurt și gros, este mai totdeauna compus din două planuri de fibre oblice, încrucișate în X, despărțite printr'o *pungă seroasă* cu pereții catifelați.

Meniscul împarte cavitatea articulară în două compartimente: o cavitate externă, *menisco-claviculară*, și o cavitate internă, *menisco-sternală*. Aceste cavități comunică, uneori, printr'un mic orificiu, tăiat în partea centrală a meniscului.

Clavicula, rezemată pe prima coastă și legată de dânsa prin ligamentul costo-clavicular, execută prin extremitatea ei internă mișcări,

destul de întinse, cari au loc: fie, în articulațiunea dintre menisc și stern; fie, în articulațiunea dintre menisc și claviculă; fie, în ambele articulații dintr'odată, după felul și, mai cu seamă, după gradul acestor mișcări.

Planul muscular retro-clavicular. — Înapoia articulațiunii sterno-claviculare se găsește un plan muscular continuu, format din muschii sub-hioidieni, cuprinși între foițele aponevrozei cervicale mijlocii.

Planul muscular este format din două pături:

Pătura superficială este constituită din muschii sterno-hioidian, fâșie subțire, care, îndreptată oblic în jos și în afară, se inseră: pe marginea posterioară a primului cartilagi costal, pe prima coastă

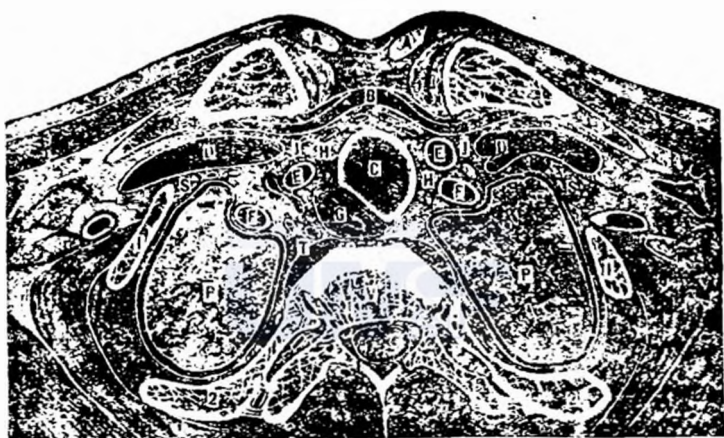


Fig. 243. Secțiune transverso-orizontală la nivelul părții mijlocii a articulațiunilor sterno-claviculare.

A, tendoanele sternale a muschilor sterno-mastoidieni. — B, planul muschilor subhioidieni: sterno-hioidieni și sterno-tiroidianii. — C, tracheea. — D, confluențele vânoase retro-claviculare. — E, carotidele primitive. — F, sub-clavicrele. — G, esofagul. — H, nervii recurenți. — I, tendoanele scalenilor anteriori; se văd mai înainte arterele mamare și nervii fierii. — J, n. pneumogast. lei. — P, plămâni. — V, a doua vertebră dorsală. — 1, întâia coastă. — 2, a doua coastă.

și, la partea internă, pe mănunchiul sternului, în vecinătatea articulațiunii. Aci, fibrele muschiului se țes cu fibrele capsulei.

Pătura profundă este formată de muschii sterno-tiroidianul, fâșie subțire, lată de mai mulți cm., unită pe linia mediană cu aceeași fâșie musculară din partea opusă. Fibrele sterno-tiroidianului se inseră: pe fața posterioară a mănunchiului sternal, pe fața posterioară a primului cartilagi costal și, uneori, prin fibre mai lungi, pe marginea superioară a celui de al doilea cartilagi costal.

Aponevroza cervicală mijlocie. — Foița anterioară și foița posterioară a aponevrozei cervicale mijlocii se inseră pe limitele inser-

țiunilor planului muscular. Inserțiunea foitei anterioare, care este cea mai solidă, poate fi urmărită: pe cartilajul primei coaste, pe capsula articulară și pe mănunchiul sternului, unde se inseră alături de ligamentul interclavicular.

Raporturi. — Raporturile profunde ale regiunii sterno-claviculare pot fi, mai ușor, studiate pe secțiuni orizontale și verticale.

În adâncime, regiunea sterno-claviculară, învecinându-se cu partea

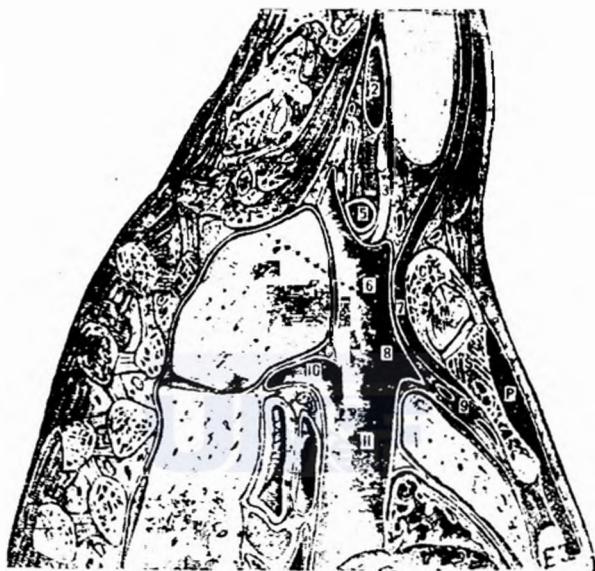


Fig. 244. Secțiune antero-posterioară prin articulațiunea sterno-claviculară dreaptă, (trecută cam la 25 mm. de la planul median).

C, capul superior al extremității interne a claviculei. — M, meniscul — S, mănunchiul sternului. — T, tendonul sternomastoidianului. — P, marele pectoral. — 1, prima coastă. Linia punctată arată direcțiunea acestei coaste foarte oblică în jos și înainte. — 2, carotida primitivă. — 3, pneumogastricul. — 4, recurentul — 5, sub-claviera. — 6, confluentul vănos dinapoia claviculei. — 7, planul mușchilor subhioideni. — 8, orificiul trunchiului vănos brachio-cephalic stâng. — 9, mamară internă — 10, axilos — 1 casa superioară.

superioară a mediastinului, este în raport cu organele, importante, conținute în această regiune.

Artera mamară internă. — În dreptul unghiului format de capul claviculei cu primul cartilaj costal, se găsește artera mamară internă. Deasupra acestui unghi artera îmbrățișează confluentul vănos care, așezat dinapoia extremității interne a claviculei, o desparte de articulație.

Diferitele organe, așezate dinapoia articulațiilor sterno-claviculare, sunt dispuse pe două planuri.

Confluentul retro-clavicular. — Primul plan, planul vânos, este constituit, atât în dreapta cât și în stânga, de confluentul vânos, format din unirea jugularii interne cu sub-claviera. În acest confluent, care este o adevărată piață, se deschid numeroase vine: vinele jugulare anterioare, vâna jugulară externă, vinele tiroidiene inferioare, vâna jugulară posterioară, vâna costo-cervicală, etc. etc. Trunchiul

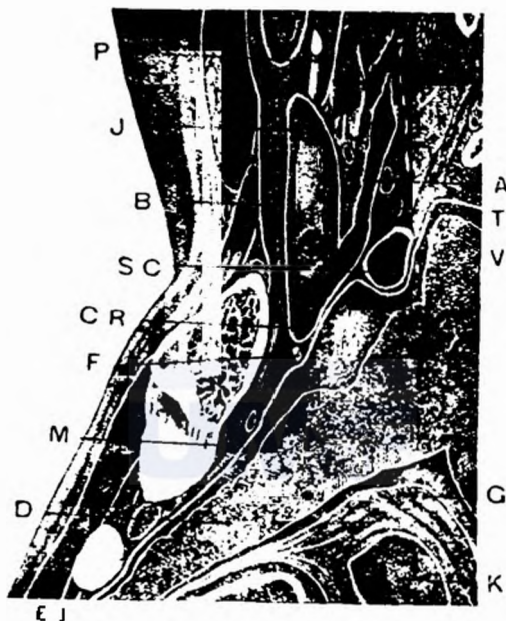

Fig. 245. Secțiune antero-posterioară prin articulația sterno-claviculară stângă; prin ligamentul costo-clavicular.

P, pneumogastricul. — T, v. jugulară internă. — SC, a. subclavieră. — CR, confluentul retro-clavicular. — F, n. frenic. — M, a. mânărilor int. — D, plămânul. — A, v. vertebrala. — T, canalul toracic. — V, vârful plămânului. — G, inima. — K, a. pulmonară.

brachio-cephalic, care urmează după confluentul vânos stâng, oblic îndreptat spre dreapta, se unește cu confluentul drept, la nivelul primului cartilajiu costal.

Al doilea plan este format: în partea dreaptă, de trunchiul brachio-cephalic și de ramurile lui, carotida primitivă și sub-claviera; în partea stângă de carotida primitivă și, mai în afară și mai profund, de sub-claviera. Pe unele piese, dacă secțiunea este făcută chiar la nivelul marginii superioare a cartilajului costal, aceste diferite vase sunt așezate pe un arc de cerc care începe, la dreapta, puțin în

afara planului median și care se sfârșește, la stânga, în planul antero-posterior trecut prin interlinia sterno-claviculară din această parte. Pe această secțiune, subclaviera stângă este așezată cam la mijlocul distanței dintre articulațiune și partea laterală stângă a coloanei vertebrale.

Pneumogastricul stâng este așezat pe partea laterală a subclavierei.

Pneumogastricul drept este așezat înaintea subclavierei pe care o cuprinde *cârja recurentului drept*.

Recurentul stâng se află pe partea internă a subclavierei.

Trachea, deviată din planul median, spre dreapta, este așezată la o margine de deget înapoia sternului, cuprinsă între vase.

Esojagul formează ultimul plan; împins spre stânga este acoperit de trachee.

Canalul toracic, așezat la stânga, aproape de coloana vertebrală, este cuprins în unghiul dintre coloană și esofag.

Nervii frenici, îndreptați înăuntru și înainte, sunt așezați pe fața externă a confluenților vânoși, înăuntrul arterelor mamare, îmbrățișați de aceste artere.

Toate aceste organe, grupate într'un spațiu triunghiular, cu vârful trunchiat înapoi spre coloana vertebrală, sunt acoperite, atât la stânga cât și la dreapta, de plevra mediastinală.

Distanța care desparte mănunchiul sternal de coloana vertebrală variază, între 4—5 cm.

DESCOPERIRI

Infigerea unui ac sau a unei lame de bisturiu, în interlinia sterno-claviculară. Pe un plan orizontal interlinia articulară este oblic îndreptată, din afară înăuntru și dinainte înapoi. Un ajutor împinge umărul înapoi, interlinia se deschide și vârful degetelor, o recunoaște, ca un jghiab vertical. Cuțitul sau acul este înfipt îndreptându-l oblic înăuntru și înapoi.

Tendonul sterno-mastoidianului. Capul pus în rotație și gâtul în extensiune, tendonul sterno-mastoidianului se întinde; el se vede, și se simte ca o coardă. Pe această coardă, înaintea articulațiunii se incizează pielea; dedesubt se descoper fibrele, sidefoase, ale tendonului sterno-mastoidianului. Tendonul este eliberat disecat și ridicat, pe sondă, și tăiat în curmeziș. Dedesubt se descoperă un țesut conjunctiv moale sau o pungă seroasă. Se disecă acest țesut; se descoper fibrele anterioare ale capsulei articulare. Se incizează inserțiunile capsulei, înăuntru pe stern, în afară pe claviculă; de fiecare parte se deschid compartimentele articulației și, între ele, se prinde, cu pensa, meniscul care le desparte,

...the ...

...the ...

...the ...

...the ...

...the ...

...the ...

...the ...

...the ...

...the ...

...the ...

...the ...

...the ...

...the ...

...the ...

...the ...

...the ...

...the ...

...the ...

...the ...

...the ...

...the ...

...the ...

...the ...

...the ...

...the ...

TABLA DE MATERIE

| A | Pag |
|--|-----|
| Regiunea amigdalei | 351 |
| B | |
| Regiunea bărbiei | 59 |
| Regiunea buzelor | 49 |
| Descoperiri | 61 |
| C | |
| Regiunea calotei | 6 |
| • ciliară | 128 |
| E | |
| Regiunea esofagului cervical | 417 |
| Descoperiri în regiunea mijlocie a gâtului | 420 |
| F | |
| Regiunea faringelui | 333 |
| Regiunea foselor nasale | 173 |
| Descoperiri | 193 |
| G | |
| Regiunea gingivo-dentară | 323 |
| Regiunea glandei lacrimale | 158 |
| Regiunea glandei pituitare | 203 |
| Regiunea gurii | 263 |
| H | |
| Regiunea hio-tiroidiană | 386 |
| • hio-tiroidiană mediană | 388 |
| • hio-tiroidiană laterală | 389 |

| | Pag. |
|--|------|
| L | |
| Regiunea laringiană | 300 |
| M | |
| Regiunea malară | 41 |
| Descoperiri în reg. malara | 41 |
| Regiunea maseterină | 63 |
| Descoperiri în reg. maseteriană | 70 |
| Regiunea mastoidei | 251 |
| Descoperiri în reg. mastoidei | 260 |
| N | |
| Regiunea nasului | 167 |
| Descoperiri în reg. nasului | 172 |
| O | |
| Regiunea obrazului | 42 |
| Descoperiri în reg. obrazului | 45 |
| Regiunea occipitală | 24 |
| Descoperiri în reg. occipitală | 29 |
| • orbitei | 116 |
| Descoperiri în orbită | 164 |
| P | |
| Regiunea palatină | 313 |
| • palpebrală | 108 |
| • parietală | 23 |
| • parotidiană | 71 |
| • pre-auriculară | 83 |
| Descoperiri în reg. pre auriculară | 83 |
| Regiunea pterigo-maxilară | 84 |
| Descoperiri în reg. pterigo-maxilară | 107 |
| S | |
| Regiunea sinusului cavernos | 204 |
| Regiunea sprâncenei | 16 |
| Descoperiri în sprânceană | 22 |
| Regiunea sub-hioidiană | 360 |
| Regiunea sub-mastoidiană | 261 |
| Descoperiri în reg. sub-mastoidiană | 268 |
| Regiunea sub-orbitară | 45 |
| Descoperiri în reg. sub-orbitară | 46 |
| Regiunea sterno-mastoidiană | 421 |
| Descoperiri în reg. sternă mastoidiană | 437 |
| Regiunea supra-claviculară | 441 |
| Regiunea scaleno-vertebrală | 462 |
| Descoperiri în reg. supra-claviculară | 472 |
| T | |
| Regiunea temporală | 29 |
| Loja temporală mijlocie | 35 |
| Loja temporală profundă | 36 |

| | <u>Pag</u> |
|---|------------|
| Descoperiri în reg. temporală | 39 |
| Regiunea tiroidiană | 371 |
| • triunghiului sub-mental | 367 |
| Descoperiri în reg. sub-mentală | 271 |

U

| | |
|---------------------------|-----|
| Urechea externă | 210 |
| • internă | 234 |
| • medie | 223 |

A.

| | |
|---|----------------|
| Alveole | 323 |
| Amigdalo-glosul (muschiu) | 305, 356 |
| Amigdala linguală | 301 |
| Antehelixul | 211 |
| Antragusul | 211 |
| Antrul | 257 |
| Ansa lui Gallien | 413 |
| Aparatul lacrimal | 159 |
| • olfacțiunii (mirosului) | 187 |
| • vederii | 108 |
| Aponevroza cervicală superficială | 442 |
| • omio-hioidiană sau cervicală mijlocie | 447, 504 |
| • epicraniană | 12 |
| • de Inveliş a faringelui | 338 |
| • interpterigoidiană | 99 |
| • palatină | 317 |
| • stilo-faringiană | 343 |
| • temporală | 34 |
| Artenoidul | 403 |
| Arimembranosul (muschiu) | 409 |
| Auriculara posterioară (arteră) | 254 |
| Auricularul posterior (muschiu) | 253, desc. 260 |
| • superior | 31 |
| Articulația sterno-claviculară | 500 |

B.

| | |
|---------------------------------|--------------|
| Baza craniului | 2 |
| Bârbiel (nervul) | 60, desc. 62 |
| • artera) | 60 |
| Bucala | 44 |
| Bucal (nervul) | 44 |
| Bolta palatină | 316 |
| Buccinator (muschiul) | 43, desc. 45 |

C.

| | |
|--|-----|
| Căile lacrimale | 161 |
| Camera anterioară (a ochiului) | 124 |
| • posterioară | 126 |
| Canalul cochlear | 237 |
| • facialului (nervului) | 226 |
| • frontal sau fronto-nasal | 22 |
| • clarimal | 162 |

| | |
|---|-----------------|
| Canalul nasal | 163 |
| » palatin posterior | 103,317 |
| » lui Rivinus | 259 |
| » lui Stenon | 45,67, desc. 70 |
| » lui Warton | 281,290 |
| Canalele semicirculare | 235 |
| Caniculele lacrimale | 182 |
| Canin (muschiul) | 48,55 |
| Capsula lui Tenon | 139 |
| Carotida internă (artera) | 207,431 |
| » primitivă dreaptă (artera) | 431 |
| » stângă (») | 431 |
| » externă (artera) | 80,432 |
| Cartilajul corniform | 404 |
| » cuneiform | 404 |
| » tiroid | 387 |
| Cavitățile anexe foselor nasale; labirintul | 190 |
| Celulele etmoidale anterioare | 192 |
| » posterioare | 193 |
| Cervicala ascendentă profundă (artera) | 490 |
| Cervicala transversă profundă (artera) | 490 |
| Cervical transvers (nervul) | 444 |
| Ciliari (nervii) | 153 |
| Ciliar (muschiul) | 130 |
| Ciocanul | 228 |
| Ciocanului (muschiul) | 291 |
| Cloisona nasală | 176 |
| Coardele vocale inferioare | 396 |
| Compresorul buzelor (muschiul) | 51 |
| Çonca | 211 |
| Conductul auditiv extern | 216 |
| » intern | 248 |
| » osos | 217 |
| Confluentul retro-clavicular | 506 |
| Conjunctiva | 114 |
| Constrictorul inferior (muschiul) | 348 |
| » mijlociu | 285,341 |
| » superior | 341 |
| Corneea | 122 |
| Cornetul lui Bertin | 202 |
| Cornetul inferior | 180 |
| » mijlociu | 183 |
| » superior | 186 |
| » al patrulea | 185 |
| Coroida (membrană) | 132 |
| Coronara inferioară (artera) | 57 |
| » superioară | 57 |
| Coronculea lacrimală | 114 |
| Corpul vitros | 137 |
| » tiroid | 371 |
| Craniul | 2 |
| Creasta bărbiei (muschiul) | 60 |
| Cricoidul | 399 |
| Crico-aritenoidianul lateral (muschiul) | 408 |
| Crico-tiroidianul (muschiul) | 407 |
| Cristalinul | 126 |

G

Pag.

| | |
|--|-----|
| Ganglionul cervical mijlociu al simpaticului | 437 |
| " " superior | 437 |
| " oftalmic | 154 |
| " otic | 59 |
| " sfero-palatin | 105 |
| " nervos sub-maxilar | 283 |
| Ganglioni sub-occipitali | 192 |
| Gâtul | 358 |
| Gento-litoidian (mușchii) | 306 |
| Gingia | 324 |
| Glandele ceruminoase | 218 |
| Glanda inter-carotidiană | 432 |
| " lacrimală | 160 |
| " parotidă | 74 |
| Glandele para-tiroide | 385 |
| Glanda pituitară | 204 |
| Glandele lui Meibomius | 112 |
| " " Mohl | 112 |
| " " Nuhn | 298 |
| Glanda sub-maxilară | 279 |
| Glandele tiroide accesorii | 385 |
| Gloso-faringian (nervul) | 486 |
| Gloata | 396 |

H

| | |
|-----------------------|----------|
| Hioșosul (mușchi) | 283, 308 |
| Hornor (mușchiul lui) | 168 |

I

| | |
|-------------------------|-----|
| Insertiunile faringelui | 357 |
| Intrinseci (mușchii) | 302 |
| Irisul | 134 |

J

| | |
|---------------------------------------|--------------|
| Jghiabul unciform | 184 |
| Jugularele anterioare laterale (vine) | 364 |
| Jugulara anterioară mediană (vână) | 354 |
| " externă (vână) | 79, 111, 416 |
| " internă | 430, 433 |
| Jugulara posterioară (vână) | 187, 491 |

L

| | |
|-----------------------------|--------------|
| Labirintul | 190 |
| " membranos | 236 |
| " osos | 234 |
| Lacrimal (nervul) | 16, 160, 161 |
| Lacrimală (artera) | 161 |
| Lacul lacrimal | 162 |
| Laringeul superior (nerv) | 311, 369 |
| Laringeul superior (artera) | 381 |
| Laringele | 394 |
| Laringelui (mușchii) | 407 |

| | |
|-------------------------------|--------------------------|
| Ligamentul barbici | 59 |
| Ligamentul cervical posterior | 481, desc. 495 |
| Ligamentul costo-clavicular | 505, desc. 498 |
| palpebral extern | 111 |
| intern | 111 |
| anterior al pavilionului | 219 |
| posterior al | 214 |
| sfeno-maxilar | 99 |
| stilo-maxilar | 102, 285 |
| tracheo-gandular | 374 |
| Limba | 295 |
| Limbii (muschii) | 302 |
| Linguală (arteră) | 290 |
| Lingual (nervul) | 282, 290, 310, desc. 294 |
| inferior (muschiul) | 306 |
| urehii | 306 |
| Lobulul (porală) | 211 |
| Loja temporală mijlocie | 36 |
| profundă | 36 |
| tirocliană | 372 |

M

| | |
|---|------------------------------|
| Malar (nervul) | 32, desc. 41 |
| Mamara internă (artera) | 505 |
| Marele complex (muschiul) | 486 |
| drept posterior al feței (muschiul) | 488 |
| oblic al feței (muschiul) | 488 |
| Marele hipoglos (nervul) | 280, 290, 310, 44, desc. 439 |
| oblic (muschiul) | 145 |
| zigomatic | 46 |
| Mascter (muschiul) | 68 |
| Mastoidian (nervul) | 424, 444 |
| Maxilară internă (artera) | 95, 103 |
| Maxilarul inferior (nervul) | 97 |
| superior | 104, 207 |
| Membrana hio-epiglotică | 301 |
| hio-glosică | 301 |
| hio-tiroidiană, | 387 |
| Meniscul sterno-clavicular | 302 |
| Mentonier (nervul) | 57 |
| Meatele (fosete nasale) | 180 |
| Meatul inferior | 181 |
| mijlociu | 183 |
| superior | 185 |
| Micul | 235 |
| Micul complex (muschiul) | 486, 495 |
| Micul drept posterior al feței (muschiul) | 488 |
| Micul oblic al ochiului (muschiul) | 148 |
| Micul oblic al feței (muschiul) | 489 |
| zigomatic | 47 |
| Milo-hioidianul | 270 |
| (nervul) | 282 |
| Mirtiform (muschiul) | 55, 170 |
| Motor ocular comun (nervul) | 206 |
| extern | 153, 207 |

N

| | Pag. |
|-------------------------------|------|
| Nasal (nervul) | 160 |
| Naso-lobar (nervul) | 172 |
| Narinezle | 174 |
| Nicovala | 229 |

O

| | |
|--|------------------------------|
| Occipitalul (mușchiul) | 25 |
| Occipitalul (nervul) | desc. 494 |
| Occipitalele (vine) | 491 |
| Occipitala (arteră) | 27,262,489, desc. 263,29,494 |
| Omo-hioidianul (mușchiul) | 307,427,447 |
| Omușorul | 315 |
| Ochiul | 121 |
| Optic (nervul) | 157 |
| Oftalmica (arteră) | 154 |
| Orbicularul pleoapelor (mușchiul) | 46,110 |
| Orbicularul buzelor (mușchiul) | 51 |
| Orbita | 116 |
| Orbitei (nervii) | 149 |
| Organul lui Corti | 238 |
| Orificiul costo clavicular | 496 |
| Orificiul palpebral | 108 |
| Orificiile posteroare ale foselor nasale | 189 |
| Orificiile sinusului maxilar | 197 |
| Orificiul sinusului sfenoidal | 202 |
| Osisoarele urechii medii | 228 |
| Osul hidoid | 386 |
| Osul lenticular | 229 |

P

| | |
|---|-----------------|
| Palatina ascendentă (artera) | 322 |
| » posterioră | 321 |
| Palatin anterior (nervul) | 322 |
| Palato-glos (mușchiul) | 304 |
| » stafilin | 318 |
| Palpebral | 110 |
| Papilele linguale | 298 |
| » calciforme | 298 |
| » foliate | 299 |
| Pata olfactivă | 185 |
| Patetic (nervul) | 149,206 |
| Pătratul bărbiei (mușchiul) | 60 |
| Pavilionul urechii | 210 |
| Peretele extern al foselor | 179 |
| » inferior | 188 |
| » intern (cloisona) | 178 |
| » superior sau plafonul foselor nasale | 186 |
| Peristafilinul extern (mușchiul) | 246,319 |
| » intern | 245,318 |
| Pielos (mușchiul) | 274,362,424,442 |
| Piramida (urechiă medie) | 226 |
| Piramida lui Lalouette | 377 |
| Piramidal (mușchiul) | 17,168 |
| Planșeul gurii | 206 |

| | <u>Pag.</u> |
|--|------------------|
| Plexul brachial | 455,456 dec. 499 |
| Plexul cervical profund | 492 |
| Plicele glosio-epiglotice | 394 |
| Pneumogastric (nervul) | 433, 507 |
| Porțiunea bucală (faringele) | 349 |
| » laringiană | 350 |
| » nazală | 346 |
| » sub-zigomatică a mușchiului temporal | 90 |
| Procese ciliare | 130 |
| Preauricular (nervul) | 81,424,444 |
| Punctele antropologice | 7 |
| » lacrimale | 162 |
| Pterigoidianul extern (mușchiul) | 92 |
| » intern | 100 |
| Pungulița lui Prussak | 232 |
| Punga seroasă a lui Boyer | 388 |
| Pupila | 126 |

R.

| | |
|--|-----|
| Ramura temporo-facială (nervul facial) | 35 |
| Regiunea amigdalei | 351 |
| » bărbiei | 59 |
| » buzelor | 49 |
| Regiunea cefei | 479 |
| » calotel | 6 |
| » costa claviculară | 496 |
| » ciliară | 128 |
| » esofagului cervical | 417 |
| » faringelui | 333 |
| » foselor nasale | 173 |
| » frontală | 13 |
| » gingivo-dentară | 323 |
| » glandei lacrimale | 158 |
| » pituitare | 203 |
| » guri | 263 |
| » hio-tiroidiană | 386 |
| » laterală | 389 |
| » mediană | 388 |
| » laringiană | 390 |
| » sub-maxilară | 273 |
| » maseterină | 83 |
| » mastoidei | 251 |
| » malară | 41 |
| » nasului | 167 |
| » obrazului | 42 |
| » occipitală | 24 |
| » orbitel | 116 |
| » palatină | 313 |
| » palpebrală | 108 |
| » parietală | 23 |
| » parotidiană | 71 |
| » preauriculară | 83 |
| » pterigo-maxilară | 84 |
| » sinusului cavernos | 204 |
| » sprâncenel | 18 |
| » subhioidiană | 260 |

| | Pag |
|--|-----------|
| Regiunea submastoidiană | 261 |
| » suborbitară | 45 |
| » sterno-nastoidiană | 421 |
| » supra-claviculară | 441 |
| » temporală | 20 |
| » tiroidiană | 371 |
| » triunghiului sub-mental | 287 |
| » urechii externe | 210 |
| » internă | 234 |
| » medii | 228 |
| Retina | 133 |
| Ridicătorul comun al aripei nasului și al buzei superioare (m) | 31,46,170 |
| Ridicătorul pleoapei superioare | 143 |
| Ridicătorul propriu al buzei superioare | 46,54 |
| Rizorul lui Santorini | 42,52 |
| Romboidul (muschiul) | 484 |

S

| | |
|---|-----------------|
| Sacul endolimfatic | 237 |
| » lacrimal | 162 |
| Salpingo-faringian (muschiul) | 246 |
| Scârțea | 229 |
| Scârței mușchiul | 231 |
| Sclerotică | 131 |
| Segmentul posterior al ochiului | 131 |
| Septul orbital | 110 |
| Simpaticul (nervos) | 437 |
| Sinusul frontal | 20 |
| Sinusurile piriforme | 393 |
| Sinusul maxilar | 193 |
| » sfenoidal | 200 |
| » cavernos | 204 |
| Spațiul seros epicranian | 13 |
| » stilo-faringian | 102 |
| Spinalul (nerv) | 446,261,426,485 |
| Spleniul (muschiul) | 486 |
| Sprâncenei mușchiul | 19 |
| Stafilo-faringian | 319,343 |
| » glos | 320 |
| Stâlpii valului palatului | 316 |
| Sterno-hioidianul (mușchiul) | 366 |
| » mastoidian | 425 |
| » tiroidian | 369,428 |
| Stilo-faringian | 343 |
| » glosul | 285,301 |
| » maxilar (ligamentul) | 285 |
| » hioidianul (mușchiul) | 286 |
| Sub linguala (artera) | 291 |
| Sub orbital (nervul) | 56 |
| Supra-acromial | 415 |
| Supra-clavicularul (nervul) | 445 |
| Sub clavieră (vână) | desc. 499 |
| Sub clavierul (muschiul) | desc. 498 |

Cărți de Medicină și Higienă.

| | Lei. |
|---|-------|
| <i>Baiulescu George Dr.</i> , Idroterapia medicală cu 15 planșe | 100,— |
| <i>Bogdan George Dr.</i> , Atentate contra sănătății și a vieții prin răni și loviri, din punct de vedere juridic și medico-legal—vol. I | 40,— |
| <i>Bogdan George Dr.</i> , Atentate contra bunelor moravuri din punct de vedere juridic și medico-legal, vol. II | 60,— |
| <i>Bogdanovici T. Dr.</i> Intervenții obstetricale | 30,— |
| <i>Bourget Dr.</i> , Igiena stomacului — trad. de Dr. Duscian | 3,— |
| <i>Căhănescu M. Dr. Med.</i> , Oura de Karlsbad | 8,— |
| <i>Căliman N. Dr.</i> , Oum să ne apărăm sănătatea? Premiată de Cartea Românească | 6,— |
| <i>Dobrescu Aurel Dr.</i> , Boalele nervoase și mentale | 20,— |
| <i>Drăghiescu Dr.</i> , și <i>Virgii Popescu</i> , Tratat despre arta moșitului, lucrare revăzută de Dr. Tadeu Bogdanovici | 150,— |
| <i>Grădinescu Ar. Dr.</i> , Noțiuni de Anatomie, fiziologia și igiena omului | 18,— |
| „ Noțiuni de anatomia, fiziologia cu noțiuni de biologie generală | 30,— |
| <i>Grünfeld F. Dr.</i> , Căluza locurilor de băi și de odihnă din România | 5,— |
| <i>Manolescu N. Dr.</i> , Apărătorul sănătății, cuprinzând cunoștințe de igienă și medicină populară | 3,— |
| <i>Marinescu G. Dr. prof. univ.</i> , Pasteur—Viața sufletului și opera lui—1822-1895 | 20,— |
| <i>Mihăescu-Nigrim N.</i> , Șarlatanii științei | 1,— |
| <i>Nicorescu Ion</i> , Digitalis purpurea și principii săi activi | 3,— |
| <i>Paulescu N. C. Dr.</i> , Traité de physiologie médicale—vol. I | 50,— |
| „ Idem—vol. II | 80,— |
| „ Idem—vol. III | 120,— |
| <i>Predescu Cr.</i> , Procédé et appareil pour la localisation des projectiles dans le corps humain au moyen des rayons X. | 6,— |
| <i>Sassu Matei F.</i> , Câteva reguli practice de laboratoriu. | —,75 |
| <i>Sergent Emil Dr.</i> , Technica clinică medicală și Semeiologie elementară vol. I. ed. I. trad. de Dr. Emil Gheorghiu. | 120,— |
| „ Idem. vol. II | 160,— |
| <i>Stobozeanu H. Dr.</i> , Medicul educător al copilului | —,— |
| <i>Stekel W. Dr.</i> , Cauzele nervozității: noii priviri asupra apariției și pre- intâmpinării nervozității, cu expunere a ideilor prof. Freud—traducere de Dr. Duscian I. | 3,— |
| <i>Teodoru V. Dr.</i> , Primul ajutor medical în accidente, boli repezi și boli molipsitoare, cu mijloace la îndemâna fiecărnă | 10,— |
| „ Mama gravidă și noul născut | 12,— |
| <i>Urechia Dr.</i> , Noțiuni de igienă, cu anatomiă și fiziologia omului. | 25,— |